

సాయి వైబ్రియానిక్స్ వార్తాలేఖ

www.vibrionics.org

“ఎప్పుడైతే నీ కంటికి ఒక రోగి కాని లేక మానసికంగా, శారీరకంగా దుర్బలత చెందిన మనిషి కనిపిస్తాడో, అదే నీ సేవకు స్థానమని తెలుసుకో”

... శ్రీ సత్యసాయి బాబా

సంపుటము 6 సంచిక 6

నవంబర్/డిసెంబర్ 2015

ఈ సంచికలో

☞ డా.జిత్ కే అగర్వాల యొక్క డెస్క్ నుండి 1 – 2

☞ వైబ్రో మిశ్రమాలు (రెమెడీలు) ఉపయోగించిన కేసుల వివరాలు 3 – 61

☞ అదనంగా 62

☞ డా.జిత్ కే అగర్వాల యొక్క డెస్క్ నుండి ఖ

భగవాన్ శ్రీ సత్య సాయి బాబా వారి అద్భుతమైన 90వ జన్మ దినోత్సవ సందర్భంగా 90 కేసు చరిత్రలతో స్వామికి ప్రేమతో సమర్పించే ప్రత్యేక సంచిక .

90వ జన్మదిన ప్రత్యేక సంచిక:

ప్రియమైన ప్రాక్షీషనర్లకు,

సాయి వైబ్రియానిక్స్ వార్తాలేఖ యొక్క ఈ ప్రత్యేక సంచిక మన ప్రియమైన స్వామి 90వ జన్మదినోత్సవాన్ని గుర్తు చేస్తుంది. స్వామి పుట్టినరోజు నాడు స్వామికి సమర్పించిన 90 కేసు చరిత్రలు ఇందులో ఉన్నాయి. ప్రత్యేక సమర్పణ క్రింద పొందుపరచబడింది.

ఈ బాహ్య ప్రపంచంలో ఎల్లప్పుడూ ద్వంద్వత్వము సహజమని మన ప్రియమైన స్వామి బోధించారు. మంచి మరియు చెడు, బాధ మరియు ఆనందం, అనారోగ్యం మరియు ఆరోగ్యము ఎల్లప్పుడూ వుంటాయి. మానవులకు వారి బాధలనుండి ఉపశమింప చేయుటకు ‘సాయి వైబ్రియానిక్స్’ మన స్వామి యొక్క దివ్య హస్తం నుండి సృష్టించబడిన అమోఘమైన వరం. దీనిని ఆచరించడానికి ఆశీర్వాదింపబడి, స్వామి వారి దివ్యహస్తములో పనిముట్లమైన మనకు, చికిత్స చేయించుకొనడానికి మన వద్దకు వచ్చే రోగులకు ఇది ఎంత విలువైన బహుమతితో తెలుసు. ప్రేమ మూర్తులయిన ప్రాక్షీషనర్లుగా మనం స్వామి సేవకు పునరంకిత మవుదాం.

ఈ ప్రత్యేక సమర్పణ కోసం ప్రాక్షీషనర్లు పంపిన కేసులను సమీక్షించడంలో స్వస్థత పొందిన రోగులలో వైవిధ్యం, చికిత్స పొందిన వివిధ రకాల అనారోగ్యాలు, మరియు ప్రాక్షీషనర్లు అందించిన చికిత్స రకాలు మమ్మల్ని అవాక్కయ్యేలా చేశాయి. ఈ అన్ని సందర్భాల్లోనూ సాధారణమైన విషయం ఏమిటంటే చికిత్సలో చూపించిన ప్రేమ యొక్క ప్రాముఖ్యత, ప్రాక్షీషనర్లు తమ రోగులపై చూపే ప్రేమ మరియు సంరక్షణ ఒక కేసు తర్వాత మరొక కేసుకు అలా జాలువారుతూనే ఉన్నాయి. సాయివైబ్రియానిక్స్ ఎలా ఉండాలి అనేది ఇది స్పష్టం చేస్తుంది, ప్రేమ లేకుండా నిజమైన వైద్యమే ఉండదు.

రోగులు మరియు ప్రాక్టీషనర్ల కథలైన ఈ కేసులను చదివిన వారంతా వీటి నుండి స్ఫూర్తి పొందుతారని ఆశిస్తున్నాము.

ఇటీవల మనం నిర్వహించిన గొప్ప కార్యముతో సహా సాయి వైబ్రియానిక్స్ తో చేసే ప్రతి ప్రయత్నంలోనూ స్వామి నేతృత్వం వహిస్తున్నారు. ఆశ్చర్యకరమైన సంఖ్యలో కేసులు వచ్చిన తర్వాత జన్మదినోత్సవ సమర్పణలో భాగంగా ప్రతి ఒక్కరి రచనలు పొందుపరచడానికి నిర్ణయించుకొని వార్తా లేఖ బృందంలోని సభ్యులమంతా రాత్రి పగలు పని చేశాము. ప్రాక్టీషనర్లంతా మాకు కావాల్సిన అదనపు సమాచారం కోసం మరియు స్పష్టికరణ కోసం మేము కోరగానే త్వరగా స్పందించడం ముదావహం.

స్వామివారి 90వ జన్మదినోత్సవం నాడు వైబ్రియానిక్స్ బహుమతిని అందించే విలువైన అవకాశం కోసం ప్రేరణ పొంది ప్రతి ఒక్కరూ ఐక్యతా భావంతో కలసి పని చేశారు.

దీనిని ఒక విజయవంతమైన ముగింపుకు తీసుకురావడంలో పాల్గొన్న వారందరికీ కృతజ్ఞతలు చెప్పడానికి దీనిని ఒక మహత్తర అవకాశంగా భావిస్తున్నాము. ఈ ప్రాజెక్టును సులభతరం చేయడంలో సహాయపడటానికి తమ వ్యక్తిగత పనులను పక్కన పెట్టిన ఎంతోమంది ప్రాక్టీషనర్ల ఉదార మరియు నిస్వార్థ సేవ లేకుండా ఈ పని పూర్తి కాదు. కేసు చరిత్రలను సేకరించి వాటిని పూర్తి చేయడానికి మాకు సహాయం చేసిన ప్రాక్టీషనర్లు మరియు సమన్వయ కర్తలకు ఎంతో కృతజ్ఞలము. డ్రాఫ్టులను లేదా చిత్తు ప్రతులను సమీక్షించి సవరించి ఆన్లైన్ వార్తా లేఖ ప్రచురించడం కోసం మరియు స్వామి పుట్టినరోజు ప్రత్యేక పుస్తకం సమర్పణకు సిద్ధం చేసిన వార్తా లేఖ యొక్క అంకితభావం గల ప్రాక్టీషనర్లకు మా కృతజ్ఞతలు.

ప్రేమతో సాయి సేవలో మీ

జి.కె. అగర్వాల్

సమర్పణ

2015 నవంబర్ 23న మన ప్రయతమ భగవాన్ శ్రీ సత్యసాయిబాబా వారి 90వ జన్మదినోత్సవం సందర్భంగా ప్రేమతో సమర్పణ ప్రయాతి ప్రయమైన స్వామీ,

తమ దివ్య పాదపద్మాల చెంత సాయి వైబ్రియానిక్స్ యొక్క 90 కేసు చరిత్రల పుష్పగుచ్ఛమును సవినయంగా సమర్పిస్తున్నాము. ప్రపంచవ్యాప్తంగా అనారోగ్యంతో ఉన్న వాళ్ళని స్వస్థపరిచేందుకు మరియు వారి బాధలను తొలగించేందుకు బేషరతుగా పనిచేసే మీ ప్రేమ యొక్క శక్తికి తార్కాణంగా ఈనివేదికలు ప్రతిఫలిస్తాయి. అనంతమైన ప్రేమతో కరుణతో మానవాళికి మీరు సాయిరాం హీలింగ్ వైబ్రేషన్స్ ను బహుమతిగా అందించారు. ఈ ఔషధాన్ని అవసరమైన వారందరికీ అందించడానికి మీ సాధకులు గా పని చేయడానికి మీరు మమ్మల్ని ఆశీర్వదించారు. అంతేకాక మీ వైద్యం యొక్క అద్భుత లీలలకు సాక్ష్యాలు అందించడానికి మాకు అనుమతి కూడా ప్రసాదించారు.

ఈ ప్రతితో మేము మా హృదయాలను, మామనసులను, నిస్వార్థసేవ ద్వారా మేము చేసిన ప్రతి ఒక్కటి మీకు సమర్పిస్తున్నాము. ప్రతీరోగికి ఉత్తమమైన ప్రేమామృత సంరక్షణను అందించడానికి తమ దివ్య మార్గదర్శకత్వాన్ని ఇలాగే కొనసాగించాలని ప్రార్థిస్తున్నాము.

ఆ కాంబో మిశ్రమాల కేసుల హిస్టరీలు

వైబ్రియానిక్స్ ప్రాక్టీషనర్ల రిజిస్ట్రేషన్ నెంబర్ల ప్రకారం 90 కేసులు వర్గవిభజన చేసి అందించ బడుచున్నవి:

1. వైబ్రియానిక్స్ సహాయంతో పెరుగుతున్న టోమాటోలు 00002...యునైటెడ్ కింగ్ డం

ప్రాక్టీషనర్ ఈ విధంగా వ్రాస్తున్నారు: నేను గత కొద్ది సంవత్సరాలుగా పుట్టపర్తి లోని సూపర్ స్పెషాలిటీ హాస్పిటల్ చెంత



నివసిస్తున్నాను. నాకు ఒక చిన్న తోట ఉండటంతో దానిలో రకరకాల కూరగాయలు పెంచుతూ ఉంటాను. తోటలోని టమాటాలు నాటిన ఎనిమిది వారాల తర్వాత (నవంబర్ 2015 లో) ఆరడుగుల పొడుగు పెరిగి పిందెలతో బలంగా ఆరోగ్యంగా కనిపిస్తున్నాయి. ఇదంతా కూడా గత సంవత్సరం నేను వైబ్రియానిక్స్ చేసిన ప్రయోగం వల్లనే సాధ్యమయ్యింది. గతంలో నేను వేసిన మొక్కలు 4 అడుగుల ఎత్తు మాత్రమే పెరిగి చిన్న

టమాటాలు కాయడంతో వీటి ఫలితాలపై అసంతృప్తిగా ఉన్నాను. అందుచేత కొత్త విత్తనాలు నాటినప్పుడు నేను వాటికి క్రింది రెమిడీ ఇచ్చాను:

CC1.1 animal tonic + CC1.2 plants tonic + SR264 Silicea 3X...OD నీటిలో కలిపి, 2లీటర్స్ బాటిల్ తో విత్తనాలపై చల్లాను.

విత్తనాల నుండి మొక్కలు మొలిచిన తర్వాత వాటిని కుండీల నుండి వేరు చేసి నేలపై నాటాను. ఈ నాటడంలో అవి ఒత్తిడికి గురవుతాయి కనుక వాటికి తగినంత బలం ఇచ్చే ఉద్దేశంతో మూడు రోజుల వరకు **OD** గా రెమిడీ కొనసాగించాను. వెంటనే మొక్కలు బలాన్ని పుంజుకొని యేపుగా పెరగసాగేయి. తర్వాత కొన్ని నెలలవరకూ ప్రతీరోజూ 5రోజుల కొకసారి చల్లుతూ ఉండేవారము. మొక్కలు 5 ½ అడుగుల ఎత్తుపెరిగి, మంచి మేలురకం పెద్దసైజ్ టోమాటోలు కాయసాగినవి. వానిలో కొన్ని చాలా పెద్ద సైజు వరకు పెరిగి రెండు మూడు టమాటాలు సుమారు ½ కిలో వరకు బరువు తూగినట్లు కనుగొన్నాము. (ఫోటోలో చూడవచ్చు).

మేము వేసిన ఇతర కూరగాయలు కొర్వెట్స్, బచ్చలికూర, స్విస్ చార్డ్, వంకాయలు మరియు పాలకూర వంటివి ఆరోగ్యమైనవిగా మరియు బలంగా ఉన్నట్లు గమనించాము. మొక్కలు అన్నిటికీ మా గార్డెన్ లో తయారుచేసిన కంపోస్టు ఎరువు వేయడంతోపాటు గొంగళి పురుగులు, ఆఫిడ్స్(ఆకుపేను/పచ్చదోమ), ఈగలు, చీమలు, మిలీబగ్స్ (పిండి పురుగులు) మరియు ఇతర కీటకాలు మరియు తెగుళ్ల నుండి రక్షించడానికి ఇంట్లో తయారు చేసిన మిరపకాయ మిశ్రమంతో పిచికారి చేసాము. మేము పైన పేర్కొన్న వైబ్రియానిక్స్ మిశ్రమం క్రమం తప్పకుండా ఇవ్వడం ఇదే మొదటిసారి, మరియు ఇంత పెద్ద టమాటాలు కలిగి ఉండడం కూడా ఇదే మొదటిసారి. వాటి రుచి కూడా ఎంతో బాగుంది.

ప్రాక్టీషనర్ వ్యాఖ్య: మా మిరపమిశ్రమం ఎలా తయారు చేయాలో ఇక్కడ పొందుపరుస్తున్నాము. అయితే పైన పేర్కొన్న వైబ్రోటానిక్ మొక్కల తెగుళ్ళను నిరోధించటానికి కూడా సహాయపడుతుంది: 1/2కిలో సన్నని ఎర్రమిరపముక్కలు 3లీటర్ల నీటిలో 15-20 నిమిషాలు మరిగించి, 30 గ్రాముల సబ్బుకలిపి బాగా తిప్పవలసి ఉంటుంది. సబ్బు కలుపుటచే మొక్కలకు ఈ మిరపమిశ్రమం బాగా పట్టివుంటుంది. చివరగా మరో 3లీటర్ల నీటిని కలిపి చల్లార్చి వడబోయవలసి ఉంటుంది. అనంతరం స్ప్రే బాటిల్ తో కానీ లేదా భారతీయులు ఉపయోగించే చీపురుతో గాని మొక్కలపై చిలకరించవచ్చు.

+++++

2. కిటికీ తగిలి దెబ్బ తిన్న పక్షి కోలుకోనుట 01339...ఆమెరికా

2015 సెప్టెంబర్ 22 వ తేదీన ఒక చిన్న వాబ్లర్ (పాడే పక్షి) పక్షి వైబ్రియానిక్స్ ప్రాక్టీషనర్ ఇంటి కిటికీ లో కెగిరి, ఒక కోణంలో గాజులోకి దూసుకుని, పడిపోయింది. ప్రాక్టీషనర్ విభూతి గిన్నె పట్టుకుని బయటకు పరిగెత్తారు. ఆ పక్షిపై విభూతి చల్లి, గాయత్రీ మంత్రాన్ని జపించారు. కానీ ఆ పక్షి కదలలేదు, తలవేలాడేసింది. వూపిరి నీరసమై, ఆయాసపడుతోంది.



ప్రాక్టీషనర్ పక్షిని నెమ్మదిగా తట్టగా పక్షిశాస్త్ర ఆగుతున్నట్టనిపించింది. తొందరగా ఆమె నీటితో, చేతిలోని సీసా మూతలో క్రింది వైబ్రో రెమిడి చేసారు:

CC1.1 Animal tonic + CC10.1 Emergencies

ఆమె నెమ్మదిగా పక్షిముక్కుకు సీసామూత తగల్పగా, త్వరగా పక్షి మందు ఉంచిన నీటిని కొంచెం మింగివేసింది. కొన్ని నిమిషాలలో పక్షి తన తలనెత్తి మరి కాస్తనీటిని తీసుకుంది. కొద్దిసేపట్లో పక్షి మెరిసేకళ్ళతో, తన తల తిప్పి చుట్టూ చూసింది. కొద్దినిమిషాలయ్యాక , ప్రాక్టీషనర్ వైబ్రోనీరు 3వమోతాదును పక్షికిచ్చినా, పక్షి త్రాగలేదు. గొప్పబలంతో రివ్యూన యెగిరిపోయింది. 20 నిమిషములలో మొత్తం సమస్య తీరిపోయి ప్రాక్టీషనర్ మనసు తేలికపడింది.

3. విరిగిన కటివలయం ఎముక, అతిసారం వ్యాధితో బలహీనమైన పిల్లి 02658...ఇటలీ

నవంబరు4, 2013న రోమ్ వీధుల్లో, స్వచ్ఛంద సేవకులు తీవ్రంగా గాయపడి, చాలా నీరసంగా పడున్న పిల్లిని చూసారు. మళ్ళీ మరో 10 రోజుల తర్వాత ఒక మూలలో పడున్న అదే పిల్లిని చూసే వరకూ అది విరిగి కనబడలేదు. ఆ సమయంలో పిల్లి నొప్పితో నడవలేకుండా వున్నది. పిల్లిని పశు వైద్యుని వద్దకు తీసుకు వెళ్ళారు. X-ray తీయించగా, గత 2వారాలుగా పిల్లి తుంటి విరిగినట్లు తెల్సింది. పిల్లికి అతిసారం కూడా ఉంది, అందువల్ల పిల్లికి పురుగుల కోసం చికిత్స చేసారు. ఈ ప్రాక్టీషనర్ రోగులలో ఒకరు పిల్లిని తమ ఇంటికి తీసుకెళ్ళారు. పిల్లిని ప్రేమతో చూసుకుంటూ వైబ్రయో చికిత్సను కోరగా, నవంబర్ 25న పిల్లికి క్రింది వైబ్రో రెమిడి ఇవ్వబడింది:

CC4.6 Diarrhoea + CC12.2 Child tonic + CC20.7 Fractures...TDS

వారంలో అతిసారం పూర్తిగా తగ్గి, పిల్లి బరువు పెరిగినది. డిసెంబరు 5న మళ్ళీ తీసిన X- rayలో విరిగిన ఎముక బాగానే అతుకు కుంటున్నట్లు కనిపించింది. కిట్టి(పిల్లి) మామూలుగా నడవగలుగుతూ దాని నివాసం నుండి బయటకు రావడం ప్రారంభించింది. 2014 జనవరి 5న పశు వైద్య నిపుణుడు తీయించిన చివరి X-rayలో కటి వలయం పూర్తిగా నయమైనట్లు కనిపించింది. పిల్లి పూర్తి ఆరోగ్యంతో బయటకు వచ్చి, రెండు పిల్లలని సవాలు చేయగల స్థితికి వచ్చినది. దాని ఆరోగ్యం ఎంతో మెరుగయ్యింది.

4. ఇన్ఫ్లమేటరీ ప్రేగువ్యాధి (IBD) & నాడీ తీవ్రత (WPW) గల పిల్లి 02667... యునైటెడ్ కింగ్ డం

గార్పీల్డ్ అను 15 ఏళ్ల అల్లం రంగుగల ప్రాక్టీషనర్ మగపిల్లికి మూడు తీవ్రమైన వ్యాధులుగలవని నిర్ధారణ జరిగింది. మొదటిది ఇన్ఫ్లమేటరీ బోవెల్ డిసీజ్ (IBD) అనగా చిన్న ప్రేగును, క్లోమము, కాలేయమును వ్యాధికి గురిచేసే ప్రేగు వ్యాధి. దీనికి వాంతులు, అతిసారం కూడా తోడై వున్నవి. పశువైద్యుడిచ్చిన యాంటిబయోటిక్ మాత్రలు పిల్లిచేత మింగించడానికి, సంరక్షకునికి బాగా కష్టమైంది. కనుక పిల్లి వ్యాధి నయమవ్వటానికి SRHVP పొటాస్సీతో శక్తివంతమైన వైబ్రయోనిక్స్ రెమిడి తయారుచేసారు. అదనంగా, పిల్లికి వోల్ప్-ఫార్మిన్-వైట్ (WPW) సిండ్రోం అనగా హృద్రోగంవల్ల నిమిషానికి 400-500 సార్లు వేగంగా కొట్టుకొనే అరుదైన నాడీవ్యాధి వున్నది (పిల్లి సాధారణ పల్స్ నిమిషానికి 200 సార్లు). పశువైద్యునికి పిల్లి గుండెలో కణితివల్ల లేదా ప్రసరణ వ్యవస్థలో రక్తం గడ్డ కట్టడం వలన గుండెయొక్క వ్యవస్థలో ప్రతిష్టంభన వుండవచ్చని అనుమానం వచ్చింది. ఆయన బీటా-బ్లాకర్, ఆస్పిరిన్లను సూచించినా, ఈ మందులిచ్చిన తర్వాత కూడా చాలా సమస్యలు వచ్చాయి. ఇవి ఇచ్చిన తరువాత అనేక దుష్ప్రభావాలు కూడా ఏర్పడ్డాయి. అందుచే క్రింది వైబ్రో చికిత్సను ప్రాక్టీషనర్ బ్రాడ్ కాస్టింగ్ (ప్రసారం) చేసారు:

IBD (ప్రేగు వ్యాధికొరకు):

#1. CC4.6 Diarrhoea + CC4.7 Gallstones...6TD

WPW కొరకు:

#2. CC2.3 Tumours & Growths + CC3.2 Bleeding disorders + CC3.6 Pulse irregular + CC15.1 Mental & Emotional tonic...6TD

Cardiac blockage (హృదయ సంబంధ మూసివేతకు):

#3. Beta-blocker and heart pills potentised in SRHVP...BD

(పూర్తి ఆరోగ్యమునకు):

#4. CC1.1. Animal tonic...TDS

పిల్లి పరిస్థితిని సురిచి ప్రాక్టీషనర్ అంచనాబట్టి 1-9 నిమిషాల వ్యవధిలో వైబ్రేషన్ ప్రసారం చేసారు. రెండునెలలు గార్బిల్డ్ స్థిరంగా ఉంది కానీ తక్కువ ఆకలి, త్రాగే ఆసక్తి లేకపోవడంతో శక్తివంతము చేసిన (పోటెంట్) స్టెరాయిడ్ కూడా ప్రసారం చేయడం జరిగింది. పిల్లి బలహీనమైనందున, ప్రతిరోజూ పిల్లికి శక్తివంతమైన ఆహార రెమిడి ప్రసారం చేయసాగారు. గార్బిల్డ్ జీర్ణశక్తి బాగుపడి, త్రాగే ఆసక్తి పెరిగింది. ప్రసారం సమయంలో పిల్లి వుత్సాహంగా వుండేది. ఒకరోజు పిల్లి వాంటిచేయటం, తన వెనుక కాళ్ళు పనిచేయకపోవడంతో, ప్రాక్టీషనర్ చాలా నిరుత్సాహపడ్డారు. ప్రాక్టీషనర్ పిల్లి హృద్దోగకారణంగా పక్షవాతానికి గురైనదేమోనని అనుమానించి పిల్లిని సోఫాపై పెట్టి, వెంటనే క్రిందిరెమిడి ప్రసారం చేసారు:

#5. CC10.1 Emergencies...for 9 minutes

కాంటో ఇస్టూసే గ్యారీఫీల్డ్ ప్రశాంతత పొందింది. ప్రాక్టీషనర్ ఇంక పిల్లిని బాధించరాదని, పశువైద్యుడిని పిలిచి, ఆ రోజు సాయంత్రం గార్బిల్డ్ శాశ్వత నిద్రకు ఏర్పాటు చేసెను. కాని బాబా దయవల్ల గార్బిల్డ్ తర్వాత చేసిన ప్రసారమునకు ప్రతిస్పందించినది:

#6. CC18.4 Paralysis...for 9 minutes or more

కొద్దిసేపట్లో విబ్రియానిక్స్ వైద్యురాలు తిరిగిరాగా, గార్బిల్డ్ కుంటుతూ తనవైపుకు రావటం చూసి, పిల్లిలో మార్పు చాలా తక్కువగా వున్నా, శాశ్వతనిద్ర అవసరం లేదని అక్కడే, అప్పుడే నిర్ణయించి ఆమె సాయంత్రం వైద్యుని రాకను రద్దు చేసి, రాత్రంతా పిల్లిని గమనిస్తూ గడిపిరి. ఆమె రాత్రంతా #1, #2, #4, #5 మరియు #6 వరకు గంటకొక ప్రసారం కొనసాగించి, ఈ కాంటో యిచ్చిరి.

శాంతియుత అంతమునకు:

#7. SR272 Arsen Alb 10M

పిల్లికి పై రెమెడి ప్రసారము చేసారు కానీ పిల్లి వదిలే సమయం ఇంకా రాలేదు. కొన్ని ప్రసారాలయ్యాకా గార్బిల్డ్ వాంతులు తగ్గి, మామూలు నడక కొనసాగించింది. ఆకలి మెరుగుపడింది. ఓపికతో కూడిన సంరక్షణతో పిల్లి ఆరోగ్యం ఎంతో మెరుగయ్యింది. ఈ రికవరీ సమయంలోనే గార్బిల్డ్ ఎలుకనుపట్టి, చంపి ప్రాక్టీషనర్కు చూపించి, తను పూర్తిగా ఫిట్ గా ఉన్నానని రుజువు చేసింది. సంపాదకుని వ్యాఖ్య: ఈ కేసు సంక్షిప్త వివరణ 2014 అంతర్జాతీయ సాయి వైబ్రియోనిక్స్ సమావేశం ప్రొసీడింగ్స్ లో ప్రచురించ బడింది. ఇప్పటి పూర్తి వివరణ ప్రసారాలవల్ల కలిగే ప్రభావం, SRHVP తో శక్తివంతమైన రెమెడిల ఉపయోగం వివరిస్తుంది.

5. కళ్ళకు, తలకు గాయాలతో పిల్లి 02750...కెనడా

స్వీటీ అను వీధి ఆడపిల్లి. పుట్టినప్పటి నుండి యజమానివద్ద పెరిగింది. నవంబర్ 2014లో పొరుగువారు తమ పాలను త్రాగుతూంటే చూసి, స్వీటీని తలపై, నోటిపై కొట్టి, వీధి కాలువలో విసిరేసారు. యజమాని తన మోటారుసైకిల్ పై, వైబ్రియోనిక్స్ ప్రాక్టీషనర్ ఇంటికి పిల్లిని తెచ్చాడు. స్వీటీ వాపుతో మూసుకుపోయిన కన్ను, చీలిన పెదాలతో కూడి నడుస్తూ ఫర్నీచర్ కు గుద్దుకొనడం గమనించారు.

వైబ్రియోనిక్స్ ప్రాక్టీషనర్ క్రింది కాంటో తయారుచేసి యిచ్చారు:

CC1.1 Animal tonic + CC7.1 Eye tonic + CC10.1 Emergency + CC18.5 Neuralgia

ఒక చిన్న ప్లాస్టిక్ లేదా గాజు గిన్నెలో 5మాత్రలు నీటిలో లేదా పాలలో కరిగించి, ఇవ్వగా స్వీటీ యిష్టంగానే త్రాగింది. మరురోజు స్వీటీ పాలు తాగడం మొదలెట్టి, 2రోజుల్లో ఇంటి చుట్టూ పరుగిడసాగింది. ఆవిధంగా స్వీటీ ఆరోగ్యం మామూలు స్థితికి చేరుకోసాగింది.

6. కేన్సర్ రోగంతో బాధపడుతున్న కుక్క ^{02864...అమెరికా}

ఒక మహిళ, కేన్సర్ తో (ఛాతీ కుహరంలో) బాధపడుతున్న తన 6 ఏళ్ల కుక్క, హెన్రీను వైబ్రియానిక్స్ వైద్యుని వద్దకు తీసుకు వచ్చారు. పశువైద్యుడు కేన్సర్ బాగా ముదిరిందని, హెన్రీ కొద్దికాలమే జీవిస్తుందని చెప్పారు. కుక్కకు శ్వాస పీల్చటం కష్టమవుతున్నది. ప్రాక్టీషనర్ కేన్సర్ పెరుగుదలను తెలుసుకొని ఈ క్రింది రెమిడి ఇచ్చారు;

CC1.1 Animal tonic + CC2.1 Cancer + CC2.2 Cancer pain + CC2.3 Tumours & Growths + CC19.1 Chest tonic + CC19.3 Chest infections...BD నీటిలో కలిపి ఇవ్వాలి.

మొదటివారం తర్వాత మహిళ వచ్చి హెన్రీ ఆరోగ్యంగా కనిపిస్తున్నట్లు, బాధ కూడా తగ్గినట్లు చెప్పారు. అదే సమయంలో మహిళ తన మరోకుక్క మెడలో గత 12 సం.లు.గా గడ్డ పెరిగిందని, దరిమిలా పశువైద్యుడు దానికి మత్తుమందిచ్చి, మెడలో గడ్డ శస్త్రచికిత్సతో తొలగించారని చెప్పారు. ఈ కుక్క, హెన్రీ కూడా ఒకే గిన్నెలో త్రాగుతున్నాయని, హెన్రీ రెమెడి 3వారాలు తీసుకున్న తర్వాత ఈ రెండవ కుక్క ఆరోగ్యం కూడా చాలా మెరుగయిందని చెప్పారు. శస్త్రచికిత్స తర్వాత వైబ్రియానిక్స్ నీరువల్లనే తన 2వ కుక్క కూడా అంత త్వరగా కోలుకుందని కూడా తెలిపారు.

హెన్రీ కేన్సర్ తగ్గుముఖం పట్టి, ఆరోగ్యం స్థిరంగా వుంది. కానీ క్యాన్సర్ ముదిరిపోయేదాకా వైబ్రియానిక్స్ చికిత్స అందకపోవటంవల్ల, హెన్రీకి పూర్తి ఆరోగ్యం లభించటం కష్టమని ఆలశ్యం అవడం తప్ప ప్రయోజనం లేదని యజమాని ఆలోచించినారు. బాధపడుతున్న హెన్రీని 6వారాల తర్వాత శాశ్వతనిద్రలోకి పంపించాలని కుటుంబం నిర్ణయించింది.

7. నులి పురుగులతో బాధపడుతున్న పిల్లి ^{03528...ఫ్రాన్స్}

2 ఏళ్ల పిల్లి బాగా తింటున్నప్పటికీ చాలా సన్నగా, బలహీనంగా వుండటంతో, దాని బొచ్చు వూడిపోతుండటంతో, పిల్లిమలంలో పురుగులున్నవని ప్రాక్టీషనర్ సందేహించారు. జూన్ 27, 2015 న పిల్లికి రెమిడి యివ్వబడింది:

CC1.1 Animal tonic + CC 4.6 Diarrhoea... గిన్నెలో 200 మి.లీ. నీటిలో 5మాత్రలు కరిగించి, 7 రోజుల పాటు రోజంతా పిల్లికి త్రాగడానికి యివ్వాలి.

8 రోజులు వైబ్రియానిక్స్ నీటిని తాగిన తర్వాత, గుండ్రని ఆకారంలో పురుగులు, పిల్లి మలంలో కనిపించినవి. నెల రోజుల్లోనే పిల్లి బరువు పెరిగి, ఆరోగ్యంగా తయారయింది. పురుగులు తిరిగి రాకుండుటకై, పై చికిత్స నెల తరువాత, తిరిగి జులై 31 నుంచి ప్రారంభమైంది.

8. అండాశయ కేన్సర్ ^{02799... యునైటెడ్ కింగ్ డం}

56 ఏళ్ల మహిళ 2014 సెప్టెంబరు 5 న అండాశయం యొక్క 3 వ దశ A2 క్లియర్ సెల్ కార్సినోమా అండాశయ కేన్సర్ (OCCC) తో వచ్చారు. రోగికి హ్యూడ్రోగ సమస్యలు ఉన్న చరిత్ర కూడా వున్నవి. ఆమె 2013 జూలైలో గుండెపోటుతో ధమనులు మూసుకుపోయి, అధికద్రవం చేరి 30% మాత్రమే పని చేస్తున్న ఊపిరితిత్తులతో, తీవ్రమైన పల్మనరీ ఎడెమాతో ఆసుపత్రిలో చేరినది. ఆమెకు చికిత్సలేక ఇంటికి పంపివేసారు. తరువాత ఆమెకు వైబ్రియానిక్స్ చికిత్సతో అద్భుతంగా నయమయ్యింది. (ఈ కేసు గురించి వివరాలను సాయి వైబ్రియానిక్స్ యొక్క 1వ అంతర్జాతీయ సదస్సు యొక్క ప్రొసీడింగ్స్, " # 1 Heart Attack ", పేజీలు 53-54 చూడండి)

రోగి బాధపడుతున్న యితర దీర్ఘకాల రోగలక్షణాలు: టైప్ -2 మధుమేహం -ఇన్సులిన్ ఇంజక్షన్లు, నోటి అల్లోపతి మందులతో బాగా నియంత్రించబడినది. అలాగే అల్లోపతి మందులతో బాగా నియంత్రించబడుతున్న క్లోమవ్యాధి(ప్యాక్రియా టైటిస్). 2014 మే నుండి రోగి ఉబ్బిన ఉదరం, దగ్గు, వికారంతో బాధపడుతూ ఉన్నారు. 2014 జులై 29 న ఆమె గర్భాశయంలో గడ్డను కనుగొని గర్భాశయాన్ని పరీక్షించగా, అండాశయ క్యాన్సర్ నిర్ధారణ జరిగింది. కీమోథెరపీని ప్రారంభించారు, 2014 సెప్టెంబర్ 1 న ఊపిరితిత్తులలో అధికద్రవం చేరిన కారణంగా ఆమె మొట్టమొదటిసారి తట్టుకోలేకపోయింది. వెంటనే కీమోథెరపీ నిలిపి, రోగిని 3 రోజుల తర్వాత డిస్చార్జ్ చేశారు. ఆమె కేన్సర్ కు మరే చికిత్స తీసుకోలేదు. ఆమె క్రింది వైబ్రియానిక్స్ సంబంధ మిశ్రమాలతో చికిత్స పొందారు:

- #1. CC2.1 Cancers - all + CC2.3 Tumours & Growths + CC4.2 Liver & Gallbladder tonic + CC4.3 Appendicitis + CC4.7 Gallstones + CC4.10 Indigestion + CC4.11 Liver & Spleen + CC8.1 Female tonic + CC10.1 Emergencies + CC13.1 Kidney & Bladder tonic + CC15.1 Mental & Emotional tonic + CC18.1 Brain disabilities + CC19.3 Chest infections chronic + CC19.6 Cough chronic...6TD**
- #2. NM45 Radiation + NM113 Inflammation + SM2 Divine Protection + SM5 Peace & Love Alignment + SM6 Stress + SR324 X-Ray + SR348 Cortisone...QDS**

4 వారాల తరువాత రోగి 50% మెరుగైనట్లు చెప్పారు. ఆమె ఆకలి మామూలు స్థితికి చేరి వికారం పూర్తిగా పోయింది. ఆమె తన శక్తి తిరిగి పొందినట్లు భావించారు. #1 5TD కి తగ్గించబడింది, మరియు # 2 QDS గా కొనసాగించింది. 4 నెలల తరువాత, జనవరి 2015 లో, ఆమెకు స్కానింగ్ చేయగా క్యాన్సర్ లక్షణాలు నామమాత్రంగా కూడా లేవు. ఆమె ఇప్పుడు 75% మెరుగుపడింది. # 1 మరియు # 2 రెండూ QDS గా కొనసాగాయి. 6 నెలల తరువాత, రోగి 90% మెరుగైనట్లు ద్రువపరిచారు. మార్చి 2015లో జరిగిన స్కానింగ్ ఆమె అవయవాలలో ఎక్కడా క్యాన్సర్ లక్షణాలు లేవని నిర్ధారించి, ఆమెకు స్పష్టమైన రిపోర్ట్ ఇవ్వబడింది. కాబట్టి 2 రెమెడీలు TDS కు తగ్గించబడ్డాయి. ఆగస్టు 13, 2015 న రోగి తనకి చాలా బాగుందని చెప్పారు. ఆమె ప్రయణాలు చేస్తూ, చాలా చురుకైన జీవితం గడప సాగినది. 2 రెమెడీలు BD కు తగ్గించబడ్డాయి. అక్టోబరు 7, 2015 నాటికి, రోగి పూర్తిగా కోలుకున్నది. అప్పుడు # 2 నిలిపివేయగా # 1 BD గా కొనసాగింది. అన్ని స్కానింగ్ నివేదికలు అందుబాటులో ఉన్నాయి.

రోగి కుమార్తె వ్యాఖ్య: గత 2సం.లు.గా మా కుటుంబానికి చాలా కష్టదశ. అమ్మ కార్డియాక్ అరెస్టు తర్వాత ప్రాణాలతో బయటపడ్డాక, ఆమెకు 3 ధమనులు మూసుకుపోయి, ఊపిరితిత్తుల వ్యాధితో వుందని కనుగొన్నారు. ఆమెకు గుండె మార్పిడి చేయించటమొక్కటే మార్గం. కానీ ప్రమాదాలు ప్రయోజనాలకన్నా ఎక్కువ. వైద్య నిపుణులు మరొక చిన్న గుండెపోటు ఆమె జీవితాన్ని అంతం చేయవచ్చని సూచించారు.

అమ్మ స్వామివారి వైబ్రియానిక్స్ తీసుకుంటున్నది. ఆమె మళ్ళీ ఆసుపత్రికి పరీక్షలకోసం వెళ్ళినప్పుడు, ఆమె మెరుగైన ఆరోగ్యం చూసి, వైద్యులు ఆశ్చర్యపడ్డారు. వైద్యులు ఆమె వీల్ చైర్ లో చివరివరకు చాలా ఇబ్బందికరమైన జీవితం గడుపుతుందని వూహించారు. దానికి బదులుగా, ఆమె 85% మెరుగైన జీవితం ఆనందంగా గడుపుతోంది.

ఒక సంవత్సరం తరువాత, అమ్మ అండాశయంలో కణితితో, స్పష్టంగా అండాశయ క్యాన్సర్, 3వ దశలో బాధపడుతున్నట్లు నిర్ధారణ అయింది. గర్భాశయమునకు శస్త్రచికిత్స చేస్తే బ్రతుకుతుందో లేదో అని డాక్టర్లు అనుమానించారు. కానీ ఈ అద్భుత మహిళ ఆపరేషన్ థియేటర్లో తెలివి రాగానే, తన కుటుంబంగూర్చి అడిగింది. వైద్యులు కణితి వ్యాప్తి చెందకుండా తొలగించబడిందని నమ్మారు.

అమ్మకు స్వామివారి వైబ్రియానిక్స్ ప్రత్యేకంగా కేన్సర్ వైద్యవిధానం ప్రారంభించే ముందు, తర్వాత యివ్వబడినది. ఆమెకు 6 సార్లు కీమోథెరపీ యిచ్చుటకు నిర్ణయించిరి. నిరాశతో ఆమె జూనియర్ వైద్యుల చికిత్సలోనే ఉండిపోయింది. ఆమెకు కీమోథెరపీ మొట్టమొదటి సెషన్ లోనే మరో గుండెపోటు వచ్చింది. ఫలితంగా, వైద్యులు కీమో చికిత్సను నిలిపేశారు.

అప్పటినుండి ఆమె వైబ్రియానిక్స్ చికిత్స కొనసాగించింది. వైద్యులు సానుకూల సంకేతాలతో అమ్మ జబ్బు ఉపశమిస్తున్నట్లు నమ్ముతున్నారు. గుండెపోటు, తీవ్రమైన హృదయ వ్యాధితోబాటు, 3వ దశలో స్పష్టమైన కణితిని చూపుతున్న క్యాన్సర్ నుండి బయటపడిన నా తల్లి ప్రస్తుతం మంచి జీవితాన్ని అనుభవిస్తోంది. స్వామీవారి వైబ్రియానిక్స్ యొక్క అద్భుత ప్రసాదం మాఅమ్మ జీవనం.

9. ముక్కుపై కణితి, దీర్ఘకాలిక అజీర్ణం ^{03524...అమెరికా}

83 సంవత్సరాల వ్యక్తి తన ముక్కుకొనపై ఏర్పడిన పెద్దకణితి చికిత్సకోసం వైబ్రియానిక్స్ ప్రాక్టీషనర్ వద్దకు వచ్చారు. ఆ కణితి నిరసాయమైనదైనా, దానిపై గత 5సం.లు.గా యితర గడ్డలు పెరుగుతున్నవి. వైద్యుడు అతనికి వివిధ అల్లోపతి మందులతో చికిత్స చేసినా ప్రయోజనం కలగలేదు. నిజానికి యాంటిబయోటిక్ మినోసైక్లిన్ minocycline మందు దుష్ప్రభావాలతో, కణితి అధ్వాన్నంగా తయారైంది. అతను తనముక్కును తాకినప్పుడల్లా దురద, జిడ్డుతో చాలా చిక్కా ఉంది. రోగి తనకి సుమారు 20 సం.లు.గా దీర్ఘకాల అజీర్ణం వున్నదని ఫిర్యాదు చేసారు. అతనికి ఇంకా చాలా ఆరోగ్య సమస్యలున్నవి. అతను మొదట కణితి, అజీర్ణికి మందిమ్మని కోరారు. 3 జూలై 2015 న యీ క్రింది రెమిడి యివ్వబడినది:

కణితి, అజీర్ణికి:

#1. CC2.3 Tumours & Growths + CC4.10 Indigestion + CC12.1 Adult tonic + CC15.1 Mental & Emotional tonic + CC17.3 Brain & Memory tonic...TDS

మొదటివారం తర్వాత అతను వైబ్రియానిక్స్ రెమెడీలు తో పరిహారం బాగా పనిచేసిందని చెప్పారు. అతని జీర్ణక్రియ 40% నయమైంది. కణితిలో మార్పు లేకున్నను, కొత్త గడ్డలు లేవకపోవటం ఆశాజనకమగ ఉంది. నెల తరువాత అతను తన జీర్ణశక్తి గొప్పగా నయమై, కనీసం 70% మెరుగైనదని చెప్పారు. కణితి చిన్నదవటం ప్రారంభించినందున అతను చాలా ఆనందంగా ఉన్నారు. కణితి 20% చిన్నదై, చర్మం రంగు కూడా మెరుగు పడింది. మరొక నెలలో అతని అజీర్ణం పూర్తిగా నయమైంది. కణితికూడా 80% క్షీణించి, అద్భుతమైన మెరుగుదల కనిపించినది. జీర్ణశక్తి కాంబో మోతాదు తగ్గించాల్సిన అవసరం ఉన్నందున, రెమెడీలు మార్చబడ్డాయి. అక్టోబరు 18 న రోగికి క్రింది రెమిడీలు ఇవ్వబడినవి:

అజీర్ణమునకు:

#2. CC4.10 Indigestion + CC10.1 Emergencies....OD

కణితికి:

#3. CC2.3 Tumours & Growths + CC12.1 Adult tonic + CC15.1 Mental & Emotional tonic + CC17.3 Brain & Memory tonic...TDS

వైబ్రియానిక్స్ వైద్యచికిత్సలో వున్నంతకాలం, తన కణితికి కానీ అజీర్ణం కోసంకానీ అతను ఏ ఇతర మందులను తీసుకొనలేదు. నవంబర్ 10వతేదీన, అన్ని గడ్డలు మెత్తబడి అణిగిపోయినవి. మొదట్లో కణితి చాలా త్వరగా కుంచించుకు పోయింది గానీ తరువాత మందగించింది. దురద, చిక్కాకు పోయి, కణితి పొడిగా ఉంది. # 3 నోటిద్వారా తీసుకోవడంతో పాటు, ప్రాక్టీషనర్ అతనికి క్రింది రెమిడి ఇచ్చారు:

4 CC2.3 Tumours & Growths... కల్తీలేని పెట్రోలియం జెల్లీతో కలిపి, అవసరాన్నిబట్టి పైన పూయాలి.

రోగి వైబ్రియానిక్స్ ప్రాక్టీషనర్ వద్దకు రాగా, వారు మాయమయిన కణితిచూసి "వైబ్రియానిక్స్" అద్భుత స్వస్థతా శక్తికి ఆశ్చర్య పోయారు! రోగి వైబ్రియానిక్స్ చికిత్సవల్ల చాలా సంతోషించి, డయాబెటిస్, అధిక కొలెస్ట్రాల్, అధిక రక్తపోటుకోసం చికిత్సను ప్రారంభించారు.

10. మధుమేహం, చెవి క్రింద గడ్డ 10399...భారతదేశం

41 సం.ల. వ్యక్తి గత 3 ఏళ్ళుగా మధుమేహంతో బాధపడుతూ, జూన్ 2010 లో వైబ్రియోనిక్స్ ప్రాక్టీషనర్ వద్దకు చికిత్స నిమిత్తం వచ్చారు. అల్లోపతి మందులు తీసుకుంటున్నా వైబ్రిో కూడా వాడాలని భావించారు. అతనికి ఈ క్రింది రెమిడి యివ్వబడినది: **మధుమేహమునకు:**

#1. CC3.1 Heart tonic + CC6.3 Diabetes + CC7.1 Eye tonic + CC12.1 Adult Tonic + CC13.1 Kidney & Bladder tonic...TDS

అతను తన నెలవారీ రీఫిల్ మందులకోసం క్రమం తప్పక ప్రాక్టీషనర్ వద్దకు వచ్చేవారు. 9 నెలల తర్వాత అతని ఎడమ చెవిక్రింద, మెడభాగాన కండరాల ముడి ఏర్పడింది. దానికోసం అతను తన డాక్టర్ని సంప్రదించారు. డాక్టర్ అతనికి క్యాన్సర్ వచ్చే ప్రమాదం లేకుండా, శస్త్రచికిత్సతో తొలగించాలని సలహా ఇచ్చారు, కానీ రోగికి శస్త్రచికిత్స చేయించుకోవటం యిష్టంలేదు. తరువాతి 2-3 నెలల్లో, ఈ కండరాల ఉబ్బు చాలా పెద్దదిగా మారింది, అందువలన అతను వైబ్రియోనిక్స్ ప్రాక్టీషనర్ వద్ద చికిత్స తీసుకోదలిచారు. ప్రాక్టీషనర్ రెమిడి యీ విధంగా మార్పారు:

గడ్డకు, మధుమేహమునకు:

#2. CC2.3 Tumours & Growths + #1...TDS

ఒక సంవత్సరం తరువాత గడ్డ మెత్తగా మారి, 20 నెలల తరువాత పూర్తిగా అదృశ్యమయ్యింది. రోగి చికిత్స తిరిగి మార్చబడింది **#1 ...TDS.**

అక్టోబర్ 2015నుండి, రోగి చాలా సంతోషంగా ఉన్నాడు ఎందుకంటే అతని డాక్టర్ క్రమంగా తన మధుమేహం అల్లోపతి మందులు తగ్గించారు. రోగి **# 1** తీసుకోవడం కొనసాగించారు.



11. రొమ్ములో నిరసాయమైన మెత్తని కణితులు (కాల్సిఫికేషన్) 11573...భారతదేశం

ఇటీవల తీసిన మామోగ్రామ్ లో తన ఎడమరొమ్ములో 2వ దశకు చెందిన, నిరసాయమైన గడ్డ ఉందని తెలిసి, వైబ్రియోనిక్స్ ప్రాక్టీషనర్ యొక్క 55సం.ల. దగ్గరి బంధువు ఆందోళన చెందినది. 9 సం.ల క్రితం ఆమె కుడి రొమ్ములో క్యాన్సర్ కు శస్త్రచికిత్స జరిగింది, అప్పటినుంచీ క్రమం తప్పక డాక్టర్ వద్దకు పరీక్షలకు వెళ్ళుచున్నది. ఆమె యితర చికిత్సలను ఆపి, వైబ్రియోనిక్స్ తీసుకోవటానికి నిర్ణయించుకుని, 3 మే 2015 న వైబ్రియోనిక్స్ ప్రాక్టీషనర్ వద్దకు రాగా ఆమెకు క్రింది రెమిడి ఇవ్వబడింది:

CC2.1 Cancers + CC2.2 Cancer pain + CC2.3 Tumours & Growths + CC8.3 Breast disorders + CC12.1 Adult tonic + CC15.1 Mental & Emotional tonic...TDS

3నెలల తరువాత, కొత్తపరీక్షలలో కణితి మాయమైనట్లు చూపగా రోగి చాలా ఆనందించారు. రొమ్ము కణజాలం మామూలుగా ఉంది. రోగి మరో 3నెలలు పరిహారం కొనసాగించారు. నవంబర్ 2015 నాటికి ప్రాక్టీషనర్ ఆమె రెమిడిని **OD** నిర్వహణ మోతాదులో ఉంచాలని అనుకున్నారు.



12. అసాధారణ గుండె దడ (క్రమబద్ధంగా లేని హృదయ స్పందన), బాధాకరమైన తుంటి 01620...ఫ్రాన్స్

77 ఏళ్ల మహిళ 20 ఏప్రిల్ 2015న దీర్ఘకాల గుండెదడ మరియు తుంటి సమస్యలకు చికిత్స చేయమని కోరారు. ఒక ఏడాదిపాటు ఆమెకు తరచూ క్రమబద్ధము లేని హృదయస్పందన ఉండేది. గుండెదడ ఒక్కొక్కసారి రోజంతా వుండేది. తనకు గుండెజబ్బు వున్నదేమోనని ఆమె భయపడినది. కానీ ఆమె ఎలక్ట్రోకార్డియోగ్రామ్ (ECG) రిపోర్టు మామూలుగానే వున్నది.

అది చాలక ఆమెకు 4 నెలల క్రితం ఎడమతుంటిలో నొప్పులు మొదలైనవి. కానీ ఎక్స్-రే లో ఏలోపము కనిపించలేదు. తుంటినొప్పివలన ఆమె నడుచుటకు, మెట్లు యెక్కుటకు బాధపడుతున్నది. భారీ వస్తువులు కదిపినా, మోసినా విపరీతంగా అలసిపోవుచున్నది. రోగికి అలోపతి మందులు నచ్చక, తన బాధలకు ఎటువంటి అల్లోపతిచికిత్సా తీసుకొనలేదు. వైబ్రియోనిక్స్ ప్రాక్టీషనర్లు సంప్రదించువేళలో ఆమె ఎడతెరపి లేకుండా మాట్లాడుతూనే, భావోద్వేగస్థితిలోకి వెళ్ళిపోయింది. ఇది ఆమెకు అలవాటు అనిపించి, ఆమెకు ఈ క్రింది పరిహారం ఇవ్వబడినది:

గుండె అసంబద్ధ స్పందనల కొరకు:

#1. CC3.6 Pulse irregular + CC10.1 Emergencies + CC12.1 Adult tonic + CC15.1 Mental & Emotional tonic...TDS and if in crisis, 1 dose every 10 min for 1 hour or 2 hours if necessary

తుంటినొప్పి కొరకు:

#2. NM3 Bone I + CC20.3 Arthritis + CC20.4 Muscle & Supportive tissue...TDS

పది రోజుల తర్వాత, రోగి #1 గంటకొకసారి తీసుకోవడంవల్ల గుండెదడ పూర్తిగా తగ్గినట్లు చెప్పారు. గుండెను బలంచేసే పద్ధతిని (కార్డియాక్ కోహరెన్స్ టెక్నిక్) ఉపయోగించి విశ్రాంతి తీసుకోవడం నేర్చుకోమని రోగికి సలహా ఇచ్చారు. 4 వారాల తరువాత రోగి తన తుంటినొప్పి తగ్గి, మామూలుగా నడవగల్గుతున్నానని చెప్పారు. రోగి కార్డియాక్ కోహరెన్స్ టెక్నిక్ మంచిదే ఐనప్పటికీ, ఉపయోగించలేదు.

6 వారాల తరువాత ఆమె తనకు గుండెకి సంబంధించిన సమస్యలేమీ లేవని, 6 కి.మీ. (సుమారు 4మైళ్ళు) ఒక్కొక్కసారి అంతకంటే ఎక్కువ నడిచి వెళ్ళగలనని, చాలాకాలం తర్వాత తనకు ఆరోగ్యం ఎంతో బాగుందని చెప్పారు. రెండు రెమిడీల మోతాదు 2 వారాలపాటు OD కి తగ్గించబడింది, మరో 2వారాలపాటు 2TW, ఆపైన మందు ఆపడానికి 2వారాలు ముందు OW గా ఇచ్చారు. సెప్టెంబర్ 2015 నాటికి, రోగి బాగా ఆరోగ్యం పొంది, తన సంతోషము, కృతజ్ఞత వ్యక్తం చేసారు.



13. తక్కువ రక్తప్రసరణం, వెన్ను నొప్పి, తెల్లకుసుమ వ్యాధి, దురద 02799...యునైటెడ్ కింగ్ డమ్

76 సం.ల. మహిళ చాలా చల్లని పాదాలు, వెన్నునొప్పి, తెల్లకుసుమవ్యాధితో బాధపడుతూ 2014 జూలై 23 తేదీన ప్రాక్టీషనర్ వద్దకు వచ్చారు. బాల్యంనుంచి తక్కువ రక్తప్రసరణ కారణంగా, ఆమె ఎల్లప్పుడూ అతిశీతలంతో బాధపడేవారు. స్పాండిలైటిస్ (spondylitis) కారణంగా వెన్నునొప్పితో గత 20 సం.లుగా బాధపడుతూ, నొప్పి ఉపశమనానికి మాత్రలతో చికిత్స పొందారు, కానీ తాత్కాలికంగా చాలా తక్కువ ఉపశమనం కలిగేది. ఇవి కాక రోగి ఇతర మందులేమీ తీసుకొనలేదు. ఆమెకు క్రింది వైబ్రిో రెమిడీ తో చికిత్స జరిగింది:

రక్తప్రసరణ మెరుగు కొరకు:

#1. CC3.1 Heart tonic + CC3.5 Arteriosclerosis + CC3.7 Circulation + CC10.1 Emergencies + CC12.1 Adult tonic + CC15.1 Mental & Emotional tonic...QDS for one month, then TDS

స్పాండిలైటిస్ కు:

#2. CC18.5 Neuralgia + CC20.1 SMJ tonic + CC20.2 SMJ pain + CC20.3 Arthritis + CC20.4 Muscles & Supportive tissue + CC20.5 Spine...QDS నెల వరకూ తరువాత TDS

3½ నెలలతరువాత, రోగి తనపాదాల చల్లదనం బాధ 30% నయమైనట్లు, వెన్నునొప్పి 20% తగ్గినట్లు చెప్పారు. ప్రస్తుతం ఆమె #1 and #2 TDSగా తీసుకుంటున్నారు. రోగి ఒకసారి వచ్చినప్పుడు, గత 1½ సం.లు.గా తనకు తెల్లబట్ట (తెల్ల కుసుమవ్యాధి), దానిమూలంగా యోనివద్ద దురద కలదని, బాధగా చెప్పినది. ఆమె దీనికి యే చికిత్సా తీసుకోలేదు. ఆమెకు క్రింది రెమిడీ ఇచ్చారు:

తెల్లబట్ట లేక కుసుమ వ్యాధి, దురదకు:

#3. CC8.1 Female tonic + CC8.5 Vagina & Cervix + CC21.1 Skin tonic + CC21.3 Skin allergies + CC21.7 Fungus...QDS నెల వరకూ తరువాత TDS

ఏడువారాల తరువాత, రోగి తనకి తెల్లకుసుమవ్యాధి, దురద పూర్తిగా తగ్గిపోయినట్లు కృతజ్ఞతాపూర్వకంగా తెలిపారు. కనుక #3 మోతాదు BD కి తగ్గించి ఒక వారం రోజులు తరువాత ఆపే ముందు మరొక వారం OD గా సూచించారు. ఆమె ఇతర వ్యాధుల లక్షణాలు కూడా బాగా తగ్గినవి: ఆమె వెన్ను నొప్పి 70% తగ్గింది, మరియు చల్లని పాదాలు 50% నయమైనవి. ఆమె # 1 మరియు # 2 TDS గా కొనసాగించారు. 30 మే 2015 న చూసినప్పుడు, ఆమె వెన్నునొప్పి మరియు చల్లని పాదాలు 90% మెరుగైనవి, కాబట్టి # 1 మరియు # 2 BD కి తగ్గించబడ్డాయి. 23 సెప్టెంబర్ 2015 న రోగి తన వెన్నునొప్పి, చల్లని పాదాలు పూర్తిగా తగ్గిపోయినట్లు తెలిపారు. అక్టోబర్ 2015 నాటికి, ఆమె #1 మరియు #2 ను OD కొనసాగిస్తున్నారు.

14. రక్తహీనత ^{02799...యునైటెడ్ కింగ్ డమ్}

2015 జులై 10న ఇనుము (ఐరన్ డెఫిషియన్సీ) లోపంవల్ల కలిగిన రక్తహీనతతో బాధపడుతున్న ఒక 26 ఏళ్ల మహిళ ప్రాక్టీషనర్ వద్దకు వచ్చారు. కొన్ని మాసాలుగా ఆమె చాలా అలసటతో బాధపడుతున్నారు. రక్త పరీక్షల ద్వారా శరీరంలో ఇనుము లోపించినట్లు తెలిసి, ఆమె డాక్టర్ ఐరన్ మాత్రలను ఇచ్చారు. కానీ వానిమూలంగా ఆమె మలబద్ధకం, మలద్వారం చుట్టూ కండరాలు బిగిసి, తీవ్రతరమైన బాధవలన మాత్రలను నిలిపివేసారు. ఆమె ఇతర మందులను తీసుకొనలేదు. ఆమెకు క్రింది రెమిడి ఇవ్వబడింది:

NM2 Blood + NM12 Combination 12 + NM22 Liver + NM45 Atomic Radiation + OM1 Blood + OM28 Immune System + BR1 Anaemia + SM1 Divine Protection + SM5 Peace & Love Alignment + SM6 Stress + SR216 Vitamin E (organic origin) + SR256 Ferrum Phos + SR306 Phosphorus + SR324 X-Ray + SR360 VIBGYOR + SR361 Acetic Acid + SR494 Haemoglobin + SR529 Spleen + SR561 Vitamin Balance...QDS

6 వారాల తరువాత, ఆమె అలసట సగం తగ్గి, శక్తి వచ్చినట్లు భావించారు. మోతాదు TDS కు తగ్గించబడింది. అక్టోబర్ 2015 లో రోగి తన సాధారణ స్థితికి తిరిగి వచ్చినట్లు భావించారు. అక్టోబర్ 12 న జరిగిన రక్తపరీక్ష ఆమె శరీరంలో ఇనుము స్థాయి ఇప్పుడు సాధారణమైనదని ధృవీకరించటంతో, మోతాదు ఇంకా BD కి తగ్గించబడింది.

15. గుండెకు శస్త్రచికిత్స జరిగిన తర్వాత గుండెలో చిన్న పోట్లు ^{02890...అమెరికా}

వైబ్రియోనిక్స్ ప్రాక్టీషనర్ 74 ఏళ్ల సోదరికి 2013 లో గుండెపోటు వచ్చి, గుండె-బైపాస్ శస్త్రచికిత్స జరిగింది. శస్త్రచికిత్స తర్వాత, ఏర్పడ్డ చిన్న రక్తం గడ్డల కారణంగా ట్రాన్సిఎంట్ ఇషిమిక్ ఆటాక్స్(TIA) లేదా చిన్నస్ట్రోక్ అనుభవించారు. దురదృష్టవశాత్తూ దీనివలన మింగడం/పొరబారడమునకు సంబంధించిన ప్రేరణను నియంత్రించే మెదడులో భాగం పాడయినది. కనుక విశ్రాంతి సమయంలో కూడా ఆమె తినడం లేదా మాట్లాడటం గొంతు పొరబారకుండా చేయలేకపోతున్నారు. ఆమె అధిక కొలెస్ట్రాల్ కోసం, రక్తం పల్చబడుటకు, మందులు వాడి, ఒకనెల చికిత్స తర్వాత యింటికి వచ్చారు. ప్రాక్టీషనర్ ఆమెకు తోడుగా నిలబడి, కింది రెమిడిని ఇచ్చారు:

శరీరంలో నొప్పులకు, కీళ్లనొప్పులకు:

#1. CC20.1 SMJ tonic + CC20.2 SMJ pain + CC20.3 Arthritis + CC20.4 Muscles & Supportive tissue...BD

గుండెనొప్పికి, గుండెపోటుకు:

#2. CC3.4 Heart emergencies + CC3.5 Arteriosclerosis + CC18.4 Paralysis...BD

కాలేయమునకు (లివర్), చర్మ వ్యాధికి:

#3. CC4.2 Liver & Gallbladder tonic + CC4.10 Indigestion + CC21.1 Skin tonic + CC21.5 Dry Sores...BD

2 యొక్క మొదటి మోతాదు తన సోదరి నాలుక క్రింద పెట్టినప్పుడు, వైబ్రియోనిక్స్ ప్రాక్టీషనర్ కి బాగా మెరుగుదల కనిపించింది. ఆమె చురుకైన కళ్ళతో, యధాప్రకారమైన శక్తితో, బహుళకార్యనిపుణతతో కనిపించారు. దానివల్ల వైబ్రి ఔషధంలో రోగికి విశ్వాసం బలంగా ఏర్పడింది. ఆమె మోతాదు ప్రకారం, సూచించిన విధంగా వైబ్రి మందులు కొనసాగించారు. ఆమె గొంతు పలమారటం క్రమంగా తగ్గి, ఏడాది గడిచేసరికి, అది 100% పోయింది. అక్టోబర్ 2015 వరకు, క్రమపద్ధతిలో కాకున్నా, రోగి వైబ్రి తో కొనసాగి ఆలస్యంగానైనా ఆమె తన పూర్వశక్తిని అద్భుతంగా పొందగలిగారు.

ప్రాక్టీషనర్ వ్యాఖ్య: దైవకృప ఈస్వస్థతలో స్పష్టమైనది. అంతేకాక రోగి, ప్రాక్టీషనర్ యిద్దరికీ ఇది ఒక మంచి అనుభవమై మిగిలింది.

16. గజ్జల్లో హెర్నియా (ఇంగ్లైసెనల్ హెర్నియా) 02899...యొనైటెడ్ కింగ్ డం

63 సం.ల. పురుషునికి 29 జూన్ 2015న గజ్జల్లో పుట్టిన వరిబీజం వున్నదని డాక్టర్స్ నిర్ధారించినారు. ఆ ముందురోజు అతను కుర్చీలో కూర్చోని, పూజచేస్తుండగా, గజ్జలవద్ద నొప్పి వచ్చినది. ఈనొప్పికి ఎటువంటి ముందు సూచనలు లేవు. మళ్ళీసారి, అతను వైద్య పరీక్షకి వెళ్ళగా, పరిస్థితి చాలా బాధాకరమైనదిగా మారింది. వైద్యుడు ఉబ్బిన ప్రేగును రెండుసార్లు దానిస్థానంలోకి త్రోసినాడు. లాభంలేక వైద్యుడు శస్త్రచికిత్స చేయాలన్నాడు. కాని రోగి వైద్యునికి చెప్పకుండా, వైబ్రియనిక్స్ తో పాటు పెయిన్ కిల్లర్స్ తీసుకుంటే వైబ్రియోనిక్స్ చికిత్సవల్ల బహుశా తనబాధ తగ్గవచ్చని అనుకున్నాడు. ప్రాక్టీషనర్ పరిస్థితి 6-8 వారాలపాటు పర్యవేక్షించటానికి అంగీకరించి పరిస్థితి దిగజారితే మాత్రం, ఆసుపత్రికి నేరుగా వెళ్ళమని రోగిని కోరిరి. ప్రాక్టీషనర్ రోగికి ఈ క్రింది వైబ్రి మిశ్రమాలని ఇచ్చారు.

CC4.9 Hernia + CC10.1 Emergencies + CC12.1 Adult tonic + CC15.1 Mental & Emotional tonic...TDS in water

ఒకరోజు చికిత్స తర్వాత, నొప్పి 50% తగ్గింది కానీ ప్రేగులు పొత్తికడుపు గోడను పొడుస్తున్న బాధ తగ్గలేదు. 3 రోజుల చికిత్స తర్వాత, నొప్పి 80% తగ్గినది. ప్రేగులనొప్పి కూడా ఉదయం విరోచనం సమయంలో, రోజులో ఒకసారి మాత్రమే కలుగుతున్నది. మరో 4 రోజుల్లో నొప్పి పూర్తిగా పోయింది. రోగికి ప్రేగుల బాధ తెలియలేదు. 2వారాల తర్వాత అతను 100% మెరుగయ్యారు. సెప్టెంబరు 2వవారంలో డాక్టర్ పరీక్షించి, పూర్తిగా నయమైనట్లు నిర్ధారించేరు. ఆయనకు ఇటీవల చేసిన ఆరోగ్యపరీక్షలో, వరిబీజం పూర్తిగా నయమైనట్లు నిర్ధారించిరి. కొందరు రోగులు వరిబీజంవున్న ప్రాంతంలో కండరాలను బలోపేతం చేయటానికి ప్రయత్నిస్తారని, ప్రస్తుత రోగి విషయంలో అదే జరిగిందని డాక్టర్ చెప్పారు. కాని భారీ బరువులు ఎత్తి, గజ్జల్లో కండరాలను బలపరిచే వ్యాయామాలను చేయకూడదని రోగికి సలహా ఇచ్చారు. OW యొక్క నివారణ మోతాదుతో కొనసాగించాలని ప్రాక్టీషనర్ సలహా ఇచ్చారు కానీ రోగి OD గా కొనసాగించారు.

17. దీర్ఘకాలిక పొత్తికడుపు నొప్పి & మలబద్ధకం 03523... యొనైటెడ్ కింగ్ డం

8 సం.ల. పాప గత 3 సం.లు. గా పొత్తి కడుపులో నొప్పితో బాధపడుతున్నది. ఆ నొప్పి పగటి వేళలో కాస్త తక్కువగా, రాత్రి వేళలో హెచ్చుగా వుంటుంది. నొప్పి తీవ్రతనుబట్టి కొన్నిరాత్రులు ఆమె నేలపై బాధతో దొర్లుతుండేది. ఆసుపత్రిలో పరీక్షలు అన్నీ చేయించినను, వైద్యులు కారణాన్ని గుర్తించలేకపోయారు. గత 11 నెలలుగా ఆమె మలబద్ధకంతో కూడా బాధపడుచూ, దీని కోసం అలోపతి మందు తీసుకుంటున్నది. 24 మార్చి 2015 న ఆమెకు క్రింది రెమిడి ఇచ్చారు:

#1. CC4.3 Appendicitis + CC4.4 Constipation + CC12.2 Child tonic + CC13.2 Kidney & Bladder infections + CC15.1 Mental & Emotional tonic...TDS

వారం తరువాత, పాపకునొప్పి 10% తగ్గినదని, తల్లి చెప్పారు. నెల తరువాత, నొప్పికి, నొప్పికి మధ్య విరామాలు ఎక్కువగుటయేకాక, 70% మెరుగుదల కలిగింది. ఆమె మలబద్ధకం 100% తగ్గినది. పై కాంటాకి మరో రెండు మిశ్రమాలు చేర్చబడ్డాయి:

#2. CC4.10 Indigestion + CC10.1 Emergencies + #1...TDS

ప్రస్తుతం సెప్టెంబర్ 2015 నాటికి, పాప అప్పుడప్పుడు అనగా 15రోజులకొకసారి నొప్పితో బాధపడుతోంది. మొదటికన్నా బాధ 90% తగ్గినది. కనుక నొప్పి వచ్చినప్పుడు మాత్రమే ఈ పరిహారం ఇవ్వడానికి బదులు, తల్లికి నివారణగా OD గా ఇవ్వమని సూచించిరి. రోగి తల్లి వ్యాఖ్య: మే 2012 లో మా 5 సం.ల.కుమార్తెకు తీవ్రమైన పొత్తికడుపునొప్పి మొదలైనది. ఆమె దాదాపు ప్రతి రోజూ, రోజులో చాల భాగం ఆ నొప్పితో కొన్ని నెలలపాటు బాధపడినది. అనేక తనిఖీలు, ఉదర స్కానింగు చేసిన తరువాత కూడా, వైద్యులు ఆమె సమస్య కనుగొన లేకపోయిరి. మే నుండి 2014 ఆమెకు మలబద్ధకం కూడా వచ్చినది. ఆమె కడుపునొప్పి కొనసాగుతూనే వున్నది.

మార్చి 2015 చివరిలో, ఆమె నీటితో సాయి వైబ్రియోనిక్స్ రెమిడి తీసుకోవటం ప్రారంభించినది. కొన్నిరోజుల్లోనే మలబద్ధకం పూర్తిగా తగ్గింది. ఆమె కడుపునొప్పి కూడా తరచుగా రావటం లేదు చాలావరకు తగ్గింది. ఇప్పుడు ఆగస్టు 2015 లో, ఆమెకు సగటున 15 రోజులకొకసారి నొప్పి వస్తుంది. అప్పుడు కూడా గతంలో మాదిరిగా తీవ్రంగా కాని, ఎక్కువసేపు కాని వుండదు. నేను ఆమె బాధ 93% తగ్గిందని చెప్పగలను.

మాత్రలు మా కుమార్తె జీవితంపై అపారమైన ప్రభావాన్ని కలిగించినవి. నొప్పితీవ్రత వల్ల, ఆమె పాఠశాలలో నేలపై మరం వేసుకుని కూర్చుండలేకపోయేది. కొన్ని రోజులపాటు ఆమె పడుకుని మాత్రమే వుండేది. ఆమెను ఆస్థితిలో వదిలి, మేము బయటకు వెళ్లి, రోజువారీ జీవితం కొనసాగించలేకపోయాము. ఆమె మలబద్ధకం కోసం తీసుకుంటున్న ఔషధంవల్ల ఏమి మెరుగవలేదు. మా కుమార్తె ఆరోగ్యం ఎప్పుడెలా వుంటుందో తెలియక మేము ముందు ప్లానింగ్ చేయలేక పోయే వారము. అదృష్టవశాత్తూ, దేవుని దయవలన మా స్నేహితుడు ఇటీవల సాయి వైబ్రియోనిక్స్ కోర్సును చేశాడని మేము తెలుసుకున్నాము. తక్షణమే మనకు కావలసింది సరిగ్గా యిదేనని భావించాము. ఇంత త్వరగా నాకుమార్తె బాధ తగ్గడం నాకొక అద్భుతం. అంతేకాక, ఆమెకు ఇప్పుడు బాధ కలిగినా, చక్కెరమాత్ర తీసుకోగానే వెంటనే నొప్పి మాయమవుతుంది. ఇది మనందరికీ భగవంతుడిచ్చిన వరము.



18. మలద్వారంవద్ద బాధాకరమైన పగులు (యానల్ ఫిషర్) 10355...భారతదేశం

గత 2నెలలుగా మలద్వారం వద్ద చీలికతో బాధపడుతున్న ఒక 75 ఏళ్ల మహిళ జూలై 2015 లో చికిత్స పొందారు. మలవిసర్జన సమయంలో ఆమెకు మంట పుడుతోంది. ఏవిధమైన మసాలా వస్తువులు, కారపు వస్తువులు తినలేకపోతున్నారు. ఆమెకు క్రింది రెమిడి ఇవ్వబడింది:

CC4.4 Constipation + CC10.1 Emergencies + CC12.1 Adult tonic + CC15.1 Mental & Emotional tonic...QDS

ఆమె ఇతర మందులను తీసుకోలేదు. ఒక నెల తరువాత ఆమెకు మంట 80% తగ్గినది. మలద్వారంలో పగిలిన పరిమాణం సగానికి తగ్గింది. ఆమె కొద్దికొద్దిగా మసాలా, కారంగల ఆహారం తినగలుగుతున్నారు. 2నెలల తర్వాత ఆమె రోగలక్షణాలు పూర్తిగా తగ్గి, ఆమె మామూలు గా తినగలుగుతూ ఉండడంతో మోతాదు TDS కు తగ్గించబడింది. అక్టోబర్ 2015 నాటికి, రోగి TDSగా వాడుతూ చాలా ఆనందంగా ఉన్నారు.

సంపాదకుని వ్యాఖ్య: రోగలక్షణాలు పూర్తిగా తగ్గినందున, మోతాదు OD కి తగ్గించి, క్రమంగా OW నిర్వహణ మోతాదు గా ఇవ్వాలి.



19. తీవ్రమైన ఆమ్లతత్వం (అసిడిటీ) 10355...భారతదేశం

2015 మే 15వ తేదీన, వైబ్రియోనిక్స్ ప్రాక్టీషనర్, 52 ఏళ్ల మహిళకు తీవ్ర ఆమ్లత్వానికి చికిత్స చేశారు. గతనెల రోజులుగా, రోగి అజీర్ణం, కడుపుబ్బరం, ఆకలి లేకపోవుట, అపానవాయువులతో బాధపడుతున్నారు. ఆమె ఎంటాసిడ్ మాత్రలు తీసుకున్నప్పటికీ బాధలలో మార్పులేదు. రోగితో మాట్లాడుతున్నప్పుడు, ఆమె తనజీవితంలో భాగమైన ఎవరివలననే తీవ్రంగా బాధపడుతున్నట్లు ప్రాక్టీషనర్ తెలిసుకొని ఈ క్రింది రెమిడీ ఇచ్చారు:

CC4.10 Indigestion + CC12.1 Adult tonic + CC15.1 Mental & Emotional tonic...QDS

వైబ్రియోనిక్స్ ప్రారంభించినప్పుడు రోగి ఎంటాసిడ్ తీసుకోలేదు. ఒక వారంలోనే, ఆమె రోగలక్షణాలన్నీ కనీసం 30% తగ్గినట్లు చెప్పారు. 4 వారాల తర్వాత, 90% తగ్గి, ఆమెకు 2నెలల్లో పూర్తిగా బాధలన్నీ తగ్గిపోయినవి. అప్పుడు మోతాదు క్రమంగా క్రింది విధంగా తగ్గించారు: QDS 4వారాలు, తరువాత TDS 2నెలలు, చివరగా OD 2నెలలు యిచ్చారు. రోగి పూర్తి ఆరోగ్యవంతురాలైనది. నవంబర్ 2015 వరకు తిరిగి ఆ వ్యాధుల లక్షణాలేమీ తిరిగి రాలేదు.

20. దీర్ఘకాల కడుపునొప్పి 10363...భారతదేశం

గత ఏడాదిగా 14 ఏళ్ల బాలుడు కడుపునొప్పితో బాధపడుతున్నాడు. బాల్యంనుండి బాలునికిగల పుప్పొడి అలెర్జిక్ దీర్ఘకాలిక ప్రభావమే ఆ కడుపునొప్పిని అతని డాక్టర్ అభిప్రాయం. కడుపునొప్పి తీవ్రతవల్ల ఆ బాలుడు గంటలకొద్దీ నేలమీద పొర్లుతూ, పాఠశాలకు కూడా నెలల తరబడి హాజరు కాలేకపోయేవాడు. అతనికి స్టెరాయిడ్స్ తోసహా అల్లోపతి మందులతో చికిత్స చేయించినా, ఏమాత్రం నొప్పి తగ్గ లేదు. 2013 ఆగస్టు 15న ఇతరమందులన్నీ ఆపి, వైబ్రియోనిక్స్ ప్రాక్టీషనర్ వద్దకు వచ్చినప్పుడు, బాలునికి క్రింది రెమిడీ ఇవ్వబడింది:

CC4.10 Indigestion + CC9.2 Infections acute + CC15.1 Mental & Emotional tonic...QDS

మరునాడు ఆ బాలుడితల్లి కేవలం ఒక మోతాదుతో తనకొడుకు నొప్పులు బాగా తగ్గినవని, వైబ్రియోనిక్స్ ప్రాక్టీషనర్కు తెలియచేసినది. కడుపునొప్పి 90% తగ్గినది. ఆ బాలుడు 4నెలలు చికిత్సను కొనసాగించాడు, అప్పటికి అతనికి పూర్తిగా నయమయింది. మోతాదు అప్పుడు క్రమంగా తగ్గించి, జూన్ 2014 నాటికి OW నిర్వహణ స్థాయికి తగ్గించబడింది. అక్టోబర్ 2015 నాటికి బాలుడు తన తోటిబాలురవలె మంచి ఆరోగ్యంతో వున్నట్లు కనుగొనబడినది.

21. చెవిపోటు 11568...భారతదేశం

జూలై 2015లో, వైబ్రియోనిక్స్ ప్రాక్టీషనర్ యొక్క 13ఏళ్ల కుమార్తెకు ఎడమచెవిలో తీవ్రమైననొప్పి కలగసాగినది. ఒక ఫంక్షన్ లో బిగ్గరగా లాడ్ స్పీకర్స్ లో వస్తున్న మ్యూజిక్ ప్రక్కనే వుండి 1, 2 నిముషాలు వినడం వలన ఆ అమ్మాయికి చెవి నొప్పి ప్రారంభమైంది. ఆమెకు నొప్పి మొదలైన 2గంటల తరువాత శుద్ధమైన కొబ్బరి నూనెలో తయారుచేసిన క్రింది కాంబో మిశ్రమం యివ్వబడినది:

CC5.1 Ear infections...ప్రతి 10 నిముషముల కొకసారి 1 చుక్క నూనె చెవిలో వేయగా, నొప్పి ఒక్కగంటలో తగ్గిపోయే సరికి తల్లిదండ్రులు హాయిగా నిట్టూర్చారు. తరువాతి రోజు, మోతాదు 6TD కి తగ్గించబడింది, తరువాత క్రమంగా తగ్గిస్తూ రెమిడీ ఆపి వరకూ OD గా యివ్వబడినది.

22. మధుమేహపు గాంగ్లీస్ 02786...రష్యా

19 మార్చి 2015 న ఆసుపత్రిలో తన మిత్రుడిని చూడడానికి ప్రాక్టీషనర్ వెళ్ళినప్పుడు, మధుమేహం వల్ల కలిగే అనేక సమస్యలతో బాధపడుతున్న 72 ఏళ్ల మహిళను కలుసుకున్నారు. రోగిని స్ట్రోక్ తర్వాత ఆమె గ్రామం నుండి ఆసుపత్రికి తెచ్చారు. ఆమెకు

మధుమేహం ఎంతకాలంగా వున్నదో వైద్యునికి చెప్పలేకపోయింది. కానీ తనకి మధుమేహం చాలా ఎక్కువగా ఉండి, చాలాకాలంనుండి ఇన్సులీన్ వాడుతున్నానని తెలిపారు. మధుమేహం వలన ఆమెకు మూత్రపిండ వైఫల్యం, రెటీనా దెబ్బ తినడంవల్ల దాదాపు అంధత్వం కలిగినవి. ఆమెకు మధుమేహంవల్ల గాంగ్రీన్ వచ్చి 2 పాదాలు, మోకాళ్ళలో రక్తప్రసరణ బాగా తగ్గిపోయి, చర్మం ముదురు గోధుమరంగుతో చెట్టు బెరడులా తయారై, ముట్టుకుంటే చాలా పెళుసుగా వున్నది. ఆసుపత్రిలో ఉన్నప్పుడు, ఆమె పాదాలకు తక్షణమే శస్త్రచికిత్స అవసరమని ఆమెకు చెప్పారు. స్ట్రోక్ చికిత్స ముగిసిన నెల తరువాత ఆమెకు శస్త్రచికిత్స నిర్ణయించినారు. ఆమె శస్త్రచికిత్స తీసుకోలేనంత అనారోగ్యంగా వుంది. ప్రాక్టీషనర్ ఈ క్రింది పరిహారాన్ని నూనెతో కలిపి తీసుకువచ్చారు:

#1. CC3.7 Circulation + CC21.11 Wounds & Abrasions...BD పైన పూయటానికి మాత్రమే.

వైద్యుడు రోగి పాదాలు 2 గంటల పాటు ప్రతి ఉదయం, సాయంత్రం 15-20 నిమిషాలకొకసారి పరిహారం కలిపిన తైలంతో మర్దన చేసారు. మొదటి 2 గంటల తరువాత, రోగి తన కాళ్ళు మెరుగయినట్లు చెప్పారు. వైద్యుడి చికిత్సతో, కాళ్ళు రోజుకి రోజు మెరుగుపడి, కొన్ని రోజుల తరువాత రోగి ఆసుపత్రి నుండి పంపబడినది. తైలంలో # 1. తో పాటు, నోటిద్వారా తీసుకొనుటకు క్రింది ఏమిడి ఇవ్వబడింది:

#2. NM6 Calming + NM20 Injury + NM25 Shock + NM32 Vein-Piles + NM81 Glandular Fever + OM3 Bone Irregularity + SM15 Circulation + SM17 Diabetes + SM26 Immunity + SM27 Infection + SR264 Silicea 200C + SR298 Lachesis 30C + SR325 Rescue + SR408 Secale Corn + SR457 Bone + SR507 Lymphatic Organ...6TD నెలవరకు వాడాలి, ఆ తరువాత TDS కొనసాగించాలి.

అప్పటి నుండి ప్రాక్టీషనర్ ఫోన్ ద్వారా మాత్రమే ఆమెతో మాట్లాడేవారు. నెల తర్వాత కాళ్ళ రంగు బాగా మారి, శస్త్రచికిత్స రద్దు చేయబడింది. 3 నెలల తర్వాత, కాళ్ళ మామూలు రంగుకి మారినవి. వైద్యుడు ఆమెకు 15 నవంబర్ 2015 న ఫోన్ చేసినప్పుడు, ఆమె తన కాళ్ళ పూర్తిగా కోలుకున్నట్లు నివేదించారు. ఆమె యింట్లో నడుస్తూ, మామూలుగా తన గృహకృత్యాలన్నిటినీ చేసుకుంటున్నారు.

23. 2వ రకం మధుమేహం, మెట్ఫోర్మిన్ వల్ల ఎల్జీ ^{11567...భారతదేశం}

15 మే 2015 న 52 ఏళ్ల మహిళ 6 నెలలక్రితం నిర్ధారించిన మధుమేహం కోసం చికిత్స కోరుతూ, వైబ్రియోనిక్స్ ప్రాక్టీషనర్ వద్దకు వచ్చారు. ఆమె నమూనా ఫలితాలు ఈ విధంగా ఉన్నాయి (ఆహారం తీసుకోకముందు బ్లడ్ షుగర్ : 190mg/dL, సాధారణం 70-110mg/dL; ఆహారం తీసుకున్న తరువాత : 250mg/dL, సాధారణ స్థాయి 70 - 150mg/dL). ఒక రోజు యాదృచ్ఛిక (రాండమ్) బ్లడ్ షుగర్ ను పరీక్షించినప్పుడు 316mg / dL ఉంది (సాధారణ స్థాయి 70-130mg / dL). అందువలన ఆమె మధుమేహం ఇప్పటికీ నియంత్రణలో లేదు. మెట్ఫోర్మిన్ మరియు ఇతర మధుమేహం మందులకు ఆమె తీవ్రమైన అలెర్జిక్ రియాక్షన్ తోపాటు (ఆమె వంకాయ, చేప, బంగాళాదుంపలు) వంటి ఆహారాలకు కూడా అలెర్జిక్ రియాక్షన్లు కలిగినందున రోగి అల్లోపతి చికిత్సను పొందలేకపోయారు. మెట్ఫోర్మిన్ యొక్క ఒక మాత్ర వేసుకున్నా, అతిసారం, మైకము మరియు దద్దుర్లు కలుగుతున్నందున, ఆమె హోమియోపతి ప్రయత్నించారు కానీ ఫలితం లేకపోయింది. గత 3 నెలలుగా ఆమె బలహీనమై, అలసటతో, పాదాలమంటితో బాధపడుతున్నారు. ఆమె నిద్రను ఆటంకపరుస్తూ ప్రతిరాత్రి 2, 3 సార్లు మూత్రవిసర్జనకు లేవవలసివచ్చేది. రోగి అనేక యిళ్లలో బట్టలు వుతుకుతూ, శారీరకశ్రమ, మానసిక ఒత్తిడికి గురయింది. ఆమె తండ్రికూడా మధుమేహం రోగి. తండ్రివల్ల జన్మపరంగా వచ్చిన మధుమేహంతో, ఆమె ఒత్తిడితో కూడిన జీవితం అమెనీ పరిస్థితికి ప్రేరేపించిందని ప్రాక్టీషనర్ భావించారు. ఆమెకు క్రింది రెమిడి ఇవ్వబడింది:

CC4.2 Liver & Gallbladder tonic + CC6.3 Diabetes + CC12.1 Adult tonic + CC15.1 Mental & Emotional tonic...TDS.

వైబ్రియోనిక్స్ చికిత్స పొందిన 10 రోజులలో ఆమె పాదాలమంట ముందు ఉన్నదానిలో సగం తగ్గింది. ఆమె 2,3 సార్లు బదులుగా రాత్రికి ఒకసారి మాత్రమే బాత్రూమ్ కి వెళ్ళేది. ఆమె రక్తములో చక్కెరస్థాయి తగ్గడం ప్రారంభమైంది. 2 నెలల్లో, ఆమె భోజనం తర్వాత రక్తచక్కెర 156mg / dL కు పడిపోయింది. మరో 1½ నెలలు చికిత్స తర్వాత, ఆమె ఉపవాసం మరియు భోజనం చేసిన రక్తం చక్కెరలు రెండు కూడా పూర్తిగా సాధారణమైనవి. (ఉపవాసం: 92mg/dL, భోజనం చేసిన తరువాత: 115mg/dL; 11 September 2015).

అక్టోబరు 29న జరిపిన పరీక్షలో, భోజనపు రక్తంలో చక్కెర (భోజనం ముందు: 90mg / dL, భోజనం తరువాత: 181 mg / dL) లో కొద్దిగా మెరుగుదల కనిపించింది. తదుపరి విచారణ తరువాత, రోగి కుమారుడు అక్టోబర్ 19 న తన తల్లికి వైరల్ జ్వరం వచ్చిందని, 6 రోజులు యాంటీబయాటిక్స్ తో సహా అల్లోపతిక్ మందులతో చికిత్స పొందినదని చెప్పాడు. ఈ సమయంలో, ఆమె తన వైబ్రియోనిక్స్ మందులు తీసుకోలేదు. కాని అప్పుడు రోగి బలహీనత, అలసట 50% తగ్గిందని చెప్పారు. ఆమె పాదాల నరాలవ్యాధి మార్పు లేదని చెప్పినది. ప్రాక్టీషనర్ రోగిని వైబ్రియోనిక్స్ ఆపవద్దని చెప్పి, సందేహమేదైనా వస్తే తన అభిప్రాయాన్ని తెలుసుకోమని ఆమెను ప్రోత్సహించాడు. నవంబర్ 2015 నాటికి, రోగి చికిత్స TDS తీసుకుంటూ కొనసాగింది. ఆమె మధుమేహం ఇప్పుడు నియంత్రితం ఉంది. ఆమె చాలా సంతోషంగా ఉంది.

24. రెటీనైటిస్ పిగ్మెంటోసా, భయతీవ్రత (Panic attacks), అశీర్షం ^{02802...యునైటెడ్ కింగ్ డమ్}

ఫిబ్రవరి 1, 2015న 65 ఏళ్ల వ్యక్తి, జన్మపరంగా వచ్చిన కంటివ్యాధి రెటీనైటిస్ పిగ్మెంటోసా (RP) చికిత్సకై వచ్చారు. అతను 15వ సం.నుండి చట్టపరంగా అంధుడిగా పరిగణించ బడేవాడు. కాలక్రమంగా అతని దృష్టి క్షీణించింది. ఇప్పుడు అతను నలుపు, బూడిద రంగులని లీలమాత్రంగా చూడగలరుకానీ మిగతా రంగులేవీ చూడలేరు. అతను గ్యాస్, అధిక కొలెస్ట్రాల్ (6.2 mmol / L) వీపునొప్పితో బాధపడుతున్నారు. అతను కోపంతో, నిరాశగా వున్నారు. రోగి కొలెస్ట్రాల్ కి స్టాటిన్ ఔషధాన్ని సూచించినా, రోగి తీసుకోనలేదు. అతనికి క్రింది వైబ్రియోనిక్స్ కాంబో ప్రారంభించారు:

#1. CC3.7 Circulation + CC4.1 Digestion tonic + CC4.2 Liver & Gallbladder tonic + CC4.10 Indigestion + CC7.1 Eye tonic + CC15.1 Mental & Emotional tonic + CC20.4 Muscles + CC20.5 Spine...TDS

10 రోజుల తర్వాత ప్రాక్టీషనర్ వద్దకు వచ్చినప్పుడు, రోగి తనకు చాలా ఆందోళనగా వున్నదని తెలిపారు. తనకి రాత్రిళ్ళు తీవ్ర భయాందోళనలతో నిద్ర సరిగ్గా పట్టదని, తనదృష్టి పూర్తిగా పోతుండేమోనని చాలా భయమని చెప్పారు. అతని చికిత్స క్రింది విధంగా మార్చబడింది:

మానసిక, భావావేశ లక్షణాలకు:

#2. NM6 Calming + NM25 Shock + NM95 Rescue Plus + SM39 Tension... hourly until better, then gradually reduce to OD.

దృష్టి బాగుపడుటకు:

#3. NM96 Scar tissue + NM72 Cleansing + OM25 Eye Retina + SR455 Artery + SR477 Capillary + SR526 Retina + SR539 Vein ...TDS

పైవిధంగా మార్చడంతో అతని మానసికస్థితి వేగంగా మెరుగయింది. # 2 తీసుకున్న 3రోజుల్లో ఆందోళన, తీవ్ర భయాందోళనలు 75% తగ్గినవి. 7రోజుల్లో రోగలక్షణాలన్నీ పూర్తిగా పోయాయి. 3నెలల చికిత్సతరువాత (4 మే 2015) తనదృష్టి 50% బాగయినట్లు భావించారు. అతను ఇప్పుడు కొన్నిరంగులు, కొంతవరకు ముఖాలను చూడగలుగుతున్నారు. అతను తన జీర్ణ సమస్యలు, అధిక

కొలెస్ట్రాల్ కు చికిత్స నిమ్మని అడిగారు. అతను వైట్ రెమెడీలులు తప్ప, ఏ యితర మందులు తీసుకోలేదు. ప్రాక్టీషనర్ కాంబోను ఈవిధంగా మార్చారు:

#4. NM21 KBS + NM22 Liver + NM29 SUFI + BR20 Eye + SR216 Vitamin E + SR480 Cholesterol + SR561 Vitamin Balance + #3...TDS

23 సెప్టెంబర్ 2015 న రోగి సందర్శనలో తనకు బాగా మెరుగైనదని చెప్పి, వైట్ చికిత్స కొనసాగించడంలో ఆసక్తి చూపారు. అతని మానసిక ఆందోళన పూర్తిగా పోయింది. అతని కడుపులో వాయువు సమస్య 75%, అతని దృష్టి 60% మెరుగైనవి. అతను ప్రస్తుతం మరిన్ని రంగులు, అస్పష్టంగా బాహ్యరేఖలను చూడగలుగు తున్నారు. అతను భవిష్యత్ గురించి ఆశాజనకంగా భావిస్తున్నారు. అక్టోబర్ 2015 నాటికి, అతను కొలెస్ట్రాల్ స్థాయి తెలుసుకోవడానికి రక్తపరీక్ష కోసం ఎదురుచూస్తున్నారు. అతను కంటిడాక్టర్ వద్ద తనిఖీకి వెళ్లనున్నారు. వైట్ ప్రాక్టీషనర్ కోరిక ప్రకారం, డాక్టరు రెటీనాలో వచ్చిన మార్పులను తనిఖీ చేస్తారు.

25. కైలగ్రంథి మూసుకుని కనురెప్పలో కురుపు (చలాజియాస్) 02817..భారతదేశం

22 ఆగస్టు 2015 న 23సం.ల సాఫ్ట్ వేర్ ఇంజనీర్ తన కుడి దిగువ కనురెప్పలో వచ్చిన కంటి కురుపు చికిత్సకొరకు వచ్చినది. ఆ కురుపు 3రోజుల క్రితం మొదలైనది. ఆమె కంటిడాక్టర్ వద్దకు వెళ్లి, అతడు సూచించిన యాంటీబయోటిక్ మరియు యాంటీ ఇన్ఫ్లమేటరీ కంటి చుక్కలు (Occumox K), లేపనం (Ocupol-D) వాడినది. కానీ గత 2రోజుల్లో కురుపు పెద్దదై, చీము పట్టింది. అది చూసి, డాక్టర్ శస్త్రచికిత్స తప్ప మరోమార్గం లేదన్నాడు. 3-4 సం.ల క్రితం రోగికి ఇదే సమస్యకి శస్త్రచికిత్స జరిగింది. రోగి మరునాడే శస్త్రచికిత్స చేయించు కోవాలనుకున్నా, డాక్టర్ అందుబాటులో లేక శస్త్రచికిత్స జరగలేదు.

3 సం.ల క్రితం ఈ రోగికి మొటిమలు, జలుబు, జ్వరంతో బాధపడ్డప్పుడు వైట్ రెమెడీల వల్లనే పూర్తిగా నయమైంది. తన గత అనుభవంవల్ల రోగికి వైబ్రియోనిక్స్ మీద నమ్మకం యేర్పడింది. ఆమె కంటి చుక్కలు, లేపనం వాడటం మానేసి, వైట్ ప్రాక్టీషనర్ని సంప్రదించగా, ఆమెకు ఈ పరిహారం ఇవ్వబడింది:

#1. CC2.3 Tumours & Growth + CC3.7 Circulation + CC7.3 Eye infections + CC10.1 Emergencies + CC12.4 Autoimmune diseases + CC17.2 Cleansing + CC20.4 Muscles & Supportive tissue + CC21.11 Wounds & Abrasions + potentised Wysolone*... నీటితో, 5మిల్లీ లీటర్ చొప్పున నోటిద్వారా గంటకొకసారి; ఒక చుక్క చొప్పున రోస్ వాటర్ కంటిలో గంటకి ఒక్కసారి వేయాలి.

* స్థెరాయిడ్ Wysolone SRHVP ఉపయోగించి 200C వద్ద potentise చేసారు. ఒక చుక్క, వైద్యం ప్రక్రియ వేగవంతం చేయుటకు కాంబోలో జతచేయబడింది.

అదే సమయంలో, కాంబో నిరంతరం SRHVP ను ఉపయోగించి ప్రసారం చేయబడింది. 3 వరోజు చికిత్స తర్వాత, చాలా చీము కురుపు నుండి బయటకు వచ్చేసింది. నోటిద్వారా తీసుకుంటున్న రెమెడీ, కంటి చుక్కలు కూడా 6TD కు తగ్గించబడ్డాయి. 4 రోజుల తరువాత, పరిస్థితి 70% మెరుగయింది. బ్రాడ్ కాస్టింగ్ నిలిపివేయబడి, చికిత్స సర్దుబాటు చేయబడింది:

#2. Remedy #1 potentised Wysolone లేకుండా...6TD orally and in eye drops

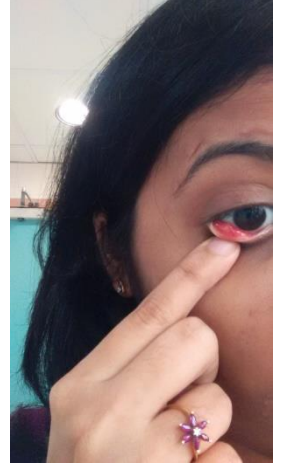
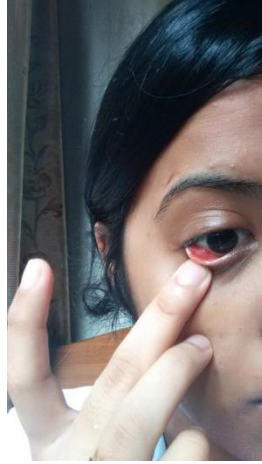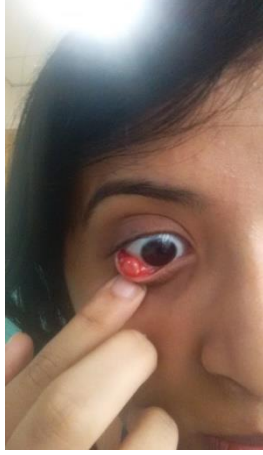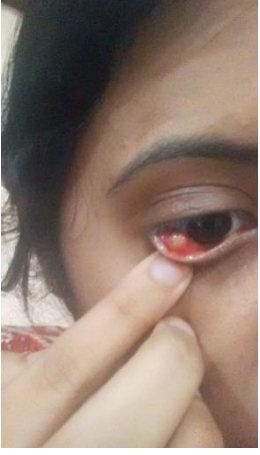8వ రోజు చికిత్సలో పరిస్థితి 100% నయమైంది. # 2 ఒకవారం కొనసాగించి, క్రమంగా తగ్గించబడినది.

ప్రాక్టీషనర్ వ్యాఖ్య: శారీరకంగా మరియు బ్రాడ్కాస్టింగ్ వైద్య రూపాల్లోనూ రోగికి అదే పరిహారాన్ని ఇవ్వడంవల్ల వైద్యం త్వరగా ఫలితాన్ని యిచ్చింది.

రోగి యొక్క వ్యాఖ్యలు (క్రింద ఉన్న ఫోటోలను చూడండి):

ఆగస్టు 19, 2015 న నాసమస్య మొదలైంది. వాపుతోపాటు నా కుడి దిగువ కనురెప్పలో పసుపురంగు చీముతో పెద్దకురుపు లేచినది. నేత్ర వైద్యుడు సూచించిన యాంటీబాక్టీరియా కంటిచుక్కలు, లేపనం వాడిన 3రోజుల తర్వాత కూడా మొదటి ఫోటోలో

చూపించిన విధంగా ఏమి తగ్గలేదు. కంటికురుపు తొలగించడానికి, నేత్ర వైద్యుడు శస్త్రచికిత్స చేయ నిర్ణయించిరి. నా గత అనుభవంతో, వైట్ వైద్యంపై విశ్వాసాన్ని కలిగి ఉన్నందున, నేను వైట్ చికిత్స చేయించు కునేందుకు నిర్ణయించుకున్నాను. నేను వైట్ చికిత్స ప్రారంభించిన 1వ రోజు తర్వాత 2వ ఫోటో తీయబడింది. దీనికి ముందు, చీము, వాపు చాలా ఎక్కువగా వుండెను. ఒక రోజు తరువాత కొంతబాధ వున్ననూ, కన్ను కొంత మెరుగయినది. 3వనాడు, చీము నొక్కకుండా, నొప్పి లేకుండా బయటకు వచ్చేసింది. నా కంటిరెప్పలో కురుపు వైట్ చికిత్సవల్ల కేవలం 3 రోజుల్లోనే పోయింది. కొద్దిగా వాపు మాత్రమే మిగిలి, 3వ నాటి రాత్రికి వాపు కూడా తగ్గింది. 4వ రోజున, కొద్దిగా ఎరుపు మాత్రమే వుండెను. వాపు 80% తగ్గింది. నొప్పి అసలు లేదు. 5వ రోజున, ఎరుపు మరింత తగ్గి, వాపు దాదాపు 100% తగ్గింది. 6వ రోజున, కంటి ఎరుపు, వాపు యొక్క నామమాత్రంగా కూడా లేకుండా నాకన్ను పూర్తిగా బాగయింది.



2వ రోజు (22 ఆగస్ట్)

3వ రోజు (23 ఆగస్ట్)

5వ రోజు (25 ఆగస్ట్)

7వ రోజు (27 ఆగస్ట్)

నేను chalazion మరియు styte సమస్యలతో నేను 3-4 సం.ల క్రితం బాధపడ్డాను. నాకన్నులో కురుపులను, శస్త్రచికిత్సతో తొలగించిరి. శస్త్రచికిత్స తరువాత, నేను చాలారోజులు యాంటీబయాటిక్స్ తీసుకొంటిని. కంటిపై వెచ్చనినీటి వత్తిడితో కాపు చేసేతిని. ఆప్రక్రియ చాలా బాధాకరం. విబ్రియోనిక్స్ వలన ఏ నొప్పిలేకుండా, వారంలోగా నా బాధ పూర్తిగా పోయింది. నాకు అవసరమైనదల్లా ఇద్దరు తెలివైన వైట్ ప్రాక్టీషనర్లతో పాటు నాలోని విశ్వాసం. సాయి వైబ్రియోనిక్స్ కు నా హృదయపూర్వక కృతజ్ఞతలు! సెప్టెంబరు 8న, నేను తనిఖీ కోసం నేత్ర వైద్యుడి వద్దకు వెళ్ళినప్పుడు, నా కన్ను పూర్తిగా నయమైనందుకు, ఆయన చాలా ఆనందించారు. నా కన్ను లేసెక్ (లేజర్ కంటి శస్త్రచికిత్స) చేసేందుకు తగినంత కోలుకోవడం చూసి డాక్టర్ చాలా ఆశ్చర్యపోయారు. ఇది సెప్టెంబర్ 12 న విజయవంతంగా జరిగింది. శస్త్రచికిత్స తరువాత వైద్యం కూడా చాలా వేగంగా జరిగింది. వైబ్రియోనిక్స్ కు కృతజ్ఞతలు.

+++++

26. బాధతో అండోత్సర్గము (బవులేషన్), బహిష్టుకు ముందు బాధ, బాధపూరిత ఋతుక్రమం 03520...అమెరికా

21 మార్చి 2015న 28వేళ్ల మహిళ బాధాకరమైన అండోత్సర్గము (బహిష్టు కాల మధ్యలో ఏర్పడు నొప్పి), బహిష్టుకు ముందు బాధ, బాధాకరమైన బహిష్టు నివారణకై చికిత్స కోరివచ్చింది. ఈ మూడింటికలయికతో ఆమెకు విపరీతమైన బాధ కలుగుతోంది. ఆమె గత 6-7 ఏళ్లుగా నెలసరి మధ్యలో కడుపుఉబ్బరం, వికారం, కడుపులో పోట్లు, తుంటినొప్పి లక్షణాలతో అండోత్సర్గము నొప్పిని భరిస్తోంది. గత 2ఏళ్లుగా అండోత్సర్గము సమయంలో రోజుకు పలుసార్లు కొద్దిగా ఋతు స్రావం (స్పాట్టింగ్) జరుగుతోంది. ఆ లక్షణాలన్నీ 2014 నుండి మరింత ఘోరంగా మారాయి. ఉపశమనం కోసం, ఏంటిఇన్ఫ్లమేటరీ నప్రోక్సీన్ (anti-inflammatory Naproxen) తీసుకుంది. నొప్పి భరించలేనప్పుడు ఆమె ఉదరంమీద వేడి కాపును ఉపయోగించింది. తొలిసారి రజస్వలయినది మొదలు, ప్రతినెల బహిష్టుకు 2-3రోజుల ముందునుంచి కడుపు వుబ్బరం, శరీరంలో వుష్టం లేదా చల్లగా అనిపించడం, శీఘ్ర నాడి,

మెట్లెక్కుతున్నప్పుడు ఆయాసంతో బాధపడుతోంది. ఈ లక్షణాలు ఋతుక్రమం వచ్చుటకు 3 - 4 రోజులు ముందుగా మొదలై, చివరవరకు కొనసాగుతున్నవి.

ఋతుక్రమం ముందు రోజు, ఆమె కడుపులో నొప్పి వస్తుంది. మొదటిరోజు చాలా తీవ్రమైన కడుపునొప్పితోపాటు మొటిమలు, వికారం, కడుపుబ్బరం, సున్నితమైన రొమ్ములు వంటి అదనపు లక్షణాలతో బాధపడుతుంది. మొదటిరోజున ఆమెకు నడవలేనంత ఘోరమైన నొప్పి వుంటుంది. చాలాసార్లు ఆమె నొప్పి నివారణకు మాత్రలు తీసుకుని, 3 గంటల్లో తగ్గుతుందేమోనని ఎదురు చూస్తుంది. 2014 వేసవినుండి, ఈ మొదటిరోజు బాధలక్షణాలు 4వ రోజున తిరిగి వచ్చేవి. ప్రాక్టీషనర్ సిద్ధంచేసిన రెమిడి:

నొప్పితోకూడిన అండోత్సర్గమునకు:

#1. CC8.4 Ovaries & Uterus + CC8.7 Menses frequent + CC10.1 Emergencies + CC12.1 Adult tonic + CC15.1 Mental & Emotional tonic + CC20.2 SMJ pain...TDS 9వ రోజు మొదలెట్టి, అండోత్సర్గము నాటివరకు **బహిష్టుకు ముందు బాధ, బాధపూరిత ఋతుక్రమం కొరకు:**

#2. CC8.6 Menopause + CC8.7 Menses frequent + CC12.1 Adult tonic + CC15.1 Mental & Emotional tonic...TDS ఋతుక్రమం మొదలయేముందు 4రోజుల ముందు నుంచి ఋతుక్రమం 5వ రోజువరకు. రోగలక్షణాలు వుంటే, ప్రతి 10నిముషాలకు ఒక మోతాదు చొప్పున 1 లేక 2 గంటలవరకు తీసుకొనవలెను.

రోగి 9 వరోజున బాధాకరమైన అండోత్సర్గము కోసం చికిత్సను ప్రారంభించి, అండోత్సర్గము ముందు 4-5 రోజులు తీసుకొనినది. ఈసారి ఆమెకు విపరీతమైన వికారం, కడుపుబ్బరం కలగలేదు. 13వ రోజు అండోత్సర్గము రోజున, ఒకసారి వికారం, వుబ్బరం అనిపించినను, ఆమె తుంటినొప్పి కాని కడుపునొప్పి కాని అనుభవించలేదు. ఇది తక్షణమైన గొప్ప మెరుగుదల.

14 వరోజున, ఆమె ఆఖరు మోతాదు #1 తీసుకున్నది. ఆమె #2 మందు మొదలెట్టక పూర్వం , ప్రాక్టీషనర్ #1 and #2 ను కలిపి పరిహారమునిచ్చిరి:

#3. #1 + #2...TDS నీటితో తీసుకోవాలి.

ఈ చికిత్స యొక్క ప్రభావం సమానంగా జరిగింది. 4 జూన్ 2015 న, రోగికి తన 2వ ఋతుక్రమం పూర్తయినది. కానీ ఆమెకు పూర్వపు ఉష్ణత, శీతలం, తీవ్రనాడి, శారీరక శ్రమ, సున్నిత ఛాతీ, ఆయాసం వంటి లక్షణాలేమీ కలగలేదు. ప్రస్తుత రోగి లక్షణాలు- మొటిమలు, వికారం (95% తగ్గినది), నొప్పి, పోటు (90% తగ్గినవి). మొదటి 2రోజుల్లో వుబ్బరం, త్రేనుపులు 10% మాత్రమే తగ్గినవి.

రోగి #3 తీసుకుంటుండగా, కడుపునొప్పికాని, కటినొప్పి (90% మొత్తం మెరుగుదల) కాని అనుభవించకుండానే, ఒకసారి అండోత్సర్గం జరిగినది. ఆమెకు వికారం (95% మెరుగైనది) కూడా తెలియలేదు. ఇతర లక్షణాలు కూడా బాగా తగ్గాయి. చికిత్స ప్రారంభించుటకు ముందు అనేకసార్లు వచ్చిన కడుపుబ్బరం, యిప్పుడు ఒకసారి లేదా రెండుసార్లు వచ్చింది. 14వ రోజున ఒకటి లేక రెండుగంటలు మాత్రమే రోగి తనకడుపు ఉబ్బినట్లు భావించిరి.

ఆ టైములో రోగి చాలా ప్రయాణిస్తుండటం ఈ వైబ్రో పరిహారం యొక్క సత్ప్రభావమునకు నిదర్శనం. ప్రయాణంలో సాధారణంగా ఆమె రోగలక్షణాలతో భరించలేని బాధపడేది కానీ రోగి ప్రకారం, రెమెడీలు ఆమెకు అద్భుతంగా సహాయపడినవి. రోగి ఋతుస్రావం ముందు బాధలు తగ్గుటకు వాల్ నట్స్ తీసుకున్నది, అట్లే ఉబ్బరం నుండి ఉపశమనం కోసం అరటిపళ్ళు తిన్నది.

అక్టోబరు 9, 2015న రోగి పురోగతిని వెల్లడించేదు. అండోత్సర్గము నొప్పి లక్షణాలలో మెరుగుదలలు - వుబ్బరం (90% మెరుగు), స్పాటింగ్ (95% మెరుగు), తుంటినొప్పి, కడుపు నొప్పి (98%మెరుగు), వికారం (100%మెరుగు) అయినవి. ఋతుక్రమం ముందు, తర్వాత బాధలలో వుబ్బరం (90%మెరుగు), వికారం, కడుపునొప్పి (95%మెరుగు), మిగతా రోగలక్షణాలు (100%) మెరుగయినవి.

నవంబర్ 2015 నాటికి, మోతాదు BDకి తగ్గించి, ఒక నెల వాడుటకు యిచ్చిరి. ఆతరువాత ప్రాక్టీషనర్ రోగిని సంప్రదించి, పరీక్షించి, ఆ నెలలో వచ్చిన మార్పులు, మెరుగుదలనుబట్టి చికిత్స నిర్ణయించి కొనసాగిస్తారు.

రోగి వ్యాఖ్య:

నేను 2013 సం. మధ్యలో నా ఋతుక్రమ సంబంధిత సమస్యలు మరింత తీవ్రతరం అవుతున్నట్లు గమనించేను. నెలసరి మధ్యలో నేను రక్తం చుక్కలు చూసినప్పుడు, కడుపు నొప్పి రావడంతో చాలా భయపడ్డాను. నేను అబ్టాసాండ్, పాప్ స్మీయర్ పరీక్షలు చేయించుకున్నా, ఫలితాలలో ఎట్టి సమస్య కనిపించలేదు. నా గైనకాలజిస్ట్ నా రోగలక్షణాలు ఋతుక్రమం మధ్యలో కలిగే ఒక జబ్బు అని, Naproxen analgesic ను వాడమన్నారు. కానీ దాన్ని సంవత్సర కాలంగా వాడుతున్నా, నొప్పి తగ్గించే మాత్రలను అధిక సంఖ్యలో వాడవలసివచ్చింది.

అప్పుడు నేను వైట్ ప్రాక్టీషనర్ కలిసి, ఆమె ద్వారా విబ్రియోనిక్స్ థెరపీ గురించి తెలుసుకున్నాను. నేను సహజ చికిత్సలని బాగా నమ్ముతాను. కనుక నేను వైట్ ప్రాక్టీషనర్ రెమెడీలతో నా ఆరోగ్యపరిస్థితిని మెరుగుచేసుకోవాలని నిర్ణయించుకున్నాను. నేను ఇప్పుడు గత 6 నెలలుగా వైట్ పరిహారం ఉపయోగిస్తూ, ప్రాక్టీషనర్ సూచనలమేరకు ఆరోగ్యకరమైన జీవనశైలి అనుసరిస్తున్నాను. నా లక్షణాలు 95% వరకు మెరుగయినవి. నేను నా బాధాకరమైన పరిస్థితిని యింత అద్భుతంగా మెరుగుపరచిన ప్రాక్టీషనర్ని, వారి వైబ్రియోనిక్స్ పరిహారాలకు చాలా కృతజ్ఞురాలిని. నేను అనారోగ్యబాధలు అనుభవిస్తున్నవారికి, యితర వైద్యవిధానాలకు వెళ్ళేముందు, వైబ్రియోనిక్స్ చికిత్స పొందవలసినదిగా సిఫార్సు చేస్తున్నాను.



27. తెల్లకుసుమ వ్యాధి ^{10399...భారతదేశం}

మార్చి 2009 లో 50 ఏళ్ల గ్రామీణ మహిళ, గ్రామీణ వైద్య శిబిరమునకు వచ్చినది. గత 2 సం.లకు పైగా ఆమె తెల్ల కుసుమవ్యాధి, నడుమునొప్పి, సాధారణ బలహీనతలతో బాధపడుతున్నది. ఆమె తన డాక్టర్ కన్నా తన సమస్య గురించి వైట్ ప్రాక్టీషనర్తో సుఖంగా మాట్లాడగలిగింది. ఆమెకు క్రింది రెమిడీ ఇవ్వబడింది:

CC8.5 Vagina & Cervix...TDS

రోగి తన గ్రామానికి తిరిగి వచ్చిన తరువాత, 7 నెలలు శ్రద్ధగా రెమిడీ తీసుకొన్నది. ఆమె మరియు ఇతర చికిత్స తీసుకోలేదు. తదుపరి వైద్యశిబిరం సమయానికి, ఆమె తనకు బాధల నుండి పూర్తి నివారణ కలిగినట్లు తెలిపింది. .



28. అండాశయములో గడ్డ ^{10940...భారతదేశం}

16 ఏళ్ళ అమ్మాయికి, అండాశయములో ఎడమవైపు క్లిష్టమైన కురుపు వున్నదని, ఆగస్టు 2015లో ఆమె గైనకాలజిస్ట్ నిర్ధారణ చేసారు. ఆమె గత 3 నెలలుగా పొత్తికడుపునొప్పితో, ఒక పద్దతిలో రాని నెలసరి బహిష్టులతో బాధపడుతున్నది. గతనెల నుండి అతిసారవ్యాధితో రోజుకు 6 - 7 సార్లు నీళ్ళ విరేచనాలతో బాధపడుతున్నది. ఆమె వైట్ ప్రాక్టీషనర్తో తనకు ఆకలి బాగా తగ్గినట్లు, తక్కువ నీటిని త్రాగుతున్నట్లు, తనకు చైన్స్ ఆహారం తినడం ఇష్టమని చెప్పినది. 14 ఆగస్టు 2015న, ఆమెకు క్రింది రెమిడీ ఇవ్వబడింది:

అండాశయములో గడ్డకు, క్రమబద్ధము కాని బహిష్టునకు:

#1. CC8.1 Female tonic + CC8.4 Ovaries & Uterus + CC8.8 Irregular Menses...TDS

జీర్ణవ్యవస్థ సమస్యలకు:

#2. CC4.1 Digestion tonic + CC4.2 Liver & Gallbladder tonic + CC4.8 Gastroenteritis...TDS

రోగికి రోజుకు 2-3 లీటర్ల నీటిని త్రాగమని, అధిక పీచుగల ఆహారాన్ని తినమని, చైన్స్ ఆహారాన్ని మానేయమని సలహానిచ్చిరి. 2వారాల చికిత్స తర్వాత (28 ఆగస్టు 2015) ఆమె తన రోగలక్షణాలు 60% తగ్గినట్లు, నీళ్ళ అతిసారము కూడా రోజుకు 2-3

సార్లకు తగ్గినట్లు చెప్పింది. ఆమె బహిష్టు ప్రారంభంలో, కొన్ని చిన్న గడ్డలు రక్తంతో బయటకు వచ్చాయని చెప్పినది. పెద్దగా మెరుగుపడని అతిసారమును దృష్టిలో వుంచుకుని #2 వ రెమిడి ని ఈ విధముగా మార్చిరి:

#3. CC4.1 Digestion tonic + CC4.2 Liver & Gallbladder tonic + CC4.6 Diarrhoea...TDS

2 సెప్టెంబర్ 2015న మళ్ళీ వైద్యపరీక్ష చేయగా, అండాశయములో గడ్డ పోయినట్లు తెలిసినది. మరో 2 వారాలలో అతిసారం తగ్గినది. కనుక #3 ను యిట్లు మార్చారు:

#4. CC4.1 Digestion tonic + CC4.2 Liver & Gallbladder tonic + CC4.10 Indigestion tonic...BD

అంతేకాక, #1 కూడా BD కి తగ్గించబడినది. 2015 అక్టోబర్ కి, అమ్మాయి పూర్తిగా కోలుకున్నది. నిర్వహణ మోతాదుగా #1 మరియు #4 ను మాత్రం తీసుకొంటున్నది.

+++++
29. వంధ్యత్వం ^{11176...భారతదేశం}

పెళ్లయి 7 సం.లయినా పిల్లలు కలగక నిరాశకు గురయిన దంపతులు నవంబరు 28, 2013 న వైట్రి ప్రాక్టీషనర్ వద్దకు వచ్చిరి. 26 సం.ల. భార్య, 32 సం.ల. భర్త వంధ్యత్వ చికిత్స కొరకు అలోపతి, ఆయుర్వేదం, హోమియోపతితో సహా అనేక చికిత్సలను ప్రయత్నించారు. కానీ ఫలితం కలగలేదు. ప్రాక్టీషనర్ వారికి క్రింది రెమిడిలు ఇచ్చారు :

భార్యకు: #1. CC8.1 Female tonic...TDS

భర్తకు: #2. CC14.1 Male tonic + CC14.3 Male infertility...TDS

జనవరి 2014 లో, భార్య కి ఇచ్చే రెమిడి క్రింది విధంగా మార్చ బడింది :

#3. CC15.1 Mental & Emotional tonic + #1...TDS

ఫిబ్రవరి 2014 లో ఆమె గర్భవతి అయినందున రెమిడి యిట్లు మార్చబడింది:

#4. CC8.2 Pregnancy tonic + CC8.9 Morning sickness + CC15.1

Mental & Emotional tonic...TDS

భార్య గర్భవతిగా వున్నప్పుడు #4 తీసుకొనినది. అక్టోబర్ 24, 2014 తేదీన ఆమె సుఖప్రసవమై ఆరోగ్యమైన మగబిడ్డకు జన్మనిచ్చినది. ఈ మధ్యనే వారు తమ బిడ్డ తొలి పుట్టినరోజును జరుపుకొన్నారు.



+++++
30. బాధాపూరితమైన, క్రమబద్ధత లేని బహిష్టు, కండ్లకలక ^{11177...భారతదేశం}

30 సెప్టెంబర్ 2010న 21సం.ల. మహిళ బాధాపూరితమైన, క్రమబద్ధత లేని బహిష్టుల కొరకు చికిత్సకై వచ్చినది. గత 1½ సం.లు గా ఆమె ఋతుక్రమం ప్రతినెల 5-10 రోజుల వరకు ఆలస్యముగా వచ్చుచున్నది. అంతకు 3రోజులముందు కండ్లకలక కూడా వచ్చుచున్నది. ఆమె ఈ సమస్యలు వేటికి కూడా యెటువంటి మందు తీసుకొనుటలేదు. ఆమెకు ఈ పరిహారముల నిచ్చిరి:

ఋతుక్రమమునకు:

#1. CC8.8 Menses Irregular...TDS

కండ్లకలకకు:

#2. CC7.3 Conjunctivitis...TDS

నాలుగు రోజులలోనే ఆమె కండ్లకలక పూర్తిగా పోయినది. రోగి పరిహారం #2 మరొక వారం వరకు తీసుకొని ఆపివేసినది. 3వారాల తరువాత #1 వాడుటవలన, ఆమె ఋతుక్రమం మామూలు సమయంలో, ఏ ఆలస్యం లేకుండా, ఎటువంటి బాధలేకుండా వచ్చినది. పూర్వపు బాధలేమీ తిరిగి రాలేదు. మరొక 2 నెలలు ఆమె #1 తీసుకొని, తరువాత మానివేసినది.

+++++

31. తెల్లకుసుమవ్యాధి, దీర్ఘకాలం కొనసాగే ఋతుక్రమం ^{11278...భారతదేశం}

47 ఏళ్ల మహిళ తెల్ల కుసుమవ్యాధి, బహిష్టులో అధిక రక్తస్రావం నయమగుటకు చికిత్స కోరి వచ్చారు. ఈ సమస్యలు గత ఏడాదిగా బాధ పెడుతున్నవి. రోగి గైనకాలజిస్ట్ గర్భాశయపు ముందు భాగంలో చిన్నగడ్డ రోగి సమస్యకు మూలంగా నిర్ధారించి, అక్టోబరు 2012 లో D&C విధానం చేసిరి. కానీ రోగి లక్షణాలలో ఎటువంటి మెరుగుదల లేదు. రోగికి అధిక రక్తపోటు వున్నది కాని అల్లోపతి మందులతో తగ్గినది. ఆమె కొరకు కింది కాంబో నీటిలో తయారు చేయబడింది:

CC3.3 High Blood Pressure (BP) + CC8.5 Vagina & Cervix + CC8.6 Menopause + CC12.1 Adult tonic...6TD (నీటిలో)

3 వారాల తరువాత, రోగి తనపరిస్థితి 100% మెరుగయినట్లు తెలిపారు. ఆమె రక్తపోటు సాధారణమైంది. ఈ కాంబో ఇప్పుడు మాత్రలుగా తయారుచేసి TDS గా రాబోయే 2నెలలు వాడమనిరి. రోగిలక్షణాలేమీ లేకపోవడంతో ఆమె పరిహారం క్రింద విధంగా మార్పు చేసిరి: నెలవరకు BD, మరుసటి నెలలో OD, తరువాత 2 నెలల పాటు 3TW. అక్టోబర్ 2015 నాటికి, రోగికి సమస్యలన్నీ తగ్గినవి. అధిక రక్తపోటుకు మాత్రమే అల్లోపతి ఔషధం తీసుకుంటున్నారు.



32. అత్యధిక పడిశం ^{03523...యునైటెడ్ కింగ్ డం}

అనారోగ్యంతో బాధపడుతున్న కుటుంబసభ్యులతో గడిపిన సందర్భంలో 37 సం.ల. పురుషునికి పడిశం లక్షణాలు మొదలైనవి. అతను ఏ మందులు తీసుకోనలేదు. 22 మార్చి 2015 న అతనికి క్రింది కాంబో ఇవ్వబడింది:

CC9.2 Infections acute + CC12.1 Adult tonic...TDS

మొదటిరోజు తరువాత అతనికి కొంత ఉపశమనం కలిగింది. పడిశం లక్షణాలు అధికమవలేదు. 3వ రోజుకి పడిశం లక్షణాలన్నీ 90% తగ్గటంతో అతనికి మోతాదు OD కి తగ్గించిరి. 5వ రోజుకి అతను 100% ఆరోగ్యవంతుడయి రెమిడి నిలిపివేశారు.

సంపాదకుని వ్యాఖ్య:

వైబ్రియోనిక్స్ పరిహారం ద్వారా సరయిన చికిత్స జరిగి ఈ కేసులో పడిశం యొక్క అవకుండా వెంటనే ఆపినది.



33. పడిశం మరియు దగ్గు ^{10400...భారతదేశం}

52సం.ల. స్త్రీకి 4 జులై 2015 న పడిశం లక్షణాలకు చికిత్స చేసిరి. గత నెల రోజులుగా తనకు జలుబుతో ముక్కునుండి నీరు కారడం, ఎప్పుడూ అలసటగా ఉంటున్నట్లు ఆమె చెప్పినది. క్రోసిన్ (పారాసిటమల్) తీసుకున్నప్పటికీ తగ్గి మరలా 1, 2 రోజులలో తిరిగి రోగ లక్షణాలన్నీ ఏర్పడుతున్నట్లు చెప్పారు. గత 30 సం.లు.గా ఏడాది కి సగటున 4 - 5సార్లు పడిశంతో బాధపడుతున్నట్లు చెప్పారు. పడిశంతో మొదలై విపరీతమైన దగ్గుతో నెల, అంతకన్నా యొక్కవ కాలం బాధ పడుతూ ఉపశమనం కోసం అల్లోపతి మందులు వాడుతున్నారు.

మొదట రోగికి పడిశము చికిత్సకు క్రింది రెమిడి ఇవ్వ బడినది:

#1. CC9.2 Acute infections + CC15.1 Mental and Emotional tonic...QDS

10 రోజుల్లో ఆమె తనకు బాగా తగ్గినట్లు చెప్పారు. ఎట్టి అల్లోపతి మందులు తీసుకోకుండానే, ఆమె రోగ లక్షణములు 80% తగ్గినవి. దగ్గు నివారణకు రెమిడి ని క్రింది విధంగా మార్చారు:

#2. CC19.6 Cough chronic + #1...QDS

15రోజులు ఆమె #2 తీసుకోవగానే ఆమె రోగలక్షణములు పూర్తిగా పోయినవి. ఆమె వైబ్రిో వైద్యం వలన కలిగిన ఫలితం వలన చాలా సంతోషించి, రెమిడి వాడుట నిలిపి వేశారు. నవంబర్ 2015నాటికి ఆమె పూర్తి ఆరోగ్యముగా ఉన్నారు.



34. విరిగిన మణికట్టు వలన నొప్పి ^{01644...అమెరికా}

ప్రాక్టీషనర్ ఇలా వ్రాస్తున్నారు: అక్టోబర్ 2012 లో నా ఏ.వి.పి. (AVP) శిక్షణ తీసుకుంటున్నప్పుడు, డాక్టర్ అగర్వాల్ మాతోపాటు తీసుకొని వెళ్ళుటకు వెల్సెన్ కిట్ తయారు చేయమని మాకు చెప్పారు. నేను ఇంతకుముందే కిట్ సిద్ధపరచి ఉన్నందుకు సంతోషించేను. ఏలననగా ఒకనాటి అర్ధరాత్రి, దగ్గరలోనే వున్న, తోటి వైట్ ప్రాక్టీషనర్ అయిన మిత్రురాలు (63 సం.లు.) తనను ఆసుపత్రికి తీసుకెళ్ళమని నన్ను పిలిచి అడిగిరి. ఆమె చీకటిలో పెద్ద యోగా బంతి మీద జారి పడినందున, ఆమె మణికట్టు విరిగి, బాగా నొప్పిగా వున్నది. నొప్పివల్ల, దిగ్రాంతివల్ల మారిన ఆమె స్వరాన్ని నిజానికి, నేను మొదట గుర్తించలేదు. ఆసుపత్రికి తీసుకెళ్ళున్న 20 నిముషాలలో, నాకు నా పర్స్ లోని వెల్సెన్ కిట్ లోని CC10.1 అత్యవసర రెమిడి గుర్తుకు వచ్చింది. చీకటిలో, ఎన్ని మాత్రలు సీసా మూతలో పడ్డాయో, ఎన్ని ఆమె నోట్లో పడ్డాయో నేను చూడలేకపోయేను. కానీ రెమిడి తీసుకున్న తర్వాత, వెనువెంటనే ఏదో మారింది. ఆమె శ్వాసవేగం తగ్గి, ఆమె మూలుగు కూడా తగ్గింది. ఆసుపత్రిలోకి వెళ్ళేముందు ఒక మోతాదు, మరియు ఆసుపత్రిలో మరో రెండు మోతాదులు (ఆసుపత్రి సిబ్బంది చూడకుండా) ఇచ్చాను. గంట తరువాత, డాక్టర్ ఎక్స్-రే తో తిరిగి వచ్చిరి. అంతవరకు రోగి నొప్పికి ఏమందు ఇవ్వలేదు. డాక్టర్ "నొప్పి 1 నుండి 10 వరకు ఏ స్థాయిలో ఉందని" ఆమెను అడిగారు. ఆమె బాగా ఆలోచించి, చివరికి "7" అని చెప్పింది. డాక్టర్ "మీరు నొప్పిని బాగా ఓర్చుకోగలిగి ఉండాలి. 'మరెవరైనా అయితే నొప్పి స్థాయి 30 ఉంది' అని చెప్పేవారు. మీ ఎముకలు విరిగి, రెండోవైపు పొడుచుకుని వచ్చినవి." అన్నారు.

వైట్ ప్రాక్టీషనర్ వ్యాఖ్య: బాబాకు చేసిన ప్రార్థనలవలన, CC10.1 అత్యవసర వైద్యం వలన, బాగా ఎముకలు విరిగినప్పటికీ, రోగి తక్కువ నొప్పితో మరియు ప్రశాంతమైన స్థితిలో ఉన్నారు.

35. గాయాలు, గోకుడు పుళ్ళు (దద్దుర్లు) ^{10363...భారతదేశం}

22 సెప్టెంబర్ 2013న సాయం సంద్యావేళ 10సం.ల. పాప లోహపుకడ్డీలతో నిండిన కాలవలో పడిపోయినది. ఆమె బయటకు వచ్చుటకు ప్రయత్నిస్తుండగా, ఆమె తొడ భాగంలో గాయాలైనవి. ఆమె వైట్ ప్రాక్టీషనర్ వద్దకు వచ్చు వేళకు 9, 10 గాయాలనుండి రక్తం కారుతుండగా వచ్చింది. ఆమెకు ఈక్రింది రెమిడి ఇచ్చారు:

CC10.1 Emergencies + CC21.11 Wounds & Abrasions...6TD

ఆమె గాయాలు ఆ రాత్రికే పెచ్చుకట్టి, మరునాటి ఉదయానికి ఎండిపోయి ముదురు గోధుమరంగుకి వచ్చినవి. ఆమె గాయాలనుండి రక్తం వచ్చుట ఆగినది. నొప్పిలేదు. 3వ రోజుకి చర్మం మామూలుగా అగుటయేకాక దెబ్బలు తగిలిన ఆనవాళ్ళు కూడా లేవు. మోతాదు TDS చొప్పున 3రోజులకు, తర్వాత OD చొప్పున 2రోజులకు యివ్వబడినది. 2సం.ల. తర్వాత అక్టోబర్ 2015లో ఆ అమ్మాయి చర్మం అతి సాధారణంగా యెట్టి మచ్చలు లేకుండా అయినది.

36. పాము కరిచిన ఆవు ^{11972...భారతదేశం}

భారతదేశ గ్రామీణ ప్రాంతంలో, వైట్ ప్రాక్టీషనర్ వద్దకు ఒక రైతు వచ్చాడు. జూన్ 23, 2014 న సాయంత్రం 7 గంటలకు అతని ఆవును ఒక విషసర్పం కరిచింది. క్రింది చికిత్స వెంటనే ప్రారంభమైంది:

#1. **CC1.1 Animal tonic + CC10.1 Emergencies + CC21.4 Stings & Bites...10**నిముషములకొకసారి ఒక గంటవరకు దీని తరువాత ఆవు శరీరంనుండి విషం పూర్తిగా తొలగించటానికి ఈవిధంగా కాంబో మార్చబడింది:

#2. **CC13.2 Kidney & Bladder infections + CC17.2 Cleansing + CC18.1 Brain disabilities + #1...2**గం.ల. కొక మోతాదు

ఆవు మెరుగుదల సంకేతాలను చూపటంతో #2. అదే మోతాదులో ఆరాత్రి, మరునాటి ఉదయం వరకు, కొనసాగించిరి. ఆవు మెరుగు పడటంతో, రాబోవు 2వారాలకు మోతాదు TDS కి తగ్గించిరి. చివరకు పాముకాటు ప్రభావాల నుండి ఆవు 100% మెరుగుపడింది.

37. దవడ నొప్పి, చిగుళ్ళ మరియు అంగుడు వాపు ^{01163...కీటియా}

ఒక 56సం.ల. స్త్రీ వైబ్రో ప్రాక్టీషనర్ వద్దకు చికిత్స కోరి వచ్చారు. 2నెలల క్రితం ఆమె పై దవడకు నోటిలో శస్త్ర చికిత్సచేయగా ఆమెకు నయమైంది కాని తర్వాత ఆమెకు దవడ నొప్పి మొదలైంది. ఆమె నోటిలో **చిగుళ్ళు**, అంగుడు (నాలుక ఎదురు భాగం) వాచినవి. ఆమె దంతముల బ్రిడ్జ్ సిమెంట్ చేసినప్పటికీ చాలా అసౌకర్యంగా ఉంది. మే 2015లో రోగికి క్రింది రెమిడి ఇచ్చారు:

#1. NM3 Bone Irregularity + NM39 Teeth Decay + NM89 Mouth & Gums + SM26 Immunity + SM27 Infection...TDS

10రోజుల చికిత్స తరువాత, ఆమెకు 30% మెరుగుదల కనిపించినది. అందువలన దంతవైద్యుడు ఆమెకు బ్రిడ్జ్ తగిలించగలిగెను. 2నెలల తరువాత, ఆమెకు చిగుళ్ళ వాపు, అంగుడు బాధ 80% తగ్గినవి. కానీ దవడ బాధ పూర్తిగా తగ్గనందున ఆమెకు క్రింద పేర్కొన్న రెండు కొత్త కోంబోలు కలిపారు:

#2. NM96 Scar tissue + SR576 Tumours + #1...TDS

సెప్టెంబర్ నాటికి అన్ని రోగ లక్షణములు పూర్తిగా పోయి, రోగి తనకింక దంత సమస్యలేమీ లేవని చెప్పారు.

38. (Barber's) క్షౌరశాల సంబంధిత దురద ^{01767...హాలెండ్}

ఆగస్టు 30 తేదీన, 40 ఏళ్ల వ్యక్తి, ఆగస్టు 19న కనిపించిన క్షురకర్మ సంబంధిత దురదకు (ఉపరితల ఫంగల్ ఇన్ఫెక్షన్) చికిత్సకై వచ్చిరి. ఆయన ముఖం, కనుబొమ్మలు, తలపై పెద్దమచ్చలు వుండినవి. ఇంజినీర్ గా తన ఉద్యోగ బాధ్యతల ఒత్తిడియే ఆ మచ్చలకు కారణమని అతను భావించారు. వికారమైన మచ్చలవల్ల అతను ఉద్యోగానికి కూడా వెళ్లలేకున్నారు. అతని డాక్టర్ దాన్ని క్షౌరశాల దురదగా గుర్తించి, యాంటిబయోటిక్ Fucidin వ్రాసినను, ఫలితంలేక ఆగస్టు 29న రోగి దాన్ని ఆపేసారు. మరుసటి రోజు క్రింది కాంబో అతనికి ఇవ్వబడింది:

#1. CC11.1 Hair tonic + CC11.2 Hair problems + CC15.1 Mental and Emotional tonic...6TD

వారం తరువాత (సెప్టెంబరు 5) రోగి తనకు 100% మెరుగుదలనట్లు చెప్పారు. అతను గోకడం మానేసి, సూచించిన ప్రకారం పరిహారం తీసుకున్నారు. మచ్చలన్నీ మాయమై, అతని చర్మం యధాస్థితికి వచ్చింది. రోగికి వైబ్రో వైద్యంతో త్వరగా మెరుగైంది. మరో 3రోజులు అదే మోతాదులో మందు వాడి, 3రోజులు **BD**, 7రోజులు **OD**, ఆపుటకు ముందు 7రోజులు **3TW** ని రోగి కొనసాగించారు.

అయితే రోగి పిల్లలకు కూడా అట్లే వచ్చినవి. సెప్టెంబర్ 5న రోగియొక్క 5సం.ల. బాలునికి ముఖం, నోటిచుట్టూ మచ్చలు కనిపించి, చికిత్సకై వచ్చారు. అతనికి కూడా అదే కాంబో పరిహారం **TDS** యిచ్చారు. మరే వైద్యం చేయించలేదు. సెప్టెంబర్ 8 వరకు బాలుడు దురదతో గోకుట మానలేదు. తర్వాత దురద తగ్గడం మొదలై, సెప్టెంబర్ 12 తేదీ నాటికి బాలునికి 100% తగ్గిపోయింది. అప్పుడు మోతాదు తగ్గించి **BD** చొప్పున వారంరోజులు వాడి మానేయమని చెప్పారు.

10 సెప్టెంబర్ న 10సం.ల. రోగి కుమార్తెకు ముఖంపై అట్టివే మచ్చలు వచ్చినవి. ఆమెకు కూడా అదే పరిహారమును...**QDS** గా యిచ్చారు. వారం తర్వాత మచ్చలు మాయమవడం మొదలై, మరో 2రోజులలో ఆమె చర్మం యధాస్థితికి వచ్చినది. ఆమె అదే రెమిడి 7రోజులు **QDS**, మరొక 7రోజులు **BD**, వాడి క్రమంగా మానివేసినది. ఏడాది అయ్యేసరికి ముగ్గురు రోగులు క్షౌరశాల దురద లేక హాయిగా వున్నారు.

39. దీర్ఘకాల మైగ్రేన్ తలనొప్పి, చర్మసంబంధిత అలెర్జీ 02802...యూనైటెడ్ కింగ్ డం

వైట్ ప్రాక్టీషనర్ పొరుగునున్న వృద్ధులకు సంరక్షకురాలిగా పనిచేసిన 50 ఏళ్ల మహిళ తీవ్ర పార్శ్వపు (మైగ్రేన్) తలనొప్పి కోసం చికిత్స కోరి వచ్చారు. ఆమె తన జీవితమంతా తీవ్రమైన పార్శ్వపు తలనొప్పితో బాధపడుతూ ఉన్నారు. వికారం, అప్పుడప్పుడూ వాంతులతో చాలా రోజులు ఈ తలనొప్పి అనుభవించారు. సాధారణంగా తలనొప్పికి రోజుకు 8 పారాసెటమాల్ మాత్రలు తలనొప్పికోసం తీసుకుంటూ ఉండేవారు. ఇటీవల, రోగికి ముఖం మీద కాస్త దురదతో ఒక రకమైన చర్మ అలెర్జీ కూడా వచ్చింది. ఆమె దీనికి ఏ మందులు తీసుకోవడం లేదు. 28 జూలై 2015 న, ప్రాక్టీషనర్ ఆమెకు ఈ క్రింది రెమిడీ ఇచ్చారు:

#1. CC4.2 Liver & Gallbladder tonic + CC4.6 Diarrhoea + CC4.10 Indigestion + CC10.1 Emergencies + CC11.3 Headaches + CC11.4 Migraines + CC15.1 Mental & Emotional tonic + CC21.3 Skin allergies... గంటకొకసారి మైగ్రేన్ తలనొప్పి వున్నంతవరకు వాడవలెను. తర్వాత క్రమంగా OD కి తగ్గించవలెను.

వారం తరువాత రోగి తనకు 75% మెరుగైనట్లు చెప్పారు. 3^{1/2} నెలల తరువాత (17 సెప్టెంబర్ 2015) తిరిగి చూసినప్పుడు, రోగి చాలా సంతోషంగా తనకు పూర్తిగా తగ్గినట్లు చెప్పింది. ఆమె పారాసెటమాల్ ను పూర్తిగా ఆపివేసి, వైట్ రెమిడీ OD మాత్రమే తీసుకుంటున్నది. తలనొప్పి దాదాపు నిలిచినప్పటికీ, ఆమెలో ఇప్పటికీ తన ముసలి తల్లి గురించి ఆందోళన, మానసిక ఒత్తిడి వున్నవి. కనుక ప్రస్తుతం గురించే పూర్తిగా ఆలోచిస్తూ, ఆందోళనను తగ్గించుకొని, సానుకూల ఆలోచనలు చేయు విధానాలు ఆమెకు చెప్పబడినది. ఆమె పరిహారం కూడా మార్చబడింది:

#2. CC18.1 Brain disabilities + #1...OD

అక్టోబర్ 2015 నాటికి, ఆమె తన చింతలను భరించగలిగేందుకు పైవిధంగా చెప్పిన మోతాదులో పరిహారం తీసుకుంటున్నది.



40. తలపై జుట్టు వూడి, మచ్చలు ఏర్పడటం 02806...మలేసియా

28మార్చి 2015న 9 సం.ల. బాలుడు బట్టతలపై మచ్చలతో (అలోపియా ఐరాటా) చికిత్సకై వచ్చినాడు. అతని తల వెనుక భాగంలో ఒక అంగుళం వ్యాసంతో మచ్చ వున్నది (క్రింద ఉన్న ఫోటోను చూడండి). గత 6నెలలుగా ఈమచ్చ తలపై ఉంది. బాలుడు నవంబర్ 2014 నుండి చర్మవ్యాధి నిపుణుని వైద్యం తీసుకుంటున్నాడు. చర్మవ్యాధి నిపుణుడు అతనికి 2నెలలు నోటిద్వారా స్టెరాయిడ్లను ఇచ్చి, డిసెంబరులో బట్టతలపై ఇంట్రాడెర్మల్ స్టెరాయిడ్ ఇంజక్షన్ చేసి, తలపై పూతకు స్టెరాయిడ్ క్రీమ్ వ్రాసినారు. కుర్రాడు వైట్ ప్రాక్టీషనర్ వద్దకు వచ్చేవరకు ఆ క్రీము వాడుతూనే వున్నా, ఈ సమయంలో, కొత్త జుట్టు పెరుగుదల కనిపించలేదు. ప్రాక్టీషనర్ క్రింది రెమిడీ సూచించారు:

#1. CC11.1 Hair tonic + CC11.2 Hair problems + CC12.2 Child tonic + CC21.1 Skin tonic...TDS

#2. CC21.1 Skin tonic...BD ఆక్సా క్రీములో తలపై రాయడానికి

వైబ్రియోనిక్స్ ప్రారంభించగానే రోగి అల్లోపతి చికిత్సలను ఆపివేసినాడు. బట్టతలపై వైబ్రియోనిక్స్ చికిత్స అద్భుతంగా పని చేసింది. 3వారాల చికిత్స తర్వాత (ఏప్రిల్ 18, 2015), బట్టతల 50% తగ్గి, కొత్తగా జుట్టు రావడం మొదలైంది (క్రింద ఫోటో చూడండి). 6 వారాల తర్వాత (9 మే 2015), బట్టతల పోయి, తలపైజుట్టు వచ్చింది (ఫోటో చూడండి). వైట్ చికిత్స ఒకవారం కొనసాగించి, ఆపై ఆపివేసిరి.

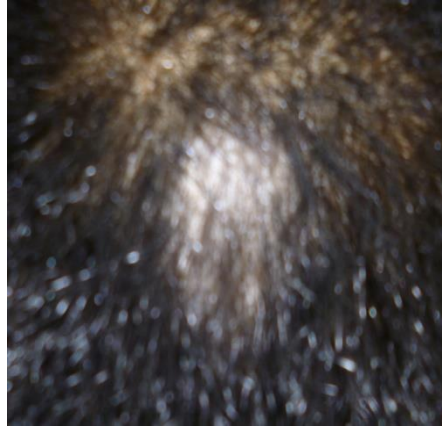రోగి తండ్రి వ్యాఖ్య:

2014 నవంబర్లో, నా కొడుకునకు 'అలోపిసియా ఆరేయటా' అని నిర్ధారించిరి. అతని తలపై 20 సెంట్ల నాణెం సైజ్ లో మచ్చ వచ్చినది. అతనికి ఆసుపత్రిలో మాత్రలు, క్రీమ్, ఇంజక్షన్స్ ఇచ్చేరు, కానీ బట్టతలపై మచ్చ ఎక్కువ మెరుగవలేదు. మార్చి 2015 లో మేము S53 సత్యసాయి బాబా సెంటర్లో వున్న వైబ్రియోనిక్స్ క్లినిక్కి వచ్చాము. మేము స్వామిని ప్రార్థించి, వైబ్రియోనిక్స్

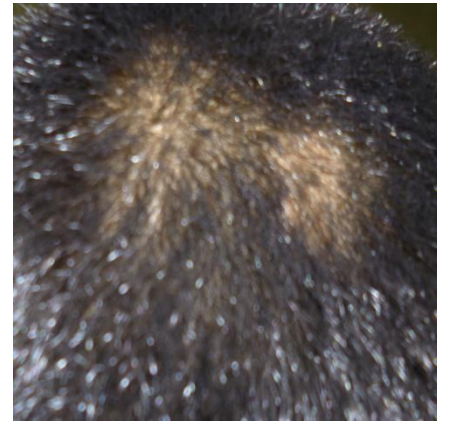చికిత్సను ప్రారంభించాము. దేవుని దయ, దీవెనలతో, 2015 మే నాటికి బట్టతల ప్రదేశం కొత్త జుట్టుతో నిండినది. మేము నా కుమారుని సమస్య బాగుచేసినందుకు భగవాన్ కు, మంచి వైబ్రో ప్రాక్టీషనర్కు మా ధన్యవాదాలు.



28 మార్చి 2015



18 ఏప్రిల్ 2015



9 మే 2015

+++++
41. పళ్ళు వచ్చుట ^{03523...యివ్వబడి కింగ్ డం}

10 నెలల పాపకు పళ్ళు వచ్చుచున్న సూచనలు కనిపించినవి. ఎర్రని బుగ్గలతో, చిగుళ్ళనుండి వచ్చుచున్న 2 పళ్ళు కనిపించినవి. గత కొన్ని రోజులుగా పళ్ళు వచ్చునప్పటి నొప్పితో బాధ పడుతున్నది. పాపకు నొప్పి తెలియకుండా, నిద్ర వచ్చుటకు బేబీ పారాసేటమాల్ ఇవ్వబడినది. 27 మార్చి 2015 ఆమెకు క్రింది రెమిడి ఇవ్వబడినది:

CC11.6 Tooth infections + CC12.2 Child tonic + CC18.5 Neuralgia...TDS

పాప నీటితో మందు తీసుకొనలేదు కానీ నోరు తెరిచి వైబ్రోమాత్ర తీసుకొనుచున్నది. మొదటిరోజు రాత్రంతా పాప నిద్రపోయింది. మరుచటి రోజు ఆమె బుగ్గ మామూలు రంగుకి వచ్చినది. 2 రోజుల తర్వాత నొప్పి చిహ్నాలన్నీ 100% తగ్గిపోయినవి. మోతాదు OD కి తగ్గించి, పళ్ళ నొప్పి పెరిగినట్లయితే మాత్రమే అది TDS కి పెంచమని చెప్పిరి. 6 నెలల తరువాత పాపకు 10 పళ్ళు వచ్చినవి. పళ్ళు వచ్చు సమయంలో మాత్రమే పరిహారం ఇవ్వబడుతుంది.

+++++
42. మైగ్రేన్ తలనొప్పి ^{11568...భారతదేశం}

గత 4 ఏళ్ళుగా తీవ్రమైన మైగ్రేన్ తలనొప్పితో బాధపడుతున్న 32ఏళ్ళ స్త్రీ ఆగస్టు 2015 లో చికిత్సకోరి వచ్చారు. కొన్ని ప్రత్యేక సందర్భాలలో అనగా శారీరక పరమైనవి (ఆమె ప్రయాణాలు, బజారుపస్సు, కుటుంబ శుభకార్యాలలో విపరీతమైన పనులు), మానసిక ఒత్తిడి, పెద్దద్వనితో పాటలు, శబ్దాలు, ఎండలో తిరగడం, నిద్రలేమి వంటి వానివల్ల మైగ్రేన్ ఎక్కువ ఔతోంది. తలనొప్పి సాధారణంగా 24 - 48 గంటల వరకు కొనసాగుతుంది. ఆమె ఆయుర్వేద చికిత్స తీసుకున్నా ఫలితం కలగలేదు. ఆమె నొప్పి నివారణకు అలోపతి మాత్రలు తీసుకునేది కానీ ఆమె ఇప్పుడు మానేయాలని చూస్తోంది. వికారం, ఆందోళనలతో ఆమె దినచర్యకు కూడా ఆటంకం కలిగి చేయలేకపోతోంది. ఆమెకు ఈ క్రింది రెమిడి ఇవ్వబడింది:

CC11.4 Migraines + CC12.1 Adult tonic + CC15.1 Mental & Emotional tonic...TDS నీటితో తీసుకోవాలి. నొప్పిగా

వున్నప్పుడు 10నిముషాలకొక మోతాదు చొప్పున 2గం.ల వరకు అవసరాన్నిబట్టి తీసుకోవాలి. 3రోజుల చికిత్స తర్వాత మైగ్రేన్ వచ్చింది. కానీ లక్షణాలు కనపడగానే ఆమె గంటవరకు, ప్రతి 10 ని.ల.కొకసారి కాంబో మోతాదు తీసుకొనసాగిందారు. ఆమె 5వ మోతాదు తీసుకొనగానే నొప్పితగ్గినట్లు సంతోషం, ఆశ్చర్యాలతో చెప్పినది. ఆమె రెమిడి TDS చొప్పున తీసుకొన సాగినది. 14 అక్టోబర్ 2015 నాటికి, ఆమెకు 90% తగ్గింది. మోతాదు OD కు తగ్గించబడింది. 15రోజుల తర్వాత

(29 అక్టోబర్), రోగి తనకు పూర్తిగా తగ్గినట్లు, అధిక శారీరకశక్తి, మానసిక వృద్ధి, తగినంత నిద్ర లోకపోయినను కూడా మైగ్రేన్ తలనొప్పి రాలేదని చెప్పినది. ఆమెకు ప్రస్తుతం రోజువారీ OW మోతాదు సూచించారు. తలనొప్పికనుక వస్తే, వెంటనే కాంటో మోతాదు నీటిలో కలిపి ప్రతి 10 నిమిషాలకోసారి ఒక మోతాదు చొప్పున ఒక గంటసేపు తీసుకొనమని చెప్పారు.

43. హెచ్ ఐ వి / ఎయిడ్స్ (HIV/AIDS) ^{11177..భారతదేశం}

AIDS తో బాధ పడుతున్న పేద కుటుంబానికి చెందిన 24 ఏళ్ల మహిళ 12 డిసెంబర్ 2012 న వైబ్రో చికిత్సకు వచ్చారు. ఆమెకు భర్తనుండి ఈ రోగం సంక్రమించినది. 6సం.ల క్రితం జరిగిన వారి వివాహానికి ముందే ఆమె భర్తకు ఎయిడ్స్ ఉన్నా, అతను చెప్పలేదు. ఏడాది క్రితం ఆమెకు మొదటి బిడ్డ పుట్టినప్పుడు, అనారోగ్య సమస్యల వల్ల ఆమె ఆసుపత్రిలో చేరింది. అప్పుడు జరిగిన రక్త పరీక్షల్లో ఆమెకు ఎయిడ్స్ వున్న సంగతి హఠాత్తుగా తెలిసింది. దురదృష్టవశాత్తూ బిడ్డ బ్రతకలేదు. తనకుటుంబం సహాయంతో ఆమె విడాకులకు దరఖాస్తు చేసింది, అప్పుడు స్థానిక ప్రజా ఆసుపత్రిలో ఆమెకు హెచ్ ఐ వి / ఎయిడ్స్ కొరకు చికిత్స ప్రారంభించారు. అలోపతి మందులు తీసుకున్నది. తన పొరుగువారి ద్వారా ఆమెకు వైబ్రో చికిత్స గురించి తెలిసింది. లోపలికి రాగానే, రోగి తను బాగా అలిసిపోతూ ఉన్నట్లు చెప్పినది. ఆమెలో ఉదాసీనత, నిరాశ, జీవితంపట్ల అనాసక్తి వంటి లక్షణాలు కనిపిస్తున్నవి. వైబ్రో ప్రాక్టీషనర్ ఇచ్చిన రెమిడి:

CC12.1 Adult tonic + CC12.3 AIDS-HIV + CC12.4 Autoimmune diseases + CC15.1 Mental & Emotional tonic...TDS

వైబ్రో చికిత్స మొదలు పెట్టిన తరువాత రోగికి రోజు రోజుకూ మెరుగవసాగినది. ఆమె అల్లోపతి మందులు కూడా తీసుకొనసాగింది. ఆమె 11నెలలపాటు క్రమం తప్పక వైబ్రో రెమెడిను తీసుకున్నారు. ఆ వేళలో ఆమె దృక్పథంమారి వుత్సాహంగా, ఆశావాదంతో జీవితంపట్ల ఆసక్తి చూపసాగారు. ఆమెకు ఉద్యోగం దొరికి పనిలో చేరారు. ఆమె పునర్వివాహం చేసుకోవటానికి వైబ్రో వైద్యుని సలహా అడిగి ఆ ప్రకారం, రోగి తిరిగి రక్తపరీక్ష చేయించుకున్నది. ఆసుపత్రి నివేదిక ప్రకారం ఆమె రక్త గణన ఆమోదమైన పరిధిలో ఉంది. డాక్టర్లు ఆమె భర్తకి హాని కలిగించే ప్రమాదం లేదని, నిర్భయంగా పెళ్లిచేసుకోవచ్చని చెప్పారు. రోగి చాలా సంతోషించి, వెంటనే శుభవార్త ఆనందంగా వైబ్రో ప్రాక్టీషనర్ని పోన్ చేసి చెప్పారు.

ప్రాక్టీషనర్ వ్యాఖ్య: ఇదంతా శ్రీ బాబా అత్యద్భుత లీల.

44 స్ట్రోక్, మూత్రపిండ వైఫల్యం, మధుమేహం, శ్వాస సమస్యలు, మూర్ఛ, ద్వంద్వదృష్టిలోపం, మూగతనం ^{02895...యునైటెడ్ కింగ్ డం}

23 మార్చి 2014 న 62 ఏళ్ల వ్యక్తిని జ్వరం, బలహీనత, ఆకలిలేమివంటి లక్షణాలతో ఆసుపత్రిలో చేర్చారు. ఇవన్నీ క్షయవ్యాధివల్లనేమో అని భావించారు. అతనికి కుడి ఊపిరితిత్తి పనిచేయకపోవుట, న్యూమోనియా అని డాక్టర్ కనుగొని రాత్రివేళలో రోగిని ఇంటెన్సివ్ థెరపీ యూనిట్ లో టిబి (TB) మందులు భారీమోతాదులో, రక్త నాళాల (వీన్స్) ద్వారా యిస్తూ చికిత్స చేస్తున్నారు. అతని పరిస్థితి క్షీణించింది. అతను చిన్న స్ట్రోక్, మధుమేహం, మూత్రపిండవైఫల్యం, శ్వాససమస్య, మూర్ఛలు, మాటఅస్పష్టత, ద్వంద్వదృష్టి, ఆహారనాళంలోచిల్లు వంటి సమస్యలతో బాధపడుతూ, శ్వాస తీసుకోలేక తీవ్రంగా కష్టపడుతున్న కారణంగా, అతనిని కృత్రిమ శ్వాసవిధానం లేదా వెంటిలేటర్ పై ఉంచారు. అతనికి మత్తుమందిచ్చి, 12 గంటలకన్నా బ్రతకడని నిర్ణయించారు.

అయిననూ రోగి 9 వారాలపాటు ఈ స్థితిలో కొనసాగారు. అతనికి రక్తమార్పిడి, డయాలసిస్ రోజు విడివిడి రోజు చేయాలి. మిగతా పరీక్షలలో అతనికి క్షయవ్యాధి లేదని తెలిసి, క్షయ మందులనాపివేసిరి. కానీ 4వారాలు లేని క్షయవ్యాధికి అతనికి మందులు యిచ్చిన కారణంగా, రోగికి మూత్రపిండ వైఫల్యం, మధుమేహం, మూర్ఛలు వచ్చినవి.

5 నెలల తర్వాత, ఆసుపత్రి నుంచి, రక్త నాళాల ద్వారా డయాలసిస్ కోసం గొట్టాల ద్వారా ఆహారం పంపడానికి (రోగి ఆహారం, నీరు

నోటిద్వారా తీసుకోలేని కారణంగా) ఏర్పాటు చేసి రోగిని యింటికి పంపిరి. అతనికి న్యూమోనియా తగ్గినను, అతను ఇప్పటికీ చాలా అల్లోపతి మందులను రక్త నాళాల ద్వారా తీసుకుంటున్నారు. ఆ స్థితిలో అతను 8 వారాలపాటు ఇంటిలో ఉన్నాడు. ఆగస్టు 2014 లో రోగి క్రమంగా మెత్తని ద్రవంలాంటి ఆహారం నోటితో తినడం ప్రారంభించారు.

2014 ఆగస్ట్ 23న రోగికి ఈ క్రింది రెమిడీలు ఇవ్వబడినవి:

మూత్రపిండ వైఫల్యమునకు:

#1. CC10.1 Emergencies + CC12.1 Adult tonic + CC15.1 Emotional & Mental tonic + CC13.1 Kidney & Bladder tonic + CC13.2 Kidney & Bladder infections ...QDS

స్ట్రోక్, ప్రసంగ బలహీనత, ద్వంద్వ దృష్టి, మూర్ఛలకొరకు:

#2. CC10.1 Emergencies + CC12.1 Adult tonic + CC15.1 + Mental & Emotional tonic + CC17.3 Brain & Memory tonic + CC18.1 Brain disabilities + CC18.3 Epilepsy + CC18.4 Paralysis + CC18.5 Neuralgia + CC18.6 Parkinson's disease ... QDS

2 వారాలలో, రోగికి మూత్రపిండవైఫల్యం, ప్రసంగ బలహీనత, ద్వంద్వ దృష్టి, శ్వాస తీసుకోవడంలో క్లిష్టత మరియు స్ట్రోక్ దాదాపు అన్ని లక్షణాలు 100% నయమయినవి. అతనికి డయాలిసిస్ చేయడంలేదు. అతను నడిచి బాత్రూంలోకి వెళ్లి, తన దుస్తులను స్వయంగా వేసుకుంటున్నారు. కానీ అతను ఇప్పటికీ మామూలుగా ఆహారం, పానీయం తీసుకోలేదు.

రోగి నెమ్మదిగా కోలుకొనసాగాడు. 2014 అక్టోబర్ నాటికి, అతను కొంచెంకొంచెంగా తినటం, త్రాగడం చేయగలిగాడు. 2014 నవంబరులో, రోగి తనదుకాణంలో కొద్దిసేపు పనిచేయసాగాడు. పూర్తిగా కోలుకున్నందున, అతను వైబ్రో రెమిడీలను ఆపివేసారు. కాలక్రమేణా అతను సాధారణ జీవితాన్ని గడుపుతున్నారు. 2015 ఫిబ్రవరి లో ఆయన 4 వారాలు భారతదేశానికి ప్రయాణించారు. తిరిగి వచ్చిన తరువాత, అతను తన దుకాణంలో పూర్తిగా పనిచేయ ప్రారంభించారు. 2015 మార్చిలో అతను తన కారు డ్రైవింగ్ ప్రారంభించారు. 2015 మే లో రోగి తన డాక్టర్ సూచనల మేరకు అల్లోపతి మందుల ఆపివేసారు. 2015 అక్టోబర్ నాటికి అతను కులాసాగా జీవితాన్ని కొనసాగించసాగాడు.

+++++

45. మూత్రాశయపు వుధృత, మూత్రము ఆపుకోలేకపోవడం (ఇన్కంటినెన్స్) 03507...యునైటెడ్ కింగ్ డం

2015 ఏప్రిల్ 21 న 79 సం.ల. వృద్ధుడు మూత్రాశయపు అనారోగ్యంవల్ల మూత్రము ఆపుకోలేక, బాధతో వచ్చారు. 15సం.ల క్రితం, అతను ప్రోస్టేట్ క్యాన్సర్లో బాధపడుతూ, దానికి శస్త్రచికిత్స (radical prostatectomy) కూడా చేయించుకున్నారు. శస్త్రచికిత్స తర్వాత కొంత కండర కణజాల మచ్చ ఏర్పడింది. దీని కారణంగా, మూత్రాశయం సామర్థ్యం తగ్గి, చాలా తరచుగా మూత్రవిసర్జన, రాత్రిళ్లు మరీ ఎక్కువై ఆపుకోనలేని పరిస్థితి ఏర్పడుతుంది. రోగికి నిద్ర చెదిరిపోతున్నది. రోగి దీనికోసం ఏ మందులు తీసుకోవడం లేదు. అతనికి క్రింది కాంబో మిశ్రమాలనిచ్చి చికిత్స చేసారు:

CC10.1 Emergencies + CC12.1 Adult Tonic + CC13.2 Kidney & Bladder infections + CC13.3 Incontinence + CC15.1 Mental & Emotional tonic...QDS

4 వారాల తరువాత, కొంత మెరుగయింది, కానీ స్థిరంగా లేదు. కొన్ని రాత్రులు అతను మూత్రవిసర్జనకొరకు బాధపడుతూ ఉంటాడు. జూన్ లో అతని భార్య కాలు విరిగింది. ఆమెకు సహాయపడుతూ, అన్ని గృహకృత్యాలు చేయడంతో, అతను 6వారాల పాటు తన వైబ్రో చికిత్స ను ఆపివేసారు. తన వైబ్రోను పునఃప్రారంభించిన 2 నెలల తరువాత, రోగి తన మూత్రాశయ సమస్యల్లో 50% మెరుగయినట్లు చెప్పారు. అప్పటినుంచి మెరుగుదల కొద్దికొద్దిగా కొనసాగింది. 2015 సెప్టెంబరు26 న, అతను 75% మెరుగుదలను నివేదించారు. రాత్రి సమయాల్లో మూత్రవిసర్జన సమస్య అరుదుగా వుంది. అతను తన మెరుగుదల పట్ల సంతోషంగా ఉన్నారు. అక్టోబర్ 2015 నాటికి, ప్రాక్టీషనర్ సూచించిన మోతాదులో కాంబో మిశ్రమాలను తీసుకొంటున్నారు.



46. మధ్యపాన వ్యసనం 00534...యునైటెడ్ కింగ్ డం

ప్రాక్టీషనర్ ఇలా వ్రాస్తున్నారు: 25 ఏళ్ల మహిళ గత 5 సం.లుగా మధ్యపాన వ్యసనం, మానసిక ఆందోళనలతో బాధపడుతూ, ప్రతి రాత్రి ఒక సీసా సారా త్రాగుతున్నారు. ఆమె తనకు వ్యసనం ఉన్నట్లు ఒప్పుకోదు, పైగా ఆమె కుటుంబసభ్యులపట్ల దూకుడుగా, కోపంగా ప్రవర్తిస్తుంది. ఆమె మనసు లో ఆందోళన, సమయపాలన సరిగాలేకపోవుటచే, ఆమె 2-3 వారాలకన్న ఏడోడ్యోగంలో నిలదొక్కుకోలేకపోయింది.

9 జూలై 2015 న ఆమె నావద్ద చికిత్సకై వచ్చి, తన కథ చెప్పుండగా, భావోద్వేగ స్వాతంత్ర్య పద్ధతిని ఉపయోగించి (EFT) ఆమె ముఖము మీద మెరిడియన్ పాయింట్లను చూపించి మృదువుగా తట్టమని చెప్పాను. 18 ఏళ్ళ వయస్సునుండి తనకి ఎదురైన క్రూర భాగస్వాములను గూర్చి (ముగ్గురు) ఆమె చెప్పనారంభించినది. మొదటి భాగస్వామి ద్వారా ఆమె రోజూ దెబ్బలుతిన్నా, ప్రేమలో అవి మామూలే లేదా భాగమేనని భావించారు. హింసాత్మకంగా ప్రవర్తించిన 2వ భాగస్వామి తర్వాత ఆమె తననొప్పి, బాధ మర్చిపోవటానికి త్రాగటం ప్రారంభించింది. నేను ఆరోగ్యం మీద మధ్యపానంవలన కలిగే ప్రభావాలను వివరించి, ఆమె సానుకూల దృక్పథాన్ని వృద్ధిచేసుకుని, ప్రతికూల జ్ఞాపకాలను మనసునుండి తరిమివేసేందుకు ఆమెకు సహాయంచేసాను. అంతేకాక మనం నిరంతరం ఆలోచించే విషయాన్నే ("అట్రాక్షన్ యొక్క లా") మన మనసు ఆకర్షించుకుంటుందనే సత్యం తెలుసుకొనుటకు ఆమెకు సహాయపడ్డాను. ఆమెకు ఈ క్రింది రెమిడీ ఇచ్చాను:

CC3.7 Circulation + CC4.1 Digestion tonic + CC8.1 Female tonic + CC10.1 Emergencies +CC12.1 Adult Tonic + CC13.1 Kidney & Bladder tonic + CC15.1 Mental & Emotional tonic + CC15.2 Psychiatric disorder + CC15.3 Addictions + CC15.4 Eating disorder + CC17.3 Brain & Memory tonic + CC18.1 Brain disability + CC18.5 Neuralgia + CC19.1 Chest tonic + CC19.7 Throat chronic...TDS in water.

ఆమె సం.లు. గా మధ్యం సేవించటంద్వారా పోషకాలు కోల్పోతుందని, నేను ఆమెకు విటమిన్ బి కాంప్లెక్స్ సప్లిమెంట్ తీసుకోమని సలహా ఇచ్చాను.

తరువాత వారంలో, ఆమె 'ప్రతిరోజూ ఎంత అందంగా ఉంటున్నదో' అనిపిస్తున్న తన అనుభవాన్ని పంచుకోవడానికి, టచ్ లో ఉండటానికి ఆమె ఫోన్ లో సందేశాలను పంపింది. అప్పుడు ఆమె తనహింసాత్మకుడైన ప్రియునితో తీవ్రవాదన జరిగి, అతన్ని వెళ్ళిపో నిచ్చినది. ఆమె దీన్ని చాలా సులభంగా చేసింది. అలా చేసేక, ఆమెకు శరీరంలో గొప్ప ఉపశమనం కలిగింది. 2వారాల తర్వాత ఆమె ఆలయం లో "శాంతియుత, సమతుల్యత"లననుభవిస్తూ, సమయం గడుపుచున్నది.

5వారాల తరువాత, నావద్దకు తదుపరి సలహాకు రావటానికి అనుమతి తీసుకున్నది. నేను ఆమెతో తన మధ్యం తీసుకురమ్మని, దానితో ఒక నోసోడ్ (nosode)ను తయారుచేయవచ్చని చెప్పాను. ఆమె దీనికి అంగీకరించలేదు. నావద్ద సలహాకు వచ్చినప్పుడు, తాను నిజానికి ఏమాత్రం త్రాగటంలేదని ఆమె చెప్పింది. ఆమె వైబ్రియోనిక్స్ చికిత్స ప్రారంభించిన వారంలోపలే మధ్యం మానేసి, క్రొత్త వుద్యోగాన్ని మొదలెట్టినది. ఆమె చాలా ఆనందంగా ఉంది. ఆమె చిన్న సెలవు గడిపే ప్రణాళిక చేస్తోంది. కొత్త జీవితాన్ని ప్రారంభించి, పూర్తికాల విద్యార్థిగా చదవడానికి, ఆమె ఇప్పటికే దరఖాస్తు చేసుకుంది.

ప్రాక్టీషనర్ వ్యాఖ్య: మొదట రోగి నావద్దకు రాననుటచే, రోగిగురించి, ఆమెతల్లిని చూడడానికి నేనయిష్టంగా అంగీకరించాను, కాని చివరికి ఆమె తనతల్లితో వచ్చుటకు నిర్ణయించుకున్నది. తల్లి, కుమార్తెల ఆమోదంతో, తల్లి నడకకు వెళ్ళినప్పుడు, నేను రోగిని చూసి మాట్లాడేను. ఆమె మొదట తన తిండి, ఆరోగ్యం గురించి మాట్లాడునట్లు ప్రోత్సహించి, ఆమె తన భయము పైకి చెప్పుటకు సహాయపడ్డాను. తల్లి గంట తర్వాత తిరిగి వచ్చినప్పుడు, రోగి నవ్వుతూ తల్లి వద్దకు వచ్చింది. తల్లి చూసి చాలా ఆశ్చర్యపోయినది. రెండవ సంప్రదింపులో, ఆమె తల్లి కన్నీళ్లతో "తన కుమార్తె తిరిగి వచ్చింది" అని చెప్పింది. వారు కలిసి వంట చేసుకుంటున్నారు,

కలిసి వాకింగ్ కు వెళ్తున్నారు. "రాత్రి కోపంతో కేకలు, అరుపులు లేవు." సెప్టెంబర్ 2015 చివరికి రోగి తనకు బాగున్నట్లు ఫోన్ ద్వారా సందేశాలను పంపసాగినది.

+++++

47. తీవ్రమైన నిరాశ, ద్వంద్వ దృష్టి, నిద్రలేమితనం ^{01339...ఆమెరికా}

స్నేహితుని సలహామీద ఒక యువకుడు తన 65వళ్ల తల్లికి చికిత్స కోరుతూ, మార్చి 2014లో ప్రాక్టీషనర్కి ఇమెయిల్ పంపారు. అతనితల్లి గత 3సం.లు.గా నిరాశ, నిస్సహా, మానసిక భయాందోళనలతో బాధపడుతున్నారు. ఈ సమయంలో ఆమెకు శారీరక రోగాలు కూడా అంచెలుగా వచ్చినవి. ఆమె బాగా బరువు తగ్గింది. శస్త్రచికిత్సతో గర్భాశయాన్ని తొలగించిరి. మధుమేహం, అధిక కొలెస్ట్రాల్, పిత్తాశయంలో రాళ్ళు, నోటిపూతలు, గుండెల్లోమంట, నిద్రలేమి, తీవ్రపార్శ్వనొప్పి, ముక్కుకు సంబంధించిన సమస్యలు, మలద్వారంచుట్టూ కురుపులు, మరియు ప్రస్తుతం ద్వంద్వ దృష్టి వంటి ఎన్నో రోగాలు ఆమెను ముట్టడించినవి. ఈ రోగాలన్నిటితో ఆమెకు మరింత నిస్సహా ఎక్కువైంది. ఆమె రోజులో చాలాభాగం మంచమ్మీద నిద్రలోనే గడుపుతోంది. తన వివాహ సమయం లోనే తనతల్లి ఆరోగ్యసమస్యలు మొదలైనట్లు కొడుకు చెప్పారు. తల్లి నిస్సహాకు మానసిక చికిత్స, దానికి సంబంధించిన మందులతో చికిత్స చేయబడింది, కుటుంబం కూడా మధ్యవర్తిత్వం, సంగీత చికిత్సను ప్రయత్నించారు. కానీ ఏమీ ఫలితం ఇవ్వలేదు.

కొడుకు ఇ-మెయిల్ అందుకుని, ప్రాక్టీషనర్ తల్లి, కొడుకులతో మార్చి 23, 2014 న టెలిఫోన్ లో మాట్లాడినారు. ఆమె ఈ క్రింది పరిహారం మెయిల్ చేసినారు:

నిస్సహా, మిగిలిన మానసిక ఆందోళనలకు:

#1. CC12.1 Adult tonic + CC15.1 Mental & Emotional tonic + CC15.2 Psychiatric disorders + CC17.3 Brain & Memory tonic + CC18.1 Brain disorders + CC18.2 Alzheimer's disease...TDS ఒక వారానికి తరువాత QDS రోగికి చికిత్సనారంభించిన 12వ రోజుకి కూడా పూలూట్ లేకపవడంతో #1 తో పాటు ద్వంద్వదృష్టి లోపమునకు రెమిడి క్రింది విధంగా కలిపారు.

#2. CC7.1 Eye tonic + CC7.5 Glaucoma + CC7.6 Eye injury + #1...QDS:

అంతేకాక మరొకటి.

నిద్రలేమి కొరకు:

#3. CC15.6 Sleep disorder...నిద్రకు 30 ని.ల. ముందు ఒక మోతాదు. ఇంకా నిద్ర రాకపోతే ప్రతి 30 ని.ల.కి ఒక మోతాదు చొప్పున 4 సార్లు యివ్వవచ్చును. మధ్యరాత్రిలో రోగి లేస్తే మళ్ళీ అదే మోతాదు కొనసాగించాలి.

ప్రాక్టీషనర్ 6 నెలలు వరకు రోగి కుటుంబంనుండి ఏసంగతి వినలేదు. 5 నవంబర్ 2014న కుమారుడు ఇ-మెయిల్లో 'తనతల్లికి అకస్మాత్తుగా, పరిపూర్ణంగా నిస్సహానుండి మెరుగయిందని, అంతకుముందే ద్వంద్వదృష్టి లోపం పూర్తిగా తగ్గిందని' వ్రాసి పంపేడు. ప్రాక్టీషనర్ కుటుంబాన్ని సంప్రదించిరి. రోగి చాలా సంతోషంతో, తన ఆరోగ్యమును యధాస్థితికి తెచ్చినందుకు సాయి పట్ల కృతజ్ఞతతో వున్నది. ఆమె యిప్పుడు సంతోషంగా కుటుంబానికి వండి పెడుతూ, మనవళ్లతో, కొడుకు, కోడలుతో తన జీవితం ఆనందింగా గడుపుతోంది. అక్టోబర్ 2015 నాటికి, ప్రాక్టీషనర్ రోగికి, ఆమెకు గల ఇతర రోగాలకు చికిత్సనందిస్తున్నది.

రోగి యొక్క కొడుకు ఇమెయిల్స్:

23 మార్చి 2014:

మే 2011 లో నా తల్లి తీవ్ర నిరాశకు గురయి, దానినుండి కొద్దిసేపుకూడా బయటకు రాలేదు. సమయం గడిచేకొద్దీ ఇది మరింత లోతైన, గజిబిబి సమస్యగా కనిపించింది. ఇది మే 2011 లో నా వివాహం సమయంలో ప్రారంభమైంది. నిస్సహాకు నిజమైన కారణం తెలియదు. కానీ చాలా కారణాలు వుండొచ్చు. కోడలుగా వచ్చిన మరొక స్త్రీ వల్ల, తన కుమారుడు తనకు దూరమవుతాడేమోననే

భయం, వివాహానికి ఏర్పాట్లు, ఒత్తిడి, ముంబైలో అతి వేడి వేసవి మరియు కాలుష్యం, అత్తమామలతో కొన్ని విభేదాలు వంటి ఎన్నో భయాలు ఆమెకు కలిగి వుంటాయి. అవన్నీటితో ఆమె లోపల కుములుతుంటే, నా మామగారు వివాహానికి కొన్ని రోజులముందు చాలా అవమానకరంగా ఏదో అన్నాడు. అది ఆమె మనసుమీద దెబ్బ తీసింది.

మే 2011 ఆమెలో మార్పు మొదలైంది. ఆమె చాలా ప్రతికూలంగా వుంటూ, కోపంతో ప్రవర్తించేది. ఆమె గతంలో స్థిరపడిపోయిన మనసు తో, ఎల్లప్పుడూ గతం గురించే మాట్లాడుతూ, తనెన్ని పాపాలు చేసిందో చెప్పేది. ఆమె తనలోతాను చెప్పిందే చెప్పుకొంటుండేది. ఆమె రోజంతా ఏడుస్తూ, మరణం గురించి భయపడుతుంది. తాను త్వరలో మరణిస్తే, తన పాపాలవల్ల, ఎట్టిజన్మ వస్తుందోనని ఆమెకు ఒకటే భయం. ఆమె నాకు ఆపీసుకి చాలాసార్లు ఫోన్ చేస్తూ, నా పనిని ఆటంకపరుస్తోంది. మానాన్న ప్రవర్తన కూడా ఆమెను బాధపెడుతోంది. ఆమెకు మానసికవేదనతోపాటు గత 3 సం.లలో అనేక వ్యాధులు కూడా కలిగినవి. ఆమె చాలా బరువు కోల్పోయింది. ఆమెకు గర్భాశయ శస్త్రచికిత్స, మధుమేహం, అధిక కొలెస్ట్రాల్, పితృశయంలో రాళ్ళు, నోటిపూతలు, గుండెల్లో మంట, నిద్రలేమి రాత్రులు, తీవ్రపార్శ్వనోస్టి, ముక్కుకు సంబంధించిన సమస్యలు, మలద్వారంచుట్టూ కురుపులు, ప్రస్తుతం ద్వంద్వదృష్టి వంటి ఎన్నోరోగాలు ఉన్నాయి. వీనివల్ల ఆమెకు ఎక్కువ నిస్సహా కలుగుతోంది. ఆమె తనమంచంమీద ముడుచుకొని, రోజంతా నిద్రపోవటం ఇష్టపడుతుంది.

మేము మానసిక చికిత్సకు మందులు, వివిధ ప్రత్యామ్నాయాలను (మానసిక చికిత్స, ధ్యానం, మృదుమధుర సంగీతాన్ని వినిపించడం వంటివి) ప్రయత్నించాము కానీ ఏమీ పనిచేయలేదు. తన ప్రస్తుతమానసికస్థితిలో, ధ్యానంచేయడం, సానుకూలదృష్టితో ఆలోచించడం అసాధ్యం. మేము ఆమెను బిజీగా ఉంచి, ఆమెను ఎందులోనైనా నిమగ్నం చేయాలని ప్రయత్నించాము, కానీ మేము అంతమాత్రమే చేయగలం.

ప్రజలు ప్రార్థనలు అద్భుతాలు చేయగలవని, దేవుడు చమత్కారాలు చేస్తాడని ప్రజలు చెప్తారు. దేవుడు మా ప్రార్థనలను వినడంలేదు. మేము ఇంకా అద్భుతంకోసం ఎదురుచూస్తున్నాము. ప్రతివ్యక్తి జీవితంలో వోడుదుడుకులు తప్పవని, మన చెడ్డకర్మలకు మనమే ఫలం అనుభవించాలని నాకు తెలుసు. కానీ నిజానికి, గత 3 సం.లలో మా అమ్మ, మేము అనేక జీవితకాలాల నుండి చేసిన పాపాలను నిర్మూలించడానికి తగినంత బాధపడుచున్నాము. మాలో నెమ్మదిగా ఓర్పు నశిస్తూ, రోజుకు రోజు చికాకు ఎక్కువైపోతున్నది. మాది వుమ్మడి కుటుంబం కావటంవల్ల, మా అందరికీ, ముఖ్యంగా నాభార్యకు చాలా ఇబ్బంది కలుగుతున్నది.

5 నవంబర్ 2014:

నా తల్లికి గత 3½ సం.లై బాధపడుతున్న తన తీవ్ర నిస్సహా పూర్తిగా తగ్గినదని, మీకు ఆనందంతో తెలియజేస్తున్నాను! అకస్మాత్తుగా అద్భుతం జరిగి, ఆమె తిరిగి సాధారణస్థితికి వచ్చిందని గ్రహించడానికి మాకు కొన్నిరోజులు పట్టింది! ఇది ఎలా జరిగిందో నాకు తెలియదు, కాని దీనికంతటికీ స్వామి మహత్యం, మీరిచ్చిన వైబ్రో పరిహారాలు కారణమని చెప్పగలను. ఆమె సరిగ్గా చెప్పిన మోతాదులో వైబ్రో పరిహారాలు వాడినది. అవి అద్భుతంగా పనిచేసినవి. ఏ మనోరోగ వైద్యం 3 సం.లలో చేయలేని అద్భుతాన్ని, వైబ్రో 6 నెలల కన్నా తక్కువలో చేసింది. ఆమె నిస్సహానుండి బయటపడుటకు పూర్వమే ఆమె ద్వంద్వదృష్టి అదృశ్యమయ్యింది. సరిగ్గా యెప్పుడన్నది గుర్తులేదు. నా కుటుంబం మరియు నేను మీకు చాలా కృతజ్ఞులము. గత 3½ సంవత్సరాలు చాలా కష్టకాలం.

+++++
48. చిన్న బిడ్డలో భావాత్మకమైన సమస్యలు ^{02128...అశ్వింటినా}

తన 6 ఏళ్ల కుమార్తె గురించి ఆందోళనతో, ఒకతల్లి ప్రాక్టీషనర్ వద్దకు వచ్చారు. ఆబాలిక దురుసు స్వభావం, మొండితనంవల్ల ఆమెను పాఠశాలకు పంపడం కూడా కష్టం. అమ్మాయికి క్రింది రెమిడి ఇవ్వబడింది:

CC12.2 Child tonic + CC15.1 Mental & Emotional tonic + CC17.2 Cleansing + SR542 Aethusa Cyn...TDS

2వారాల చికిత్స తరువాత, తల్లి తనకుమార్తెకు 90% నయమైందని తెలిపి, కొన్నివారాలు చికిత్సను కొనసాగించాలని ఆమె యోచించారు.

సంపాదకుని యొక్క గమనిక: SR542 Aethusa Cyn అనేది చైల్డ్ టానిక్ CC12.2 లో చేర్చబడి ఉంటుంది.

49. నిద్రలేనితనం, తీవ్రహృదయస్పందన, అతిగా తిండి, ఆందోళన, బహిష్టు నొప్పులు 02658...ఇటలీ

2014 నవంబరులో, 48 ఏళ్ల మహిళ పని వత్తిడికి సంబంధించిన సమస్యలకు చికిత్స కోరి వచ్చారు. ఆమె గత 10 నెలలుగా నిద్ర సరిపోవటం లేదని, అప్పుడప్పుడు వస్తున్న తీవ్రహృదయ స్పందనలను గూర్చి చెప్పారు. ఆమె ఏమందులు తీసుకోవడం లేదు. ఆమెకు క్రింది రెమిడి ఇవ్వబడింది:

నిద్రలేనితనమునకు:

#1. **CC15.6 Sleep disorders...**నిద్రించడానికి ఒక ½ గంటకుముందు ఒక మోతాదు చొప్పున నిద్రించే సమయంలో ఒక మోతాదు, అర్ధరాత్రి మెలుకువ వస్తే ఒక మోతాదు

తీవ్ర హృదయస్పందనకు:

#2. **CC3.1 Heart tonic + CC15.1 Mental & Emotional tonic...TDS**

నెల తరువాత, ఆమె నిద్ర, గుండె సమస్యలు రెండూ పరిష్కరించబడ్డాయి. ఆమెకు #1 ఆపిసి, ఆమెలో ఇంకా పనివత్తిడివల్ల ఆందోళన వున్నందువలన #2 మరొకనెల తీసుకోమని చెప్పారు. రోగి ప్రాక్టీషనర్లో టచ్ లో వున్నారు. డిసెంబరులో, ఆమె ప్లూ కు చికిత్స పొందారు. జూన్, 2015 లో ఆమె రాత్రి కలిగే తీవ్ర భయాందోళనలకు, అతిగా తినడం గురించి సహాయం కోరారు. పని ఒత్తిడికి అదనంగా, రోగి ఆర్థిక ఇబ్బందులు, పిల్లల వివాహ సమస్యలతో బాధపడుతున్నారు. ఆమె తన భర్తతో గొడవపడినప్పుడు, ఆమెకు కోపం వచ్చి, తీవ్ర భయాందోళనలకు గురియై గుండె నొప్పి వస్తున్నది. ఆమె క్రింది రెమిడితో చికిత్స పొందారు:

#3. **CC3.1 Heart tonic + CC15.4 Eating disorders...TDS**

2 వారాల తర్వాత ఆమెకు 80% తగ్గింది, అదే కాంబో మరొక 2 నెలలు తీసుకున్నారు. ఆగస్ట్ 2015 లో యింకా మెరుగుదల కనిపించి ఆమె శరీరమూ నుండి దుప్పుబావాల ప్రక్షాళనకు క్రింది కాంబో చేర్చారు:

#4. **CC17.2 Cleansing + #3...TDS**

సెప్టెంబర్ లో బహిష్టు నొప్పులగురించి తెలపడం వలన #4 ఆపివేసి దీర్ఘకాలం వాడుటకు ఈ క్రింది రెమిడి ఇచ్చారు:

బహిష్టునొప్పులు, ఆందోళన, అతిగా తిండి:

#5. **CC8.1 Female tonic + #3...TDS**

అక్టోబర్ 2015, బహిష్టు బాధలో మార్పు లేకున్నను, అతి తిండి, ఆందోళనలు పూర్తిగా తగ్గినవి. ఆమె #5 కాంబో తీసుకుంటూనే వున్నట్లు అవసరమైనప్పుడు అనగా భర్తతో వాగ్వివాదంవల్ల బాధపడి, గుండెనొప్పి వచ్చిన సందర్భంలో ఒక మోతాదు ఎక్కువ తీసుకుంటున్నట్లు చెప్పారు. వైబ్రో తీసుకున్నాక, బాధ తగ్గి మనసు శాంతపడుతున్నది.

50. చిత్తవైకల్యం, రొమ్ము కాన్సర్ వైద్యం ఫలితంగా ముద్దగా మాట్లాడుట 02864...అమెరికా

47 సం.ల.వయస్సుగల స్త్రీ, తను రొమ్ము క్యాన్సర్ కు తీసుకున్న అల్ట్రాసౌండ్ చికిత్స యొక్క దుప్పుబావాల వల్ల వచ్చిన రోగాలనుండి ఉపశమనం కొరకు వైబ్రో ప్రాక్టీషనర్ని సంప్రదించారు. 2014 ఏప్రిల్ లో 2సార్లు రొమ్ములకు శస్త్రచికిత్స అనంతరం రోగికి నవంబర్ 2014 లో కీమోథెరపీ, జనవరి 2015 లో రేడియోథెరపీ చికిత్స చేశారు. తరువాత ఆమెకు చిత్తవైకల్యం, మాటలలో నత్తిగా, ముద్దగా మాట్లాడుటం ప్రారంభమయ్యింది. ఆమె చిత్తవైకల్యంకోసం నరాలనిపుణుని సంప్రదించగా, ఆమె నాడీ వ్యవస్థ క్యాన్సర్, దాని చికిత్స ద్వారా ప్రభావితం చేయబడిందని ధ్రువీకరించిరి. నరాలనిపుణుడు కూడా, రోగి మొదటిసారి వచ్చినప్పుడు

తీవ్ర ఉద్దేశితమ ప్రదర్శించినట్లు పేర్కొన్నారు. ఆమెకు నిరాశగా వున్నది. చిత్తవైకల్యంవల్ల కలిగిన న్యూనతభావం వలన, ఆమె విశ్వాసాన్ని కోల్పోతున్నారు. తన అనారోగ్యంవల్లనే, తన కుమారుని కుటుంబం విడిపోయిందని భ్రమలో ఉన్నారు. ఆమెకు క్యాన్సర్ కూడా పూర్తిగా తగ్గలేదు. ఆమె హార్మోన్ చికిత్స మరియు రొమ్ము క్యాన్సర్ మందులు తీసుకుంటున్నారు. రోగి వైబ్రియోనిక్స్ చికిత్సను జూన్ 15, 2015 న ప్రారంభించారు.

#1. NM5 Brain TS + NM6 Calming + NM25 Shock + NM67 Calcium + NM91 Paramedic Rescue + NM105 Visc Alb (F) + NM106 Visc Alb (FG) + NM110 Essiac + BR3 Depression + BR4 Fear + BR6 Hysteria + BR7 Stress + SM9 Lack of Confidence + SM13 Cancer + SM41 Uplift + SR253 Cal Fluor + SR256 Ferrum Phos + SR257 Kali Mur + SR265 Aconite + SR271 Arnica + SR281 Carbo Veg + SR345 Calendula...QDS

చికిత్స ప్రారంభించిన మొదటివారం తరువాత, రోగి తనకు తీవ్రమైన మూత్రనాళాల సంక్రమణ (UTI) కలిగినట్లు ఫోన్లో చెప్పారు. UTI కు కారణమయ్యే విషపదార్థాలను, శరీరంనుండి విడుదల చేస్తున్నట్లు రోగికి ప్రాక్టీషనర్ వివరించిరి. అసౌకర్యం ఉన్నప్పటికీ, వైద్యం పనిచేస్తున్నందుకు రోగికి ఊరట కలిగింది. ప్రాక్టీషనర్ వెంటనే చికిత్స #1 ని నిలిపి క్రింది చికిత్సనిచ్చారు:

మూత్రనాళాల సంక్రమణకొరకు(UTI):

#2. CC10.1 Emergencies + CC13.2 Kidney & Bladder Infections...6TD

సంక్రమణ 2రోజుల్లో నయమైంది. రోగిని #1 ... OD ని తిరిగి ప్రారంభించమని, కాని UTI తిరిగివస్తే మాత్రం, వెంటనే #2 కు తిరిగి వెళ్లి, UTI స్పష్టంగా ఉన్నప్పుడు మాత్రమే #1...OD ను పునఃప్రారంభించమనిరి. 3వారాల చికిత్స తరువాత (6 జూలై 2015), రోగి జ్ఞాపకశక్తి 60% మెరుగైందని, ఆమె మాటస్పష్టత తిరిగి దాదాపు సాధారణమైందని, ఆమె భావోద్వేగత స్థిరంగా వున్నదని చెప్పిరి. కుటుంబంతో ఆమె సంబంధం కూడా క్రమంగా అభివృద్ధి చెందుతోంది. ఆమె #1 ... OD ను కొనసాగించారు.

సెప్టెంబరు 3, 2015 న, ఆమె వైద్య నివేదిక ఆమెలో క్యాన్సర్ పూర్తిగా నిర్మూలమైందని స్పష్టంగా తెలుపుతున్నట్లు చెప్పారు. ఆమె జ్ఞాపకశక్తి పూర్తిగా తిరిగి వచ్చింది, ఆమె మాట స్పష్టత తిరిగి సాధారణమైంది. ఆమెలో తిరిగి తన వ్యాపారాన్ని నిపుణతతో నిర్వహించ గలనన్న ఆత్మవిశ్వాసం ఏర్పడింది. అక్టోబర్ 2014 నాటికి, ఆమె వైబ్రినిక్స్ చికిత్స #1...2TW తో కొనసాగుతోంది.



51. తీవ్రమైన నిస్సహా, నిరాశ 03503...యునైటెడ్ ఆరట్ ఎమిరేట్స్

ముంబైకి చెందిన 60 ఏళ్ల స్త్రీ దుబాయ్ లోనున్న కుమార్తెని చూచుటకు వచ్చినప్పుడు, జనవరి 21, 2015 న ప్రాక్టీషనర్ వద్దకు ఆపుకోలేనివిధంగా ఏడుస్తూ వచ్చారు. గత 21 సం.లు.గా, ఆమె తీవ్రమైన నిరాశ, నిస్సహాలతో బాధపడుతున్నట్లు, ఆమె కుటుంబం వివరించింది. ఆమె మనసును శాంతపరచే (anti-depressants) మందులు తీసుకోగా, కొంత నయమైంది కానీ ఆమెసోదరుడు క్యాన్సర్ తో అకస్మాత్తుగా మరణించినందువల్ల, గత 9 సం.లు.గా ఆమె మానసికరోగం అధ్యాన్నంగా మారింది. ముఖ్యంగా ఉదయం 9గం.ల.నుండి మధ్యాహ్నం 2 గంటలవరకు ఆమె విపరీతంగా ఏడుస్తుంది. 2గం.ల. తర్వాత ఆమె కొద్దిగా మెరుగవుతుంది. ఆమె ఊహించని విధంగా కాన్సర్ తో సోదరుని మరణంవల్ల, అదేసమయంలో వివాహంవల్ల దూరమైన తనకుమార్తె ఎడబాటువల్ల ఆమెకు చావు అంటే భయం ఏర్పడి ఆమె అంతులేని నిరాశకు గురయింది. ఆమె 20మిల్లిగ్రామ్ ఫ్లోక్షెట్ (fluoxetine, an SSRI inhibitor) ప్రతి రోజు కాస్త వూరటకొరకు తీసుకొంటున్నారు. ఆమెకు మధుమేహం, అధిక రక్తపోటు, మరియు ఆమె కాళ్ళలో నరాలపోటు వంటి ఇతర ఆరోగ్య సమస్యలు కూడా వున్నవి. ఇవి అల్లోపతి మందులవల్ల (Diamicron MEX 500 OD, Amlodipine, and Combiflam 400mg) నియంత్రించబడ్డాయి. 21 సం.ల ముందు, ఆమెకు క్షయవ్యాధి వచ్చింది. గర్భాశయాన్నికూడా తొలగించిరి. రోగి నిరాశకు ఈ క్రింది రెమిడి ఇవ్వబడింది:

CC8.1 Female tonic + CC8.6 Menopause + CC10.1 Emergencies + CC15.1 Mental and Emotional tonic + CC15.2 Psychiatric disorders...6TD చొప్పున 7 రోజులవరకు, తర్వాత QDS

రెమిడి ప్రారంభించిన 3రోజుల్లో, రోగికి 50% మెరుగుదల కలిగి, ఏడవటం మానివేసారు. 5రోజుల తర్వాత, ఆమెకు 80% నయమైనందున anti-depressants తీసుకోవడం నిలిపివేసారు. 19వరోజున, నిరాశగా వుండే సమయం గంటల నుండి నిమిషాలకు తగ్గి, పూర్వం ఏడుపు సమయం గతంలో 3-4 గంటలబదులు, యిప్పుడు 5నిమిషాలకంటే తక్కువలో వుంటున్నవి. చాలా త్వరగా మామూలు స్థితికి రోగి వస్తున్నారు. 4 వారాలలో, రోగికి 100% మెరుగయినది. 9నెలల తర్వాత, ఆమె ఆరోగ్యం నిలకడగా వుంటున్నది. వ్యాధి లక్షణాలు తిరిగి రావచ్చుననే భయంతో, ఆమె ఆపకుండా QDS గానే రెమిడి కొనసాగిస్తోంది. ప్రాక్టీషనర్ రోగిలో మరింత విశ్వాసం కలిగేవరకు, తరచుగా పరిశీలిస్తూ, రోగిని గమనిస్తూ, క్రమంగా OW కు మోతాదుని తగ్గించడానికి నిర్ణయించుకు కున్నారు.

రోగి కుమార్తె వ్యాఖ్యలు:

వైబ్రియోనిక్స్ మా అద్భుతమైన మిత్రుడు. ప్రతిరోజు వుదయం 9గం. నుండి మధ్యాహ్నం 2గం. వరకు మాఅమ్మ పెద్దగా ఏడుస్తుంటే చూడలేక బాధగావుండేది. ఆమె చంటిపాపలా, దగ్గరలో వున్నవారిని పట్టుకొని ఏడుస్తుండేది. వైబ్రియోనిక్స్ చికిత్స తీసుకున్న 2వ రోజు నుండి ఆమె మెరుగైంది. 4వ రోజునుండి నేనెరిగిన, ఆనందంగావుండే అమ్మ నాకు తిరిగి దక్కింది. ఆమె మాతో సంతోషంగా నవ్వుతూ, హాస్యంగా మాట్లాడుతూ మా ఇంట్లో సుఖంగా వుంటోంది. సాయిమాత మాఅమ్మను, మా కుటుంబాన్ని ఆశీర్వదించారు. మేము వైబ్రిో చికిత్సకు చాలా కృతజ్ఞులం. మేము మా వైబ్రియోనిక్స్ ప్రాక్టీషనర్ ఈ సేవను ఇలాగే కొనసాగించాలని ప్రార్థిస్తున్నాము.

52. దీర్ఘకాలిక నిస్స్పృహ 03505...యునైటెడ్ కింగ్ డమ్

దీర్ఘకాలిక నిస్స్పృహతో బాధపడుతున్న 50 సం.ల. గణిత శాస్త్ర ఉపాధ్యాయుడు, 20 డిసెంబరు 2014 న చికిత్స కోసం వచ్చారు. అతను చాలాత్వరగా మానసిక ఒత్తిడికి, ఆగ్రహానికి గురవుతూ, ప్రతి చిన్న విషయానికి విసుగ్గా, కోపంగా అరవసాగారు. 3సం.ల. క్రితం అతనికి ఆత్మహత్యగూర్చిన ఆలోచనలు వచ్చేవి. 14 ఏళ్ల వయసునుండే మొదలైన దీర్ఘకాలపోరాటంవల్ల అతనిలో ఆత్మవిశ్వాసం పోయింది. అతను మందులేమీ తీసుకోవడం లేదు. అతనికి కొన్ని సలహాలతో పాటుగా ఈ క్రింది రెమిడి ఇవ్వ బడింది:

CC12.1 Adult tonic + CC15.1 Mental and Emotional tonic + CC15.2 Psychiatric disorders + CC17.3 Brain and Mental tonic...TDS in water

10 రోజుల చికిత్స పిమ్మట రోగి మాట్లాడుతూ, వైబ్రియోనిక్స్ ప్రారంభించిననాటి నుండి, తనకి నిస్స్పృహ లేదని, నిద్ర మెరుగయిందని, తను ఒత్తిడిని అధిగమిస్తున్నట్లు తెలియజేసారు. అతను ప్రాక్టీషనర్కి ఎప్పటికప్పుడు తన పరిస్థితిని తెలియజేస్తున్నారు. 3వ నెల చివరిలో, తనకి 90% మెరుగైందని చెప్పారు.

అతను క్రమంగా తన ఆత్మహత్య ఆలోచనలు కోల్పోయి 6నెలల చికిత్స తర్వాత, ప్రాక్టీషనర్కి ఇలా వ్రాశారు: "నేను ఒక మార్పును గమనించాను. (ఈ మార్పు నా గత జీవితం ఎంత విచారకరమైనదో అర్థం చేసుకొనేలా చేసింది). అనేక ఉదయ సంద్యలలో నడవడానికి వెళుతూ నాతప్పు తెలుసుకుంటున్నాను. ఇప్పుడు నాకు చిన్న వయస్సులో నాకు వచ్చిన ఆత్మహత్య గురించిన ఆలోచనలు, సారంపోయిన పిప్పిలా కనిపిస్తున్నాయి. అయితే, ఈ విధమైన ఆలోచనలు ఇప్పుడు చాలా అరుదుగా ఉన్నాయి."

8నెలల తరువాత (ఆగస్టు 2015), రోగి 95% మానసిక స్థితిలో మెరుగు వచ్చింది. నవంబర్ 1, 2015 నాటికి, రోగి ఈ మెరుగుదలను అలాగే కొనసాగిస్తూ, వైబ్రియోనిక్స్ రెమిడి కూడా కొనసాగిస్తున్నారు.

53. పొగాకు వ్యసనం 10400...భారతదేశం

గత 15 సం.లు.గా పొగాకు నమలటం అలవాటైన 30 ఏళ్ల వ్యక్తి ఆ అలవాటును మానుకోవాలని చూస్తున్నారు. ఏప్రిల్ 2, 2015 లో వైట్ ప్రాక్టీషనర్ వద్దకు వచ్చుటకు ముందు అతను యితర మందులేమీ వాడలేదు. అతనికి క్రింది చికిత్స సూచించ బడింది:

#1. CC15.1 Mental & Emotional tonic + CC15.3 Addictions...TDS

ఒక వారం చికిత్స తర్వాత తను 85% పొగాకు వాడుక తగ్గించగలిగినట్లు, పొగాకు మిద ఆసక్తి కూడా బాగా తగ్గినట్లు ఆ వ్యక్తి చెప్పారు కానీ అతనికి హఠాత్తుగా అజీర్ణం మొదలైంది. దానికోసం అతనికి ఇచ్చిన రెమిడి:

#2. CC4.10 Indigestion + CC17.2 Cleansing + #1...TDS

3 వారాల తర్వాత, రోగి తన పొగాకు వాడుక 95% తగ్గించి, అజీర్ణం కూడా 80% నయమైందని తెలిపారు. 5వారాల తర్వాత ఫోన్ చేసి తాను పూర్తిగా పొగాకు మానేసినట్లు ప్రాక్టీషనర్కి తెలియజేశారు. అతని అజీర్ణం కూడా పోయింది. నవంబర్ 2015 నాటికి కూడా అతను పాత అలవాటుగా పొగాకును ముట్టలేదు. ఐతే గత 15సం.లు గా వున్న అలవాటు కనుక, డిసెంబరు 2015 నుండి మోతాదు తగ్గింపు ప్రారంభమయ్యే వరకూ రోగి TDS మోతాదును కొనసాగిస్తారు.



54. నిద్రలేమి 11176...భారతదేశం

2015 సెప్టెంబరు 1 న 75 ఏళ్ల మహిళ నిద్రలేమికి చికిత్స కోరి వచ్చారు. ఈ సమస్య గత 8నెలలుగా కొనసాగుతోంది. ఆమె ఏ మందులు తీసుకోలేదు. ఆమెకు క్రింది రెమిడి ఇవ్వబడింది:

CC15.6 Sleep disorders...OD నిద్రపోవుటకు గంట ముందు

తరువాతి కొద్ది వారాలలో, ఆమెకు స్థిరమైన మెరుగుదల కలిగింది. ఒక వారం తరువాత, ఆమె రాత్రికి 2 గంటలు నిద్ర పోయింది. తరువాతి 2 వారాలు రాత్రికి 4 గంటలు, మరొక 4వారాల చివరలో ఆమె నిద్రలేమి పూర్తిగా పోయింది. అక్టోబర్ 2015 చివరలో, ఆమె రాత్రి 9 నుండి ఉదయం 9 గంటలవరకు, 12 గంటలసేపు నిశ్చింతగా నిద్రిస్తున్నది. రోగికి మోతాదును క్రమంగా తగ్గించవలసిందిగా సలహా ఇచ్చారు.



55. మద్యపాన వ్యసనం 11210...భారతదేశం

26 ఏళ్ల వ్యక్తి గత 4 సం.లు. గా రోజూ మద్యం త్రాగేవారు. కుటుంబంలో ఆస్తి గొడవల వల్ల కలిగిన మానసిక వత్తిడివల్ల మద్యపానం చేస్తున్నట్లు చెప్పారు. 2011 లో అత్యధిక రక్తపోటువల్ల హాస్పిటల్ లో చేర్చబడ్డారు. అక్కడ చికిత్స తర్వాత రక్తపోటు సాధారణంగా అయింది. మే 2013లో అతను తల్లిని తన మద్యపానం అలవాటు మానుకునేందుకు చికిత్సకోసం సహాయం అడిగారు. ఆమె ప్రాక్టీషనర్ వద్దకు వెళ్ళి సంప్రదించగా ఈ క్రింది రెమిడి ఇచ్చారు:

CC15.1 Mental & Emotional tonic + CC15.3 Additions...TDS

ఆగస్ట్ 2013లో అతను పూర్తిగా మద్యపానం మానివేసినట్లు, అతని కుటుంబ సభ్యులు తెలియజేశారు. అతను వాంతులవుతాయేమోననే భయంతో కనీసం బీర్ వంటి తేలికపాటివి కూడా తీసుకోవటం మానివేసారు.



56. దీర్ఘకాల పార్శ్వనొప్పి, అజీర్ణం, భయాందోళనలు, అవయవాల్లో నొప్పి 03507...యునైటెడ్ కింగ్ డం

30 ఏళ్ల మహిళ తన వివిధ ఆరోగ్య సమస్యలకు చికిత్స కోరి వచ్చారు. ఆమె చాలా సం.ల.నుండి పార్శ్వపు నొప్పితో, ఆమ్లప్రభావం వల్ల అజీర్ణవ్యాధి, తేలికపాటి తీవ్ర భయాందోళనలతో 5సం.లకు పైగా బాధపడుతున్నారు. గత 2 సం.లుగా, ఆమె కుడిపాదంలో పూర్వం జరిగిన శస్త్రచికిత్స మూలంగా నొప్పి మరియు రెండు మోచేతులలో నొప్పి వస్తోంది. ఆమె తాత్కాలిక ఉపశమనం కోసం

గతంలో నొప్పిని తగ్గించే మాత్రలు వాడినది కానీ ప్రస్తుతం ఏ మందులు తీసుకోవటంలేదు. 25 నవంబర్ 2014 న ఆమె వైట్ చికిత్స ప్రారంభించారు:

అజీర్ణమునకు, తీవ్ర భయాందోళనలకు:

#1. CC3.7 Circulation + CC4.1 Digestion tonic + CC4.10 Indigestion + CC10.1 Emergencies + CC12.1 Adult tonic + **CC15.1 Mental & Emotional tonic...6TD**

పార్శ్వనొప్పికి, కండరాల నొప్పి, నరాలనొప్పికి:

#2. CC11.4 Migraines + CC18.5 Neuralgia + CC20.3 Arthritis + CC20.4 Muscles & Supportive Tissue + CC20.7 Fractures ...6TD

ఒకవారంలో, ఆమె పరిస్థితి గణనీయంగా మెరుగుపడింది. ఆమె పాదనొప్పి పూర్తిగా పోయి, ఆమె జీర్ణశక్తి (90%) బాగా మెరుగయింది, యాసిడ్ రిఫ్లక్స్ ఆగిపోయింది. గతంలో ఆమెకు అజీర్ణం కలిగించిన పప్పులు, తృణధాన్యాలు వంటి ఆహారాన్ని ఆమె తినగల్గుతోంది. ఆమె తీవ్ర భయాందోళనలు మాయమైనవి. మొత్తంమీద, ఆమె మానసికస్థితి (90%) బాగయింది; ఆమె ప్రశాంతతతో, సంతోషముగా వున్నది. ఆమె పార్శ్వతలనొప్పి (75%) బాగా తగ్గింది. ఆమె సమస్యలో వున్నా, తలనొప్పి అంత తీవ్రంగా లేకపోవుటయేకాక త్వరగా తగ్గుతున్నది. ఆమె చికిత్స కొనసాగించారు.

జనవరి 12, 2015న, గంటక్రితం, తన కుక్కను నడకకోసం తీసుకెళ్ళినప్పుడు, ఆ ఉదయం సంభవించిన ప్రమాదంవల్ల వచ్చిన తీవ్రలక్షణాల చికిత్సకోసం ఆమె వచ్చింది. ఆమె కుక్క హఠాత్తుగా ప్రక్కకు తిరగగానే, ఆమె వెనక్కి లాగబోయి పడిపోయింది. ఆమెకు వీపునొప్పి తీవ్రంగా ఉండి, ఆకారణంగా నడుము వందలేకపోతున్నది. ఆమెకు శ్వాస తీస్తున్నప్పుడు ఛాతీలో నొప్పి కూడా వస్తోంది. ఆమె ఏమందులను తీసుకోలేదు. ప్రాక్టీషనర్ ఆమెను #1, #2 ని ఆపివేసి, వానికి బదులుగా క్రింది చికిత్స సూచించారు:

వీపు, నడుము నొప్పికి, శ్వాస తీస్తున్నప్పుడు వచ్చే ఛాతీ నొప్పి:

#3. CC10.1 Emergencies + CC15.1 Mental & Emotional tonic + CC20.2 SMJ Pain + CC20.4 Muscles & Supportive tissue + CC20.5 Spine + CC20.7 Fractures...ప్రతి 10నిముషాలకి ఒక మోతాదు చొప్పున 2గంటలవరకు

ఒక గంటలో, ఆమెకు కండరాలముడి విప్పినట్లుగా, హాయిగా అనిపించినది. ఆమె ఛాతీలో నొప్పి సోలార్ ఫ్లెక్సన్ ప్రాంతానికి మారిపోయి, ఆమె నొప్పి లేకుండా ఊపిరి పీల్చుకున్నారు. 2 గంటల్లో, నొప్పి తీవ్రత తగ్గుస్తాయికి వచ్చింది. ఆమె తిరిగి వంగగలిగింది.

రోగి ప్రతి అర్థగంటకు రెమిడి కొనసాగించారు. మరునాటికి ఆమె వీపు ఎడమ భాగంలో కొద్దిపాటి అవశేష నొప్పితప్ప, మొత్తం నొప్పులన్నీ తగ్గినవి. 15 జనవరిన, 4 రోజుల చికిత్స తర్వాత, పూర్తిగా నొప్పి పోయి, మరి తిరిగిరాలేదు. #3 ఆపివేసి, #1 మరియు #2 తిరిగి ప్రారంభించ బడ్డాయి.

అక్టోబర్ 2015 నాటికి, ఆమెకు 90% మెరుగైన పార్శ్వనొప్పి మినహా, మిగతా దీర్ఘకాలిక రోగలక్షణాలన్నీ తగ్గిపోయినవి. ఆమె #1 మరియు #2 TDS గా కొనసాగిస్తున్నారు.

57. తలపై గాయం, అజీర్ణం, వాంతులు, మలబద్ధం, నిద్రలేమి, చర్మంపై వాపు, మంట, వార్షికవల్లబలహీనత ^{11573...భాంతడేశం}

జూన్ 2015 లో ప్రాక్టీషనర్ యొక్క 88 ఏళ్ల ముత్తవ్వ (గ్రేట్ గ్రాండ్ మదర్) చాలావ్యాధులతో బాధపడుతూ ఉండేవారు. డిసెంబర్ 2012 లో పడిపోయి, కుడి భుజం విరిగిన నాటి నుండి ఆమె ఆరోగ్యం క్షీణించసాగినది. పడినప్పుడు ఆమె తలకొట్టుకుని, గాయమైంది. దానివల్ల పిట్యవరి 2013 లో మెదడులో రక్తస్రావం కలుగుటకు దారితీసింది. రక్తస్రావం జరిగిన 4 నెలల తర్వాత ఆమెకు వాంతులు ప్రారంభమైనవి. ఆమె ఆహారం చాలా తక్కువగా తింటున్నారు. నీళ్లు, బీ సైతం రుచించటంలేదు. ఆమె

క్రమక్రమంగా బలహీనపడిపోతోంది. అలోపతి, ఆయుర్వేద చికిత్సలు ప్రయత్నించినా, ఆమె పరిస్థితి మెరుగుపడలేదు.

హోమియోపతి చికిత్స ఆమెకు కొంత తాత్కాలిక ఉపశమనం కలిగించింది.

ప్రమాదవశాత్తు పడిపోయిననాటినుండి ఆమెకు మెడనొప్పి, నడుమునొప్పి, నిద్రలేమి, మలబద్ధకం, యిటీవల చర్మవ్యాధివల్ల న్యూరోడెర్మటైటిస్ (Neurodermatitis) శరీరమంతా దురదలతో బాధపడుతోంది. చర్మం గోకుతున్నప్పుడు రక్తం కూడా వచ్చి దురద సమస్య ఇంకా అర్ధాన్నమవుతోంది. ఆమెకు ఈ క్రింది కాంటో పరిహారములని నీటితో కలిపి యిచ్చిరి:

సాధారణ ఆరోగ్యమునకు:

#1. CC3.1 Heart tonic + CC4.1 Digestion tonic + CC4.2 Liver & Gallbladder tonic + CC8.1 Female tonic + CC9.1 Recuperation + CC10.1 Emergencies + CC12.1 Adult tonic + CC13.1 Kidney & Bladder tonic + CC15.1 Mental & Emotional tonic + CC17.3 Brain & Memory tonic + CC18.1 Brain disabilities + CC19.1 Chest tonic + CC20.1 SMJ tonic + CC21.1 Skin tonic...TDS

అజీర్ణం, వాంతులు, మలబద్ధమునకు:

#2. CC4.4 Constipation + CC4.6 Diarrhoea + CC4.8 Gastroenteritis + CC4.10 Indigestion + CC4.11 Liver & Spleen...TDS

చర్మవ్యాధికి:

#3. CC3.7 Circulation + CC12.4 Autoimmune diseases + CC21.2 Skin infections + CC21.3 Skin allergies + CC21.6 Eczema + CC21.7 Fungus + CC21.10 Psoriasis + CC21.11 Wounds & Abrasions...TDS

కుడిభుజం విరిగినందుకు, నొప్పికి:

#4. CC20.2 SMJ pain + CC20.3 Arthritis + CC20.4 Muscles & Supportive tissue + CC20.5 Spine + CC20.6 Osteoporosis + CC20.7 Fractures...TDS

నిద్రలేమికి:

#5. CC15.2 Psychiatric disorders + CC15.6 Sleep disorders + CC18.2 Alzheimer's disease + CC18.5 Neuralgia...ODనిద్రించే సమయంలో

శీఘ్రమైన మెరుగుదల గమనించబడింది. వారం లోపల, రోగి నీరు, పప్పుల జావ తీసుకొనసాగింది, ఆమె మలబద్ధకం పోయింది, దురద, దానికి సంబంధించిన సమస్యలు పోయినవి. ఆమె నొప్పి 30% తగ్గింది. ఆమె ఇప్పుడు శాంతిగా నిద్రపోతున్నది.

ఒక నెల తరువాత, జరిగిన వైద్య పరీక్ష ఆమె ప్రాణాధార అవయవాలు మామూలుగా పని చేస్తున్నట్లు, తలపై గాయం 70% నయమైనట్లు చూపించింది. ఈ సమయానికి, తుంటి నొప్పి, శరీరంలో ఇతర నొప్పులు పోయినవి, ఆమె మానసికంగా ఉత్సాహంగా, సంతోషంగా ఉంది. ఆమె ద్రవాహారం నుండి మెల్లగా మెత్తని ముద్దవంటి ఆహారం తీసుకోవడం మొదలుపెట్టారు. ఆమెకు అదే చికిత్స కొనసాగింది.

ఆమె జీవితంలో, గత 3నెలలలో స్వామి గురించి సంతోషంగా మాట్లాడుతూ, ధ్యానస్థితిలో ఆమె తరచుగా కనిపించింది. ఆమె బాబాను 30 ఏళ్లగా ఎరుగున్నను, వైబ్రియోనిక్స్ చికిత్స ప్రారంభించటానికి ముందు ఆమె అతని గురించి మాట్లాడలేదు. అక్టోబర్ 12, 2015 న ఆమె ప్రశాంతంగా స్వర్గస్థురాలయినది.

58. దీర్ఘకాలిక మానసికవ్యాధి 10831...భారతదేశం

ఒక 96 ఏళ్ల మహిళ వైబ్రియోనిక్స్ ప్రారంభించుటకు, ఏడాది ముందునుంచీ, వృద్ధాప్య కారణంగా వచ్చిన మానసిక చాంచల్యంతో వున్నట్లు రోగ నిర్ధారణ జరిగింది. ఆమె వయస్సు కారణంగా వైద్యులు చికిత్సకు మొగ్గు చూపలేదు. ఆమె బాత్ రూమ్ కు

వెళ్లటంవంటి, తనపనులను కూడా చేసుకోలేకపోతున్నారు. ఆమె రోజులో 24గం.లు. తనకొడుకుపై అన్నిపనులకు పూర్తిగా ఆధారపడ్డారు. అతను వైబ్రియోనిక్స్ గురించి విని, ప్రాక్టీషనర్ని సంప్రదించగా అతడు వచ్చి, బాహ్యప్రపంచంతో సంబంధంలేక, పడకపై పడున్న వృద్ధురాలిని చూచి, క్రింది వైబ్రో రెమిడి ఇచ్చారు:

CC12.1 Adult tonic + CC18.2 Alzheimer's disease...TDS

పై కాంబో తీసుకున్న వారంలో, రోగిలో మెరుగుదల ప్రారంభించింది. ఆమె ఆత్మవిశ్వాసంతో, మొండి పట్టుదలతో, బెడ్ పేన్ వుపయోగించక, బాత్ రూమ్ కు తీసుకెళ్ళమని అడుగుతున్నారు. మరొక వారం చికిత్స తరువాత, ఆమె తనంతట తానుగా వాకర్ సహాయంతో, బాత్ రూమ్ కి వెళ్లటంవంటి, తన సొంత అవసరాలకు తనే వెళ్లనారంభించారు. ఆమె నిత్యం వైబ్రో మందులు కొనసాగించారు. దీనితో, ఆమె పరిస్థితి మరో రెండేళ్ళు నిలకడగా ఉంది. అప్పుడు 98వేళ్ల పండు వయసులో ఆమె తన పరలోకయాత్రకు శరీరము విడిచినది.



59. పక్షవాతం 11176...భారతదేశం

16 జూలై 2014 న, ఒక 82 ఏళ్ల వ్యక్తి మైకముగా వున్నదని ఫిర్యాదు చేస్తూ కూలిపోయారు. అతను పక్షవాతంతో బాధపడుతూ అపస్మారక స్థితిలో ఆసుపత్రిలో చేరారు. అతనిని పరీక్షించిన వైద్యులు అతను బ్రతుకుతాడని పెద్ద ఆశతో లేరు. వారం తరువాత, అతను పూర్తి స్పృహలో లేకుండానే ఇంటికి పంపబడ్డారు. అతను ఏ మందులు తీసుకోలేదు. అదే రోజు అతని కొడుకు వైబ్రో ప్రాక్టీషనర్ని సంప్రదించగా కింది రెమిడి ఇవ్వబడింది:

CC18.4 Paralysis...TDS

మొదటి వారంలో కొంచెం అభివృద్ధి కనిపించింది. ఒక నెల చికిత్స తర్వాత, రోగి పూర్తిగా స్పృహలోకి వచ్చారు, అతని పక్షవాత లక్షణాలు 20% తగ్గాయి, అతను మళ్ళీ మాట్లాడటం మొదలుపెట్టారు. అతను మెరుగువుతూ, క్రమంగా తన కదలిక సామర్థ్యాలను తిరిగి తెచ్చుకున్నారు. 6నెలల వైబ్రో చికిత్స తరువాత, అతను 100% సాధారణస్థితికి తిరిగి వచ్చారు. మోతాదు నెమ్మదిగా నిర్వహణ కోసం OD కు తగ్గించబడింది.



60. మూర్ఛలు, క్రమ రహితమైన బహిష్టులు, మలబద్ధకం 11310...భారతదేశం

16 సెప్టెంబరు 2013 న మూర్ఛచికిత్స కోసం 13 ఏళ్ల అమ్మాయి వైబ్రో ప్రాక్టీషనర్ వద్దకు తీసుకొనిరాబడినది. ఆమె 8 సం.ల. వయస్సులో వుండగా, 10' అడుగుల ఎత్తైన పైకప్పునుండి పడిపోయిన 6నెలల తర్వాత మూర్ఛలు ప్రారంభమైనవి. ఆమెకు నెలకోసారి మూర్ఛరావడం మామూలైపోయింది. ఆమె చికిత్స కోసం వచ్చిన సమయానికి, ప్రతి 15 - 20 రోజులకు ఆమెకు మూర్ఛ వస్తున్నది, ఆమె తలనొప్పి, వాంతి వస్తున్నట్లు కడుపులో వికారంతో బాధపడుతున్నది. ఆమె చాలా బలహీనంగా వుండడంతో పాటు మలబద్ధకం కూడా వున్నది. ప్రాక్టీషనర్ ఇచ్చినది:

మూర్ఛకు:

#1. NM50 Epilepsy + NM63 Back-up + NM86 Immunity...6TD

బలం, శక్తి కొరకు:

#2. CC3.2 Bleeding disorders + CC3.7 Circulation...TDS

మలబద్ధము కొరకు:

#3. CC4.4 Constipation + CC4.10 Indigestion...BD

నవంబర్ 10 ని ఆమె తిరిగి వైద్యుని వద్దకు 8 వారాల తర్వాత వెళ్ళినప్పుడు, రోగి తనకు ఒక్కసారే, ఆ ముందురోజు, మూర్ఛవచ్చినట్లు చెప్పింది. తనకు తలనొప్పి, కడుపులో వికారం కూడా 50% - 60% తగ్గినట్లు చెప్పింది. చికిత్స మరో 3 నెలలు కొనసాగింది. అప్పటికి మొదటి రోగలక్షణాలు 90% మెరుగయ్యాయి. కాని ఆమెకు అపసవ్యమైన బహిష్టులు

వస్తున్నవి. ఆమె బహిష్టులు తరచుగా 2-3 రోజుల ఆలస్యంతో వస్తున్నవి. ఆమెకు చాలా ఎక్కువగా తెలుపు యోని ఉత్సర్గ (white discharge), దానితోపాటు పొత్తికడుపులో నొప్పి వస్తున్నవి. ఈ సమయంలో (4 ఫిబ్రవరి 2014), #1 యొక్క మోతాదు OD కు తగ్గించి, #2 మరియు #3 నిలిపి, ఒక నూతన పరిహారం తయారు చేయబడింది:

అపసవ్యమైన బహిష్టు, యోని ఉత్సర్గ కొరకు:

#4. CC8.5 Vagina & Cervix + CC8.8 Menses Irregular...6TD

ప్రాక్టీషనర్ రోగికి ప్రోటీన్ పాడర్ ని తీసుకోమని, ఎక్కువగా నీరు త్రాగమని సలహానిచ్చిరి.

2

నెలలతర్వాత (7 ఏప్రిల్ 2014) రోగి తనకు మూర్చలు, తలనొప్పులు, కడుపులో వికారం, బహిష్టు సమస్యలు అన్నీ పూర్తిగా నయమైనట్లు చెప్పినది. ఆమె చికిత్స మరి కొన్నాళ్లు కోరింది. అందువలన #1 ని OD కొనసాగించి, #4 ని BD కి తగ్గించిరి.

మరో 2 నెలలతర్వాత (3 జూన్ 2014) మరో కాంట్ చేర్చబడినది:

శరీర వ్యవస్థ ప్రక్షాళనకు:

#5. CC17.2 Cleansing...TDS ఒక నెలకు మాత్రమే, నీరు అధికంగా తీసుకొనవలెను.

రోగి ప్రక్షాళణ చికిత్సను విజయవంతంగా పూర్తి చేసినది. అక్టోబర్ 2015 నాటికి, ఆమెకు మూర్చలు తిరిగి రాకుండా నివారించడానికి #1 ... OW నిర్వహణ మోతాదుని కొనసాగించినది.

సంపాదకునివ్యాఖ్య: 108CC బాక్స్ వున్న ప్రాక్టీషనర్లు #1 కు బదులు CC12.2 పిల్లల టానిక్+ CC18.3 మూర్చతో భర్తీ చేయవచ్చు.

+++++

61. దీర్ఘకాలిక తుమ్ములు, కారుతున్న ముక్కు ^{02799...ఉనిక్టీకింగ్ డం}

జూన్ 27, 2015 న దీర్ఘకాలిక తుమ్ములు, ముక్కులోనుండి ఎడతెరపి లేకుండా కారుతున్న నీళ్ళ సమస్యతో బాధపడుతున్న ఒక 9 ఏళ్ల బాలుడు వైబ్రో చికిత్సకై సంప్రదించాడు. గత 8 ఏళ్లుగా అనగా సంవత్సరం వయసు పసివానిగా వున్ననాటినుంచి, ఈ రోగి లక్షణాలు తన కొడుకుకి వున్నట్లు, అతని తల్లి చెప్పింది. తరచుగా ప్రతి ఉదయం, లేవగానే అతనికి పలు నిమిషాలు ఆగకుండా తుమ్ములు వస్తుంటాయి. అతనికి స్కూలులో కూడా 3-4 నిమిషాల పాటు తుమ్ములు వస్తూనే వుంటాయి. బాలుడు దీనివల్ల ఎంతో బాధ ననుభవించడం చూసి అతని తల్లిదండ్రులు కూడా చింతిస్తున్నారు. అతను నాసికా పిచికారి (నసల్ స్ప్రే) వాడినా, మార్పులేదు. అతను ఏ ఇతర మందులు వాడలేదు. అతనికి క్రింది మిశ్రమాలతో చికిత్స జరిగింది:

తుమ్ములకొరకు:

#1. SR520 Phrenic Nerve (CM)... ప్రాక్టీషనర్ స్వయంగా నీటిలో ఒక డోస్ తయారు చేసి ఇచ్చారు

తుమ్ములు, ముక్కు నీళ్ళు కారుటకు:

#2. CC12.1 Adult tonic + CC12.2 Child tonic + CC17.3 Brain & Memory tonic + CC19.1 Chest tonic + CC19.2

Respiratory allergies + CC19.6 Cough chronic + CC19.7 Throat chronic...QDS for a month, then TDS

2 రోజుల చికిత్స తరువాత, బాలుని తల్లి తన కొడుకు తుమ్ములు 70% తగ్గినట్లు ఫోన్ లో నివేదించింది. 3 నెలల చికిత్స తరువాత, (26 సెప్టెంబరు) బాలుడి తల్లి అతడు చాలా అరుదుగా తుమ్ముతున్నట్లు తెలిపింది. ఆమె పరిస్థితి 95% మెరుగైనట్లు భావించారు. ఆమె ముక్కు నీళ్ళు కారుట కూడా 75% నయమైందని చెప్పిరి. ఆ బాలుడికి నెలరోజులపాటు #2 TDS ను కొనసాగించమని, తరువాత BD కు తగ్గించమని వైబ్రో ప్రాక్టీషనర్ సూచించారు.

+++++

62. ఉబ్బసము, దగ్గు ^{02877...అమెరికా}

18 ఏళ్ల

యువకుడు ముక్కునుండి నీరుకారుట, దగ్గు, ఒళ్ళు నొప్పులగూర్చి 13 డిసెంబర్ 2012 న వైబ్రో ప్రాక్టీషనర్ వద్దకు చికిత్స కోసం రాగా అదేరోజు మధ్యాహ్నం క్రింది రెమిడి ఇచ్చారు:

#1. CC9.2 Infections acute...గంటకు ఒకసారి నీటిలో కలిపి రాత్రి నిద్రపోయేవరకు తీసుకోవాలి.

మరునాటికి కుర్రాడికి 50% మెరుగైనందున మోతాదు TDS కు తగ్గించిరి. అయిననూ 2 రోజుల తర్వాత రోగికి గొంతునొప్పి, దగ్గు, ముక్కు సమస్య ఇంకా ఎక్కువైనవి. కాంబో పరిహారం ఈ విధంగా పొడిగించబడినది:

#2. CC9.2 Infections acute + CC19.2 Respiratory allergies + CC19.5 Sinusitis + CC19.6 Cough chronic + CC19.7 Throat chronic...నీళ్ళతోపాటు గంట కొకసారి

మరురోజు రోగికి కొంచెం (15%) మెరుగైనది. మోతాదు 6TD కు, 3 రోజు తర్వాత, TDS కు తగ్గించిరి. ఒక వారం TDS ను కొనసాగించిన తరువాత, అతని ముక్కు సమస్యలు 40% తగ్గిననూ, దగ్గుమాత్రం మెరుగవలేదు. డిసెంబరు చివరి వారంలో, అతడికి యాంటిబయోటిక్ 'అజిత్రిమైసిన్' ఇచ్చారు. అతని సైనసిటిస్ క్లియర్ అయింది, కానీ దగ్గు ఒక విచిత్ర పద్ధతిలో కొనసాగింది. కొన్నాళ్లు అరుదుగా దగ్గినా, మిగతారోజులలో అతడు ఆగకుండా దగ్గసాగినాడు. 3 జనవరి 2013 న ప్రాక్టీషనర్ దగ్గుకు వేరే కాంబో ప్రయత్నించాడు:

#3. CC9.2 Infections acute + CC19.6 Cough chronic...every hour నీటితో 1వ రోజు, 6TD 2వ రోజు, తర్వాత TDS కొత్త రెమిడి కూడా మేలు చేయలేదు. దగ్గు కొన్ని రోజుల్లో మెరుగయినా, మిగతా రోజులలో చాలా ఎక్కువైనది. ఇంతలో, డాక్టర్ అజిత్రిమైసిన్ పని చేయలేదని, వేరే యాంటిబయోటిక్ సూచించాడు. కానీ దగ్గు పూర్వపద్ధతిలోనే కొనసాగింది. దానివల్ల రోగి చాలా నిరాశ చెందాడు. అతని ఆపుకోలేని దగ్గువల్ల ఛాతీలో బాధగా ఉంది. అప్పుడు ఒక ముఖ్యపరిశీలన జరిగింది. రోగి వెచ్చని ప్రదేశంలో (ఉదా. వెచ్చని గది వదిలి, శీతాకాలంలో బయటకు వెళ్ళడం) నుండి చాలా చల్లని వాతావరణంలోకి అడుగుపెట్టినప్పుడు, లేదా చల్లని చోటునుండి, వేడి చోటుకు కదిలినా, అతని దగ్గు తీవ్రమౌతున్నది. చలికాలంలో కూడా 2 రోజులు అతను ఇంట్లోనే ఉండినచో, అతను చాలా అరుదుగా దగ్గుతున్నాడు. వైద్యులతో సహా ప్రతిఒక్కరూ గ్రహించని మరొక ముఖ్యమైన సంగతేమిటంటే, చిన్నపిల్లడిగా వుండగానే, ఆస్ట్రా బోర్డర్ లైన్ లో మొదలైందని, 1 - 2 సార్లు ఒక ఇన్ఫ్లూ ర్ను కూడా ఉపయోగించడాని తెలిసింది. ఈ కొత్త అంశంతో, ప్రాక్టీషనర్ వుబ్బసం కూడా దృష్టిలో వుంచుకుని, వేరొక పరిష్కారాన్ని తయారుచేశారు:

#4. CC19.2 Respiratory allergies + CC19.4 Asthma attack...నీటితో ప్రతి గంటకు

24 ఫిబ్రవరి 2015 న ప్రారంభించిన మరురోజు, రోగికి 80% నయమైంది! పైమందు గత 2 నెలలపైగా, పడుతున్న బాధ నుండి అద్భుతంగా ఉపశమనం కలిగించసాగినది. 2వ రోజు మోతాదు 6TD కు, 3వ రోజు, TDS కు తగ్గించబడింది. అప్పటికి దగ్గు పూర్తిగా తగ్గి, అతనికి బాగా నయమైంది. #4 పరిహారం ప్రారంభించిన నాటినుండి రోగి యాంటిబయోటిక్స్ తో సహా ఏ ఇతర చికిత్సను తీసుకోవడం లేదు.

రోగి నివారణచర్యగా వారంపాటు BD కొనసాగించేడు. అక్టోబర్ 2015 నాటికి, వాతావరణమార్పు వల్ల 2 - 3 సార్లు దగ్గు పునరావృతమైనను, #4 ను తీసుకున్న తరువాత 2 నుండి 3 రోజులలో అది మెరుగవుతున్నది.

ప్రాక్టీషనర్ వ్యాఖ్య:

ఈ రోగి #4 తో త్వరగా స్పందించాడు. ఏ ప్రత్యామ్నాయ కాంబో కానీ ఇతర మిశ్రమాలు కాని # 4 కు బదులుగా యిచ్చినా పనిచేయలేదు.

సంపాదకుని గమనిక:

చిన్న వయస్సులో రోగికి వుబ్బసవ్యాధి మొదలైనందున, నయమవుటకు, శాశ్వతనివారణకు సుదీర్ఘకాలం #4 ను ఇవ్వాలి, ఆపై రోగికి సమస్య పునరావృతమవుతుంటుంది నిర్వహణ మోతాదు కొనసాగించవలసివుంటుంది.

+++++

63. వుబ్బసం, పడిశం, ప్లూ 03503...యునైటెడ్ ఆరబ్ ఎమిరేట్స్

29 నవంబరు 2014 న, 50ఏళ్ల వ్యక్తి, తనకు 8 ఏళ్ల వయస్సునుండే వున్న ఉబ్బసవ్యాధి, ప్రతి ఏడు చలికాలంలోవచ్చే జలుబు లేదా ప్లూ లకు చికిత్సకొరకు వచ్చారు. గత 5 సం.ల. లో, అతను ప్రతీఏడు 1 - 2 నెలలపాటు ఉబ్బసం కాక జలుబుతో కూడా బాధపడుచున్నారు. అతడు తరచూ రెండు వేర్వేరు కోర్సుల ఆంటీ బయోటిక్స్ ఈ బాధల కొరకు తీసుకున్నారు. చలికాలం సమీపిస్తుండటంతో, అతడు ఇప్పటికే వుబ్బసం దాడులతో బాధపడుతూ, అతను 'వెంటోలిన్' ఇన్హేలర్ కనీసం 3 - 4సార్లు రోజుకు ఉపయోగిస్తున్నారు. అతన్ని చూసినప్పుడు, అతనికి పడిశం లక్షణాలు లేవు. అతనికి క్రింది రెమిడి ఇవ్వబడింది:

వుబ్బసం కొరకు:

#1. CC12.1 Adult tonic + CC15.1 Mental & Emotional tonic + CC19.1 Chest tonic + CC19.4 Asthma attack...TDS

చికిత్స మొదలైన 3 రోజులలో, పుల్లూట్ కారణంగా రోగి తలనొప్పితో, అలసటతో బాధపడ్డారు. 5వ రోజున అతను వుబ్బసం బాధ 50% తగ్గినట్లు భావించారు. 10 రోజుల్లో, వుబ్బసవ్యాధి తగ్గిపోయింది మరియు అతను ఇన్హేలర్ను ఉపయోగించడం నిలిపివేశారు. ఈ సమయంలో రోగి తీవ్రమైన దగ్గు, గొంతునొప్పి, పడిశం / ప్లూ లక్షణాలు ఏర్పడ్డాయి. అతను తన అల్లోపతి వైద్యుడి వద్దకు వెళ్ళకూడదని నిర్ణయించుకున్నారు. అతనికి క్రింది రెమిడి ఇవ్వబడింది:

పడిశం, ప్లూ కొరకు:

#2. CC9.2 Infections acute + CC10.1 Emergencies + CC15.1 Mental & Emotional tonic + CC19.1 Chest tonic + CC19.3 Chest infections chronic + CC19.6 Cough chronic + CC19.7 Throat chronic...6TD in water

5వ రోజు నాటికి, రోగికి గొంతునొప్పి, తుమ్ములు, ముక్కు కారడంలో 100% మెరుగుదల కలిగింది. ఐనప్పటికీ, దగ్గు, ఛాతీ వత్తిడి 10 రోజుల తరువాత మెరుగు లేకుండా కొనసాగింది. ఒక లోతైన అంతర్లీన కారణాన్ని అనుమానిస్తూ, ప్రాక్టీషనర్ పరిహారంను మార్చిరి:

#3. CC9.3 Tropical diseases + #2...6TD in water

రోగి 3 రోజులు తీవ్రమైన పుల్లూట్ కారణంగా బాధ అనుభవించారు. అతనికి అలసట అదేపనిగా నిద్ర వస్తున్నట్లు అనిపించినా, రెమిడి కొనసాగించడానికి నిశ్చయించుకున్నారు. 4వ రోజు నుండి, అతని దగ్గు 40% మెరుగుపడింది. 7వ రోజుకి దగ్గు, ఛాతీ వత్తిడి తగ్గిపోయి, అతను పూర్తిగా కోలుకోవడం జరిగింది. రోగి 2 వారాలపాటు తక్కువ మోతాదులో TDS, తర్వాత మరోవారం OD కు తగ్గించి చికిత్సను కొనసాగించారు. అక్టోబరు 2015 నాటికి ఆయన కోలుకున్న 8 నెలలనుండి, అతనికి వుబ్బసం కాని జలుబు/ప్లూ కాని తిరిగి రాలేదు. అతనికి ఛాతీలో కూడా వత్తిడి ఏదీ లేకుండా ఆరోగ్యంగా వుంది.

ప్రాక్టీషనర్ యొక్క వ్యాఖ్యలు:

ఈ రోగి పూర్తిగా స్వామి దయవల్లనే కోలుకున్నారు. సాయి విబ్రియోనిక్స్ కి, అతను చాలా కృతజ్ఞతలు తెలుపుతున్నారు. అతను నా వద్దకు అనేకమంది రోగులను పంపినారు. మాదేశంలో 3 విబ్రియోనిక్స్ శిబిరాలను నిర్మాణ కార్మికుల కొరకు నిర్వహించడంలో కూడా సహాయపడ్డారు.



64. దీర్ఘకాలిక సంక్రమణ నాసికాద్రవం (Chronic Allergic Rhinitis) 03507...యునైటెడ్ కింగ్ డం

డిసెంబరు 1, 2014 న 61ఏళ్ల శస్త్రచికిత్సావైద్యుడు దీర్ఘకాలిక, సంక్రమణ నాసికాద్రవం కారణంగా, ప్రతి ఉదయం ఆగకుండా వచ్చే తుమ్ముల గురించి చికిత్స కోరినారు. బాల్యంనుండి ఆయనకు ఈసమస్య ఉంది. ఉదయమయేసరికి, ఎడతెగని తుమ్ములుతో పాటు, ముక్కులోనుండి తెగ నీరుకారుట, గొంతు వెనుక దురదలతో బాధపడుచున్నారు. తుమ్ములు ఇంటిలో దుమ్ము, పుప్పొడి, ఇతర తెలియని కారణాలవల్ల కావచ్చును. యాంటిహిస్టమైన్స్ (antihistamines), డీకన్జెస్టంట్ (decongestants)లతో చికిత్స తాత్కాలిక ఉపశమనం కలిగింది. వైబ్రో ప్రాక్టీషనర్ వద్దకు వచ్చినప్పుడు, రోగి ఏ ఇతరమందులను తీసుకోవడంలేదు. అతనికి ఈ క్రింది సంబంధ మిశ్రమాలతో చికిత్స చేయబడినది:

CC10.1 Emergencies + CC12.1 Mental & Emotional tonic + CC19.2 Respiratory allergies + CC19.3 Chest infections chronic...TDS

3వారాల తర్వాత, రోగియొక్క రోగలక్షణాలలో 60% మెరుగయినట్లు చెప్పారు. అతను వైట్ రెమెడిను కొనసాగించారు. బిజీ సర్జన్ కావటంవల్ల, మోతాదు, వేళప్రకారం, అన్నిసార్లు, అతను తీసుకోలేకపోయాడు. ఫిబ్రవరి 2, 2015 న రోగి 90% మెరుగుగా ఉన్నట్లు నివేదించారు. తుమ్ముల తీవ్రత చాలా అరుదైనది. 6 నెలల చికిత్స తర్వాత (30 జూలై 2015), రోగి మెరుగుదల స్థిరపడిందని నివేదించారు. అతనికి కొన్నిసార్లు రాత్రిపూట కాస్త ఆయాసం వచ్చినా, రోజువారీ తుమ్ములు పూర్తిగా ఆగినవి. అతను క్రమంగా తగ్గించి, వైట్ పరిహారాన్ని నిలిపివేసారు. అక్టోబర్ 2015 నాటికి, రోగి అల్లర్జీ రిన్యైటిస్ (Allergic Rhinitis) యొక్క లక్షణాలనుంచి పూర్తిగా విముక్తుడైనారు.



65. ఊపిరి అందకపోవడం, అలసట, భయాందోళన 03507...యునైటెడ్ కింగ్ డం

ఫిబ్రవరి 11, 2015న 53 సం.ల. వ్యక్తి శ్వాసలోపం (dyspnoea) చికిత్స కోసం వచ్చారు. అతను దర్జీ దుకాణం నడుపుతున్నారు. అతనికి ధూమపానం అలవాటు బాగా ఉంది కానీ 4 సం.ల క్రితం ఆ అలవాటు పోయింది. గతంలో, అతను వుబ్బసంతో బాధపడినను, అల్లోపతి మందులతో బాగా తగ్గింది. కానీ గత 2 నెలలుగా అతను స్వల్ప ఆయాసంతో శ్వాస తీసుకోవలసి వస్తున్నది. యాంటిహిస్టామైన్స్ (Antihistamines), ఇన్హేలర్లు (Inhalers) పని చేయలేదు. కొన్ని అడుగులు నడవడం కూడా కష్టం. అతను చాలా అలసటతో, శక్తిలేక బాధపడుతూ, పనికి వెళ్ళడం కూడా మానేసారు. అతను డాక్టర్ వద్దకు, తరువాత హ్యూద్రోగనిపుణుని వద్దకు కూడా వెళ్ళారు. అన్ని పరీక్షలు చేయగా, ఫలితాలన్నీ మామూలుగా వున్నవి. చివరగా, అతని డాక్టర్ ఊపిరితిత్తులలో అధికమైన కఫం తీసివేయుటకు మ్యూకోలైటిక్ ఏజెంట్ (Mucolytic agent) ను సూచించారు. కానీ రోగి పరిస్థితిలో ఎట్టి మార్పులేదు.

రోగికి, శ్వాస అందకపోవుటకు అతని స్వంత వివరణ ఉంది. కొందరు అతనికి హాని చేయాలని, అతనికి శాపం పెట్టారని రోగి నమ్మారు. అతను తన తోటలో చిల్లంగి (Black Magic) యొక్క చిహ్నాలు కనుగొన్నాడు. అతని కుటుంబం, స్నేహితులు కూడా అతనితో ఏకీభవించారు. రోగి చాలా భయపడిపోయారు, కానీ ప్రాక్టీషనర్ ఆయనకు హామీ ఇచ్చి, దేవుని మీద నమ్మకముంచమని కోరారు. ఆమె సూచించిన రెమిడి:

#1. CC3.4 Heart emergencies + CC10.1 Emergencies + CC12.1 Adult tonic + CC15.1 Mental & Emotional tonic + CC15.2 Psychiatric disorders + CC17.2 Cleansing + CC17.3 Brain & Memory tonic + CC18.1 Brain disabilities + CC19.3 Chest infections chronic...నీటితో ప్రతీ పదినిమిషాలకు ఒకసారి రోజంతా సేవించాలి.

#2. CC3.7 Circulation + #1...6TD
రోగికి #1 మాత్రమే తీసుకోమని చెప్పారు. 2 రోజుల చికిత్స తర్వాత, అతని శ్వాస సమస్య 30% తగ్గిందని చెప్పగా, #1 ను నిలపమని, #2 ను తీసుకోమని చెప్పారు. 2 రోజులలో, అతనికి 50% మెరుగుదల కలిగి, పనికి తిరిగి వెళ్ళేడు. అతనికి క్రమంగా మెరుగై, ఎక్కువ నడవ సాగేడు. ఒక వారం తరువాత, అతను తన దుకాణానికి నడుస్తుండగా, ఒక్కసారి మాత్రమే ఊపిరి ఆడనట్లు గమనించారు, గతంలో అతను శ్వాస అందక, మార్గంలో పలుసార్లు ఆగవలసి వచ్చేది. అతను డాక్టర్ చెప్పిన మ్యూకోలైటిక్ ఏజెంట్ ను ఆపేశాడు. మరొక వారంలో అతను మామూలుగా వున్నట్లు నివేదించారు. తన దుకాణానికి వెళ్ళునప్పుడు, అతను చాలా చక్కగా శ్వాస తీసుకో గలుగుతున్నారు. అతనికి ఒకసారైనా ఆగాల్సిన, విశ్రాంతి తీసుకోవాల్సిన అవసరం కలుగలేదు. ఫిబ్రవరి 27, 2015 న అతను పూర్తిగా కోలుకున్నట్లు నివేదించారు.

ప్రాక్టీషనర్ రోగిని 6TD గా రెమిడిని మరొక వారం తీసుకోమని తరువాత 2 వారాలపాటు TDS గా తీసుకోమని, ఆపుటకు ముందు 2 వారాలు OD తీసుకోమని చెప్పిరి. అయినప్పటికీ, రోగి తనకు ఆరోగ్యంగా వుందని, రెండు వారాల తర్వాత వైట్ ని ఆపివేసారు.

మేలో అతను తిరిగి శ్వాస అందక, తీవ్ర అనారోగ్యంతో ఆసుపత్రిలో చేరారు. ఛాతీ వైద్యుడు COPD (క్రోనిక్ అబ్స్ట్రక్టివ్ పల్మనరీ డిసీజ్) అని నిర్ధారణ చేసారు. గత కొన్ని సం.లు.గా చేస్తున్న ధూమపానంతో రోగి ఊపిరితిత్తులు అలవాటుపడి ఉన్నాయి. ఇటీవల సంవత్సరాల్లోనే అతను దానిని మానివేయ గలిగారు. అక్టోబర్ 2015 నాటికి, రోగి బాగానే కోలుకొని సాధారణ జీవితాన్ని సాగిస్తున్నారు. .

సంపాదకుని గమనిక:

ఈ నివేదిక ఇతర ఔషధాలు పనిచేయని శ్వాస అందని స్థితిలో వైబ్రియోనిక్స్ ఎలా సహాయపడిందో తెలుపుతోంది. COPD యొక్క రోగికి, సుదీర్ఘ కాలం వైబ్రిో చికిత్స కొనసాగించాల్సిన అవసరం ఉంది.

66. పుప్పొడివల్ల సంక్రమించిన జ్వరం 03507...య్యనైటిడ్ కింగ్ డం

జూన్ 6, 2015 న 42 ఏళ్ల టీవీ మెకానిక్, పుప్పొడిమూలంగా వచ్చే జ్వరం (Heyfever) లక్షణాలతో వైబ్రిో ప్రాక్టీషనర్ వద్దకు వచ్చారు. బాల్యంనుండి అతను దీనివల్ల బాధపడుచున్నారు. అతను తనకి 10 ఏళ్ల వయస్సులో, తండ్రి తనని పొలాలలో గుర్రాలను చూడటానికి తీసుకెళ్లినప్పుడు, మొదట ఈ జ్వరం ప్రారంభమైనదని చెప్పారు. నాటినుండి అతను ప్రతీ వసంత ఋతువులో, వేసవిలో నీళ్ళూరే కళ్ళు, నీళ్ళు కారే ముక్కుతో ఈ పుప్పొడి జ్వరంతో, సుస్తీగా, ఆందోళనలతో బాధపడుతున్నారు. అతను వివిధ (antihistamines) అలెర్జీ మందులు ప్రయత్నించినా లాభం లేకపోయింది. ఇప్పుడు అతను ఏ మందులు వాడటంలేదు. ఆయనకు ఇవ్వబడిన చికిత్సా రెమిడీ:

CC10.1 Emergencies + CC12.1 Adult tonic + CC15.1 Mental & Emotional tonic + CC19.2 Respiratory allergies + CC19.5 Sinusitis...TDS

నీటిలో మొదటి మోతాదు సేరుగా రోగి నాలుక క్రింద ఉంచబడింది. 2 నిమిషాల తరువాత, రోగి మాట్లాడుతూ, మందు నిప్పుయోజనమని (daft), అనిపించినను, అప్పటికే తనకు మెరుగుదల కనిపిస్తున్నట్లు రోగి చెప్పారు. అతను లోపల ప్రశాంతంగా వున్నదన్నాడు. ఆందోళన తగ్గింది. అర్ధగంట తర్వాత అతను బాగా మెరుగైనట్లు భావించాడు! అతను నీరుకారే ముక్కు నయమై, ఎగబీల్చు ఆగింది.

2వారాల తర్వాత, రోగి రోజుకు 2సార్లు మాత్రమే రెమిడీ తీసుకుంటున్నట్లు చెప్పారు. స్వల్పంగా పాతలక్షణాలు వచ్చినా, కొన్ని నిమిషాలలో తగ్గిపోతున్నవి. మేఘావృతమైన రోజుల్లో, పుప్పొడి చాలా ఎక్కువగా ఉన్నప్పుడు, అతనికి రోగలక్షణాలు హెచ్చుతున్నవి. అప్పుడు వైబ్రిో పరిహారంకూడా ప్రభావం చూపదు. తీవ్రదాడుల వేళలో, మోతాదు 6TD కి పెంచమని, రోజులో మొదటి మోతాదుతో సహా, ప్రతి 10 నిమిషాలకోసారి చొప్పున 2 గంటలపాటు తీసుకోమని రోగికి సలహా ఇవ్వబడినది.

3వారాల తరువాత, రోగి తనస్థితిలో మార్పేమిలేదని చెప్పారు. తర్వాత సంప్రదింపులో, రోగి పనివద్ద వున్నప్పుడు మందు తీసుకోవడం కష్టంగావున్నట్లు ప్రాక్టీషనర్ తెలుసుకున్నారు. రోగి చాలా కష్టమైన పద్ధతిలో, వారంలో 7 రోజులు పనిచేస్తూ, కొన్నిసార్లు చాలారాత్రి వరకు పనిచేస్తున్నారు. ప్రాక్టీషనర్ ఆరోగ్యకరమైన జీవనశైలి, ఆహారం యొక్క ప్రాముఖ్యత గురించి రోగితో మాట్లాడారు. ఉదయం, సాయంత్రం, ఒత్తిడిని తగ్గించడానికి, అతని జీవితంలో మెరుగైన సంతులనాన్ని సాధించడానికి పద్ధతులు, శ్వాసవ్యాయామాల గురించి సలహా యిచ్చారు. దురదృష్టవశాత్తు అక్టోబర్ 2015 నాటికి, ప్రాక్టీషనర్ రోగినుండి ఎటువంటి సమాచారం పొందలేదు.

సంపాదకుని గమనిక: సిఫార్సు చేసిన మోతాదుప్రకారం రెమిడీ వాడనిచో వైబ్రిో చికిత్స ప్రభావం చూపదు.

67. శ్వాసనాళముల వాపు (Bronchitis), దగ్గు, దీర్ఘకాలిక అజీర్ణం 03524...అమెరికా

68 సం.ల భక్తిగీతాలు పాడే అద్భుతగాయని, దీర్ఘకాలిక బ్రోన్చైటిస్ (bronchitis)కోసం చికిత్స కోరారు. ఆమెకు 3 సం.ల క్రితం కఫంతో కూడిన దగ్గు ప్రారంభమై, నెమ్మదిగా తీవ్రమైన బ్రోన్చైటిస్ అభివృద్ధి చెందింది. తరువాత, బ్రోన్చైటిస్ దాడులకు అలెర్జీలు,

అగరోత్తులు, ఇతర బలమైన సువాసనలు దోహదపడ్డాయి. ఆమె శ్వాసకోసం ఇన్ఫ్లేల్లను వాడుతూ, తరచుగా యాంటీబయాటిక్స్ తీసుకొంటున్నారు. ఆమె గత 20 సం.లు. గా భక్తి గీతాలను పాడుతున్నప్పటికీ, దగ్గు, కఫంవల్ల ఆమె ఆత్మవిశ్వాసంతో పాడలేకపోయేవారు. ఆమె మానసికంగా, భావపరంగా నిరాశ చెందారు. ఫలితంగా బరువుకోల్పోయి, అలసటగా బాధపడుతున్నారు. ఆమెకు కనీసం 15 సం.లుగా జీర్ణక్రియ సమస్యలు వచ్చినవి. రోగికి క్రింది రెమిడి ఇవ్వబడింది:

అజీర్ణము, బరువు తగ్గుట సమస్యలకు:

#1. CC4.10 Indigestion + CC6.1 Hyperthyroid + CC12.1 Adult tonic + CC15.1 Mental & Emotional tonic...TDS

శ్వాససంబంధ దగ్గు కొరకు:

#2. CC9.2 Infections acute + CC10.1 Emergencies + CC19.2 Respiratory allergies + CC19.3 Chest infections chronic + CC19.4 Asthma attack + CC19.6 Cough chronic...QDS గా రెండు వారాలకు అనంతరం TDS

మరుసటి రోజే ఆమె ప్రాక్టీషనర్లకు ఇమెయిల్ ద్వారా తను ఇప్పటికే కోలుకున్నట్లు తెలిపింది. 3 రోజులలో, ఆమెకు 25% మొత్తం మీద మెరుగుదల కలిగింది. ఒక్క వారములో ఆమె తన ప్రియప్రభువుకు కృతజ్ఞత ప్రకటిస్తూ ఆమె పాడగలిగింది. వైబ్రియోనిక్స్ ప్రారంభించిన నెల్లాళ్లలో, ఆమె 80% మెరుగై, పూర్తిగా దగ్గు, కఫం పోయినవి. ఆమె జీర్ణశక్తి కూడా మెరుగుపడినది. ఆమె మూడు పౌండ్లు బరువు కూడా పెరిగారు. ఆమె సన్నగా వుండుట చేత అధిక జీర్ణశక్తి పెంపొంది బరువు పెరుగుట చాలా మంచిదయినది. అక్టోబర్ మధ్యలో 2015, #1 మరియు #2 మోతాదులు OD కు తగ్గించబడ్డాయి. నవంబరు మొదట్లో, రోగికి 90% మెరుగైనది. వైబ్రియోనిక్స్ చికిత్స సమయంలో అవసరమైనప్పుడు ఇన్ఫ్లేల్ వాడకం తప్ప ఏ అల్లోపతి మందులను తీసుకోలేదు.

ప్రాక్టీషనర్ వ్యాఖ్య: రోగి ఆమె బరువు పెరుగుట గురించి మరియు దీర్ఘకాలిక బ్రోన్చైటిస్ నుండి విముక్తి కలిగి చాలా సంతోషంగా వున్నది. ఆమె మళ్ళీ పాడగలుస్తున్నందుకు స్వామికి చాలా కృతజ్ఞతతో ఉంది!

68. దీర్ఘకాలిక నడుమునొప్పి, నిస్సహ, బహిష్టుల అధికృత, అలెర్జి తుమ్ములు 03529...యన్సెటిడ్ అరబ్ ఎమిరేట్స్

38 ఏళ్ల మహిళ తనకు గల వివిధ రోగి లక్షణాలకు చికిత్స కోరి వచ్చారు. ఆమె బాల్యంలో జరిగిన ప్రమాదంలో ఆమె తల్లిదండ్రుల్లో ఒకరిని కోల్పోయినప్పటినుంచి, ఆమె అలెర్జి తుమ్ములతో బాధపడుతున్నారు. గత 4 సం.లు, ఆమె నడుమునొప్పి, కాలునొప్పుల బాధలతో, ఆమె నేలపై మరం వేసుకుని, ఎక్కువసేపు కూర్చో లేకపోతున్నారు. నొప్పి కారణంగా ఆమె నిస్సహగా వున్నది. గత 3 నెలల్లో, ఆమెకు బహిష్టులు చాలా తరచుగా వస్తున్నవి. స్వామియే తన డాక్టర్ అని ఆమె గట్టిగా విశ్వసించి, ఆమె యితర డాక్టర్లు సంప్రదించలేదు. ఆమె ఉపశమనం కోసం స్వామిని ప్రార్థిస్తోంది. 2 సెప్టెంబరు 2015 న వచ్చినప్పుడు ఆమె ఏ ఇతర ఔషధం తీసుకోలేదు. ఆమెకు ఇవ్వబడిన రెమిడి:

CC8.7 Menses frequent + CC10.1 Emergencies + CC12.1 Adult tonic + CC15.1 Mental & Emotional tonic + CC15.2 Psychiatric disorders + CC17.3 Brain & Memory tonic + CC19.2 Respiratory allergies + CC20.3 Arthritis + CC20.4 Muscles & Supportive tissues + CC20.5 Spine...6TD in water

రోగి విభూతితో పాటుగా క్రమంగా రెమెడిను తీసుకున్నారు. ఒక వారం తరువాత, ఆమె నడుమునొప్పి, కాలునొప్పి 50% తగ్గినట్లు, తుమ్ములు 100% తగ్గినట్లు తెలియజేసారు. 3 వారాలలో రోగి ఆరోగ్యం 70% కంటే ఎక్కువ మెరుగుపడింది. 5 వారాలయేసరికి, నడుమునొప్పి పూర్తిగా పోయింది, ఆమె కాలునొప్పి 80% నయమైంది. ఆమె బహిష్టులు సాధారణ స్థితికి తిరిగి వచ్చినవి. ఆమెకు హాయిగా, శక్తియుతంగా వున్నది. అందుచేత మోతాదు TDS కు తగ్గించబడింది. అక్టోబరు 8, 2015 నాటికి, రోగి తననొప్పులన్నీ తగ్గిపోయి, హాయిగా ప్రార్థనలు, ధ్యానం కోసం సంతోషంగా నేలపై మరం వేసుకుని కూర్చుంటున్నట్లు నివేదించారు.

ప్రాక్టీషనర్ వ్యాఖ్య: ఈరోగి యొక్క మెరుగుదల చూసిన తర్వాత, ఆమె మొత్తం కుటుంబం ఇప్పుడు సాయి విబ్రియోనిక్స్ చికిత్స కోసం మారారు. నిజానికి ఆమె స్నేహితులు నెమ్మదిగా వైబ్రియోనిక్స్ చికిత్స కోసం నన్ను సంప్రదించుట ప్రారంభించారు.

69. దీర్ఘకాలిక తుమ్ములు, నీరుకారేముక్కు, క్రమరహిత బహిష్టులు ^{11177...భారతదేశం}

41 ఏళ్ల మహిళ 25 సెప్టెంబరు 2010 న దీర్ఘకాలిక ముక్కు కారటం, తుమ్ములు కోసం చికిత్స కోరారు. గత 20 ఏళ్లుగా ఈ సమస్యతో బాధపడుతున్నారు. ఆమె ఎడతెగని తుమ్ములతో బాధపడుతూ, కొన్నిసార్లు, ఆమె తల రుద్దుకున్నప్పుడు, 300 సార్లకు పైగా తుమ్ములు వస్తాయి. ఆ తర్వాత అలసిపోయి, 4 - 6 గంటలపాటు నిద్రపోవాల్సి వస్తుంది. ఆమె తల చాలా భారంగా వుండడం, క్రమ రహితమైన, బాధపూరిత బహిష్టులతో బాధపడుతున్నారు. ఆమె దీనికోసం ఏ మందులు తీసుకోవడం లేదు. ఆమెకు చికిత్స కొరకై ఇచ్చిన రెమిడి:

CC8.8 Menses irregular + CC19.2 Respiratory allergies...QDS

2రోజుల తరువాత, రోగి ముక్కుకారుట, తుమ్ములు 25% మెరుగైనట్లు తెలిపారు. 2 నెలల తరువాత అన్ని సమస్యలు 80% నయమైనవి. కాబట్టి మోతాదు TDS కు తగ్గించబడింది. 4 నెలల తర్వాత రోగికి పూర్తిగా నయమైంది. స్వామీకి రోగి ఇప్పటికీ తన హృదయపూర్వక కృతజ్ఞతా భావాన్ని వ్యక్తపరుస్తున్నారు. ఆమె అనారోగ్యం అతని కృపచేతనే నయం చేయబడిందని ఆమె నమ్మకం.

70. దీర్ఘకాలిక గొంతు సంక్రమణ, అపానవాయువు ^{11177...భారతదేశం}

45 సం.ల వయసున్న ప్రాక్టీషనర్ గత 2 సం.లుగా తనకున్న దీర్ఘకాలిక గొంతు సంక్రమణ (ఇన్ఫెక్షన్), అపానవాయువు కోసం తనకు తానే చికిత్స చేయాలని నిర్ణయించుకున్నారు. ఈ గొంతు సంక్రమణ ప్రతి 2 - 3 నెలలకి వస్తూ, చల్లటినీరు, చల్లని పానీయాలు త్రాగటం ద్వారా ఇంకా ఎక్కువవుతున్నది. అతను ఎక్కువ భాగం యాంటీబయాటిక్స్ పైనే ఆధారపడిన కారణంగా ఆరోగ్యాన్ని మరింత ప్రభావితం చేసింది. 2 ఆగస్టు 2010 న ప్రాక్టీషనర్ క్రింది రెమిడి సిద్ధం చేసుకున్నారు:

CC4.10 Indigestion + CC19.7 Throat chronic ...TDS

అతను యాంటీబయాటిక్స్, ఇతర మందులేమీ తీసుకోలేదు. వైబ్రియోనిక్స్ 2వారాలు వాడినాక, విశేషమైన మార్పు కలిగి, రెండు పరిస్థితులు 70% మెరుగుపడ్డాయి. అతను మరొక 2 వారాలు OD మోతాదును తగ్గించి తీసుకున్నాక, అతను పూర్తిగా కోలుకున్నారు. అక్టోబర్ 2015 నాటికి, గొంతునొప్పి ఎన్నడూ తిరిగి రాలేదు. ప్రాక్టీషనర్ ఇప్పుడు చల్లని నీరు, శీతల పానీయాలన్నీ హాయిగా త్రాగుతున్నారు.

71. ఊపిరి అందకపోవుట, నిద్రలో ఊపిరి అందకపోవుట, మెడనొప్పి, మగతనిద్ర ^{11271...భారతదేశం}

25 ఫిబ్రవరి 2015న, శ్వాస సమస్యలతో ఐ.సి.యూ.లో ఉన్న, తన 72 ఏళ్ల తల్లి చికిత్సకోసం ఆమె కుమారుడు ప్రాక్టీషనర్ వద్దకు వచ్చారు. కొద్దినెలలుగా ఆమె పగలు నిద్ర మత్తులో తులుతూ ఉంటే రాత్రి నిద్రలేమివల్ల అలా జరుగుతుందని కుటుంబ సభ్యులు భావించారు. ఫిబ్రవరి 15న, ఆమె మత్తుగా తూగుతూ, కుర్చీనుండి పడిపోవటంతో, ఆమెమెడలో C7 వెన్నుపూస విరిగి, ఆసుపత్రిలో చేర్చారు. అచ్చట నిద్రమత్తు, శ్వాస అందకపోవుటవంటి లక్షణాలకు కారణం ఆమె రక్తంలో ప్రాణవాయువు స్థాయి తక్కువకావడమే అని నిశ్చయించారు. నిద్రలో అందని వూపిరికోసం ఆమెకు (Bipap machine) కృత్రిమశ్వాస యంత్రం ఉంచబడింది. దానివల్ల ఆమెకు చాలా అసౌకర్యంగా వుంది. ఆమె తనకుగల దీర్ఘకాలిక ఆరోగ్య సమస్యలు-పార్కిన్ సన్స్ (Parkinson's disease) వ్యాధి, జారిన వెన్నుపూస, అధిక రక్తపోటు, లోతైన సిర రక్తం గడ్డకట్టడంవంటి వానికోసం అలోపతి మందులు తీసుకుంటున్నది. ప్రాక్టీషనర్ క్రింది రెమిడి సిద్ధం చేసారు:

శ్వాస సమస్యలకు:

- #1. CC15.1 Mental & Emotional tonic + CC19.3 Chest infections chronic + CC19.6 Cough chronic...TDS
- #2. CC3.4 Heart emergencies + CC10.1 Emergencies + CC19.4 Asthma attack...6TD

నిద్రమత్తుతో వూగుట నివారణకు:

#3. CC15.6 Sleep disorders...OD రాత్రి 9:00 గంటలకు

ఆమె కుమారుడు (ICU) ఐ.సి.యు. లో వున్న తల్లికి పై వైబ్రో రెమిడీ లను అందజేశారు. ఒక వారంలోనే ఆమె పరిస్థితిలో గుర్తించదగ్గ మెరుగుదల వచ్చింది. శ్వాస మరియు నిద్రలేమి 60% ద్వారా మెరుగుపడి, ఆమెను యింటికి పంపివేశారు. 4 వారాలలో ఆమె నిద్ర సమస్యలు దాదాపు పూర్తిగా తగ్గిపోయినవి. శ్వాస క్రియ 80% మెరుగైంది. ఈసమయంలో #1 నిలిపివేయబడింది మరియు #2 TDS కు తగ్గించబడింది. నిద్ర సమస్యకోసం #3 కొనసాగింది. ఆమె మెడ విరుగుటకు, వెన్నుపూసకోసం నూతన చికిత్సను పరిచయం చేశారు:

#4. CC18.7 Vertigo + CC20.5 Spine + CC20.7 Fractures...QDS

ఏప్రిల్ 2015 చివరికి ఆమె శ్వాస, నిద్ర సమస్యలు దాదాపు పోయాయి. మెడనొప్పి 20%, వెన్నుపూస సమస్య 40% నయమైనవి. ఆమెకు మెరుగవుతూ, మే చివరికి, శ్వాస, నిద్రసమస్యలు పూర్తిగా తగ్గిపోయినవి. మెడనొప్పి 30%, వెన్నుపూస 70% నయమైనవి. రోగికి గల పార్కిన్సన్స్ వ్యాధి, అనారోగ్యసిరల కారణంగా ఏర్పడిన కాళ్లనొప్పి, గుల్లబారిన ఎముకలవ్యాధి (osteoporosis) వంటి మిగతా రోగలక్షణముల నిమిత్తం #1 కు #4 నిలిపివేసి మెడనొప్పి, వెన్నుపూస మిగిలిన లక్షణాలకోసం చికిత్స కొనసాగిస్తూ, ఈ కొత్త కాంబో మిశ్రమాలు ఇవ్వబడినవి:

#5. CC3.7 Circulation + CC20.3 Arthritis + CC20.4 Muscles & Supportive tissue + CC20.5 Spine + CC20.6 Osteoporosis...QDS

#6. CC18.6 Parkinson's disease + CC18.7 Vertigo...TDS

#7. CC12.1 Adult tonic + CC15.1 Mental & Emotional tonic + CC19.4 Asthma attack...TDS

రోగి క్రమంగా మెరుగవుతున్నది. 8 జూలై 2015 నాటికి ఆమె మెడ నొప్పి 40%, వెన్నుపూస 80%, కాలునొప్పి 50%నయమైనవి. అందుచేత #7 నిలిపివేసిరి. #5, #6 TDS కొనసాగించారు. .

అక్టోబర్ 28, 2015 న చివరిసారి కనిపించినప్పుడు, రోగికి శ్వాస, నిద్ర సమస్యలు పూర్తిగా పోయినవి, ఇతర రోగలక్షణాలలో స్థిరమైన మెరుగుదల ఉంది. ఆమె చికిత్స కొనసాగించింది.

ప్రాక్టీషనర్ వ్యాఖ్య: ఆమెకు నయమైనందున, కుటుంబమంతా గత 6 నెలలుగా వైబ్రియోనిక్ రెమెడీలు తీసుకోవడం జరిగింది. 28 అక్టోబరు 2015 న, ఒక వైబ్రియోనిక్స్ శిబిరం వారి ఇంటిలో జరిగింది, అక్కడ పొరుగు ప్రాంతం నుండి 15 మంది రోగులు వచ్చి చికిత్స పొందారు. వారి ఇంటి నుండి అమలు పరచిన నెలవారీ శిబిరాలలో అది మొదటిది.

రోగి యొక్క కొడుకు వ్యాఖ్య: నా తల్లి ఐ.సి.యు.లో ఉన్నప్పుడు, నేను ప్రాక్టీషనర్ నుండి సేకరించిన రెమెడీలను, అక్కడ వున్నప్పుడే ఇవ్వడం ప్రారంభించితిని. మొదటి 2 రోజులు, ఆమె పరిస్థితి కొద్దిగా దిగజారింది కానీ తర్వాత ఆమెకు మెరుగుదల మొదలై, వారంలోనే ఆమె ఆసుపత్రి నుంచి, ఇంటికి తిరిగి వచ్చింది. గత 6నెలలుగా ఆమె వైబ్రో రెమెడీ తీసుకుంటున్నది. ఆమె మొత్తం ఆరోగ్యంలో అద్భుతమైన మెరుగుదల ఉంది. ఆమె ఇప్పుడు ఆమె తన సాధారణస్థితికి తిరిగి వచ్చి, పార్కిన్సన్ రోగి అయిన నా తండ్రిని కూడా చూసుకుంటున్నది. 82 సం.ల వయస్సుగల నా తండ్రి కూడా సాయి వైబ్రో రెమెడీలు వాడుతున్నారు. ఇప్పుడు వారిద్దరూ కులాసాగా వున్నారు.

72. ఊపిరితిత్తుల అలెర్జీలు ^{11278...భారతదేశం}

62 ఏళ్ల శారీరకంగా చురుకైన ప్రాక్టీషనర్, గత 10 సం.లుగా దుమ్ము, ఘాటువాసనలకు అలెర్జిక్, తుమ్మటం, నిరంతరం ముక్కు దిబ్బడతో బాధపడుచున్నారు. 2000 సంవత్సరం నాటికి, అతను దాదాపు ప్రతిరోజూ అలెర్జీ అల్లోపతిక్ ఔషధం తీసుకునేవారు. అతని మధుమేహం స్వల్పంగా పెరిగింది కాని అతను దానికి చికిత్స తీసుకోనుటలేదు. జనవరి 2010 నాటికి అతని రక్తంలో చక్కెర

స్థాయి సాధారణస్థాయికన్న పైకి చేరుకున్నాయి (ఉపవాసం: 150mg / dl మరియు భోజనం తర్వాత: 200mg / dl) మరియు తేలికపాటి రక్తపోటు (140/80) కూడా అతనికి వున్నట్లు నిర్ధారణ జరిగింది. అతనికి మధుమేహం మందు (భోజనం ముందు Diamicrox R-6 OD), ఒక రక్తపోటు మందు (Cardace 2.5 mg BD) యివ్వబడింది. జనవరి 15, 2010 న అల్లోపతి మందులతో పాటు క్రింది వైబ్రియోనిక్స్ చికిత్సను తనకు తనే ఆరంభించినాడు:

ఊపిరితిత్తుల అలెర్జిక్స్:

#1. CC9.2 Infections acute + CC19.2 Respiratory allergies + CC19.3 Chest infections chronic + CC19.6 Cough chronic...TDS

మధుమేహమునకు:

#2. CC6.3 Diabetes + CC15.1 Mental & Emotional tonic...BD, మధ్యాహ్నం భోజనము, రాత్రి భోజనం తర్వాత

అధిక రక్తపోటునకు:

#3. CC3.3 High Blood Pressure (BP) + CC12.1 Adult tonic...TDS

తరువాతి 3 నెలల్లో, అతని అలెర్జిక్ వలన ఏర్పడే ఇబ్బందులు క్రమంగా తగ్గుతూ 3 నెలలు పూర్తయ్యే సమయానికి, అతని అలెర్జిక్ పూర్తిగా నయమైనవి. అతని రక్తపోటు సాధారణమైనది (110/70), అందువలన వైద్యుడు కార్డియాస్ (Cardace) యొక్క మోతాదును BD నుండి OD కు తగ్గించారు. ప్రాక్టీషనర్ తదుపరి 5 ½ సంవత్సరాలలో సెప్టెంబరు 2015 వరకు #1 ను తీసుకోవడం కొనసాగించారు. ఈ సంవత్సరాలలో అలెర్జిక్స్ ఎప్పుడూ తిరిగి రాలేదు. అతను నవంబర్ 2015 నాటికి అలెర్జిక్స్ లేకుండా ఉన్నాడు. మధుమేహం, అధిక రక్తపోటు కోసం అల్లోపతి మందులతో పాటు, అదనంగా #2 మరియు #3 తీసుకుంటున్నారు.

సంపాదకుని గమనిక: రోగి అన్ని లక్షణాలను పోయినట్లు భావించిన వెంటనే #1 కోసం తగ్గింపు విధానాన్ని అనుసరించవలెను.

+++++

73. ఊపిరితిత్తుల అలెర్జిక్స్, సంక్రమణ ఇన్ఫెక్షన్ ^{11568...భారతదేశం}

65 ఏళ్ల మహిళ బాల్యంనుండి కొద్దిపాటి శ్వాసకోశ అలెర్జిక్ బాధపడుతున్నప్పటికీ, 2005 లో ఆమె కుటుంబంలో ఒత్తిడి కలిగించే సంఘటన తర్వాత అలెర్జిక్ తీవ్రతరం అయ్యింది. ఆమె ఛాతీలో బరువుగా వుండుటతోపాటు దుమ్ము, ఎయిర్ కండిషనింగ్ వల్ల, వాతావరణం మారినప్పుడు బాధాకరమైన దగ్గు, శ్వాస అందకపోవుట, ముక్కు దిమ్మ కట్టుట, వంటి అనేక బాధలు ఆమెకు కలిగినవి. ఈ స్థితి వల్ల శ్వాసకోశ వ్యాధులు మొదలైనవి. ఆమె అల్లోపతి, హోమియోపతి లో అనేక మందులను ప్రయత్నించింది కానీ ఏమీ ఉపశమనం కలగలేదు. ఏప్రిల్ 6, 2015 న, ఆమె ప్రాక్టీషనర్ని కలిసినది. గత రెండు రోజులుగా, రోగి స్వల్పజ్వరంతో, వూపిరి తిరగకుండా దిమ్మకట్టిన ముక్కుతో బాధపడుతూ, బలహీనంగా, నిరుత్సాహంగా వున్నది. ఆమెకి క్రింది రెమిడీ ఇవ్వబడింది:

CC9.2 Infections acute + CC12.1 Adult tonic + CC15.1 Mental & Emotional tonic + CC19.2 Respiratory allergies + CC19.3 Chest infections chronic + CC19.5 Sinusitis + CC19.6 Cough chronic...6TD in water

ఆమెను రాత్రి భోజనం తేలికగా తినమన్నారు. పెరుగు, చల్లని పానీయాలు తీసుకోవద్దన్నారు. ఇంటి బయటకు వెళ్ళేటప్పుడు, ఇల్లు శుభ్రం చేస్తున్నప్పుడు, ముక్కును గుడ్డతో కప్పి ఉంచమన్నారు. ఒకరోజు చికిత్స తర్వాత, రోగి జ్వరం పోయింది. కానీ ఆమె తుమ్ములు, ముక్కు కారడం బాగా వచ్చాయి. వానివల్ల ముక్కు శ్వాస సమస్య (50%), ఆమె ఛాతీలో భారం (75%) నయమగుటయేకాక, ఆమె (50%) సులభంగా వూపిరి తీసుకో గలుగు తున్నారు మరియు దగ్గినప్పుడు నొప్పి (10%) తగ్గింది. ఒక వారం తరువాత, ఆమె ముక్కు ఇప్పటికీ నీరుకారుతూ ఉన్నప్పటికీ మరింత మెరుగుదల ఉంది. ముక్కు దిమ్మ పూర్తిగా పోయింది, ఆమె ఛాతీలో భారం, దగ్గు, నొప్పి దాదాపుగా (90%) తగ్గినవి. శ్వాస అందకపోవడం (75%) తగ్గింది. మరుచటి వారం నాటికి, కాస్త దగ్గు తప్ప ఆమె రోగలక్షణాలన్నీ తగ్గినవి.

2 వారాల తర్వాత, రోగి చాలాకాలం తర్వాత, మళ్ళీ మొదటిసారిగా తాను ఆరోగ్యంగా, సంతోషంగా, మానసిక వుల్లాసంతో వున్నానని తెలిపారు. మోతాదు TDS కు తగ్గించబడింది. మరోవారం తరువాత, ఆమె దగ్గు కూడా పోయింది.

రోగి మరునాడే ధూళివల్ల, మళ్ళీ తుమ్ములు, నీరుకారే ముక్కుతో తను బాధపడుతున్నట్లు చెప్పింది. ప్రాక్టీషనర్ ఆమె లక్షణాలు మెరుగయేవరకు, వీలైనంతగా దుమ్మును తప్పించుకోమని, మోతాదు 6TD కు పెంచుకోమని సలహా యిచ్చారు. కేవలం 2 రోజులు 6TD మోతాదు తీసుకొన్న తరువాత రోగి పూర్తిగా బాగుపడింది. మోతాదు 6TD కు ఒక నెలవరకు తీసుకొన్న తర్వాత, BD కు తగ్గించబడింది. రోగి ప్రాక్టీషనర్ మాట్లాడుతూనే వున్నది. సెప్టెంబరు 2015 లో, ఈ మోతాదు కొనసాగిస్తూ, తను కులాసాగా ఉంటున్నట్లు తెలిపారు.

+++++

74. కండర బంధనం మూలంగా భుజాలమీద, మోచేతి మడుపులో ఏర్పడిన పిక్కలు (Acute Tendonitis with Nodules), మధుమేహం ^{01096...అమెరికా}

10 సెప్టెంబరు 2014న వృత్తిరీత్యా డాక్టర్ ఐన ఈ వైట్ ప్రాక్టీషనర్కి 62 ఏళ్ల రోగి ఫోన్ చేసి, తన 2భుజాలు, మోచేయికిళ్ళపై గల 2 కీళ్లస్నాయువులలో గోళీలవంటి (10-25 మిమీ సైజులో) కణుతులతో చాలాబాధగా వున్నట్లు చెప్పారు. గత 2 వారాలుగా నొప్పి తీవ్రతవల్ల తన మోచేతులను కదల్చలేకపోతున్నారు. అతని వ్యాపార స్థలంలో జరిగిన అగ్నిప్రమాదం, దానివల్ల వచ్చినపొగ, తర్వాత నిర్మాణపనుల నుండి వచ్చే దుమ్ము ప్రభావాలకు లోనవడం జరిగింది. అతను తన నొప్పికి వైద్య సలహా కాని చికిత్సను కాని కోరలేదు, అట్లే అతను చాలాదూరం లో వుండుటవల్ల ప్రాక్టీషనర్ వద్దకు రాలేదు. అతను గత 3ఏళ్లుగా తన మధుమేహమునకు అలోపతిమందు మెట్‌ఫోర్మిన్ (Metformin) 1gm BD ను తీసుకుంటున్నాడు. అతను మధుమేహంకోసం పూర్వం వైబ్రియోనిక్స్ తీసుకుని, ఆ అనుభవంతో మళ్ళీ ప్రయత్నించాలనుకున్నాడు. అతనికి క్రింది రెమిడి ఇవ్వబడింది:

కండరబంధనమునకు మరియు భుజముపై కాయలకు:

#1. CC2.3 Tumours & Growths + CC20.4 Muscles & Supportive tissue...TDS

పొగ త్రాగుట, దుమ్ము:

#2. CC17.2 Cleansing...OD

మధుమేహమునకు:

#3. CC6.3 Diabetes... అతని చక్కెరస్థాయి ఖాళీ కడుపుతో కూడా 140 కన్నా ఎక్కువైతే రాత్రి ఒక మోతాదు తీసుకోవాలి.

(ప్రాక్టీషనర్ గమనిక: ఏడాదిక్రితం అతని అనుభవం ఆధారంగా ఈమోతాదు సూచించబడింది. అతనికి రక్తములో చక్కెర, ఉదయం మోతాదు తీసుకున్న గంటలో 200 నుండి 50కి చేరుతున్న కారణంగా అతను నీరసపడుతున్నారు. రాత్రి మోతాదు అలా కాకుండా 130-140 నుండి 120 వరకు మాత్రమే ఉపవాసపు చక్కెరకు తగ్గిస్తుంది. ఉదయం ప్రతిస్పందనపై అతని భార్య భయపడుటచే, అతను రెమెడిను నిలిపివేశాడు.)

రోగికి 1 లేక 2 రోజులలో నొప్పితగ్గటం మొదలుపెట్టింది. 4 రోజుల తర్వాత నొప్పి 80% మెరుగుపడింది. కానీ భుజాలమీద, మోచేతులమీద కాయలు తగ్గుటకు సమయం పట్టింది. రోగికి 2 వారాలలో తన కండరబంధనం 50% మెరుగుపడి, భుజాలపై కాయలు తగ్గుతున్నట్లు నివేదించారు. #2 ను 3TW కు తగ్గించారు. జనవరి 2015 నాటికి, అతని నొప్పి, కాయలు పూర్తిగా నయమైనట్లు రోగి పేర్కొన్నారు. #1, # 2 OW కు తగ్గించబడి, మధుమేహం మినహా మిగతా రోగలక్షణాలన్నీ పూర్తిగా మెరుగైనందున మార్చి 2015 లో రెమెడి ఆపివేసిరి. అక్టోబర్ 2015 నాటికి, అతను అలోపతి మధుమేహం మందులతో పాటు #3 ... OD ను కొనసాగిస్తున్నారు.

+++++

75. మెడ, భుజాలలో దీర్ఘకాలిక నొప్పి ^{01339...అమెరికా}

మార్చి 2014 లో, 42 సం.ల చేతులతో చికిత్స చేసే ప్రాక్టీషనర్ (హండ్స్-ఆన్ హీల్), గత 10 ఏళ్లుగావున్న మెడ, భుజం నొప్పికి సహాయం కోరిరి. అతనికి మెడలో విరుగుతున్నట్లు నొప్పి మొదలై, భుజం పైభాగంలోకి దిగి రెండు భుజాల కీళ్ల కలయిక వద్ద

ఎక్కువవుతున్నది. భరించలేని నొప్పి వల్ల తనరోగులకు చికిత్సచేసే శక్తి పోతోంది. అతను వివిధ శరీరనిర్మాణ చికిత్సలను ప్రయత్నించాడు. కైరోప్రాక్టిక్ చికిత్సవల్ల తగ్గలేదు. అక్యూపంక్చర్, మసాజ్ థెరపీ నొప్పి తగ్గించినా, అది కొద్దికాలం మాత్రమే. కొన్ని వారాలవరకు లేదా కొన్ని నెలల వరకు నొప్పిని తగ్గించి, మళ్ళీ ముందుకు వస్తుంది. ప్రాక్టీషనర్ రోగికి ఈ క్రింది పరిహారాన్ని పంపించారు:

CC10.1 Emergencies + CC12.1 Adult tonic + CC15.1 Mental & Emotional tonic + CC20.1 SMJ tonic + CC20.2 SMJ pain + CC20.3 Arthritis + CC20.4 Muscles & Supportive tissue...QDS

6 నెలలయేక, 24 సెప్టెంబర్ 2015 న, ప్రాక్టీషనర్కి తన నొప్పి కొన్ని వారాల వైబ్రియోనిక్స్ చికిత్స తర్వాత పూర్తిగా తగ్గిపోయి, తిరిగి రాలేదని రోగినుండి ఎలక్ట్రానిక్ మెయిల్ అందినది. (దిగువ చూడండి).

రోగి యొక్క ఇ-మెయిల్:

"మీరు ఆలస్యంగా నాకు గుర్తువచ్చారు. మీరు నాకు 2014లో పంపిన గుళికల తొలి సీసాని ముగించేముందే, నానొప్పి పూర్తిగా పోయిందని మీకు, నేను రాయాలనుకున్నాను. వైబ్రియోనిక్స్ నాకెంత బాగా పనిచేసిందో, మీ సహాయాన్ని నేనెంత అభినందిస్తున్నానో తెలుపుటకు నేను చాలాకాలం క్రితమే మీకు వ్రాయవలసింది. మీ చక్కని సేవానిరతికి నా ధన్యవాదాలు. మాకోసం మీ ద్వారా పని చేసినందుకు స్వామికి నా కృతజ్ఞతలు. మీకు అనేక కృతజ్ఞతలు. సాయి రామ్!"

+++++

76. నొప్పి, మోకాళ్ళలో, కాళ్ళలో బలహీనత 02870...అమెరికా

80 ఏళ్ల వ్యక్తి, గతనెలలో (ఆగస్టు 2015 లో) పడిపోయినప్పుడు అయిన తన కుడికాలి గాయానికి చికిత్సకోరి వచ్చినారు. ప్రమాదం జరిగిన వారానికి, కుడి మోకాలు, పాదానికి మధ్యనున్న పొడుగు యెముకలో నొప్పివల్ల, నడుమునుండి కాలివరకు చాలా బాధతో, కుడికాలు వాపు, తొడ, కాలు మీద గాయాలతో, ఆ ముసలాయన తనడాక్టర్ వద్దకు వెళ్ళిరి. ఎక్స్-రే లో ఎముకలేమి విరిగినట్లు తెలియలేదు. డాక్టర్ అతనిని మోకాలుకి 'బ్రేస్' వేసుకోమని, ఎముకల నిపుణుని సంప్రదించమని సిఫార్సు చేసిరి. రెండు మోకాళ్ళలో కండరాల స్థాయి తగ్గుతుండటంతో ఎముకల నిపుణుడు భౌతిక చికిత్సను (ఫిజికల్ థెరపీ) సిఫార్సు చేశాడు. రోగి ప్రమాదంతో పడిపోవుటకు ముందే గత 6నెలలుగా, లేక ఏడాదిగా మోకాళ్ళ బలహీనతతో బాధపడుతున్నారు. 5 సెప్టెంబర్ 2015 న, రోగికి ఇవ్వబడిన రెమిడి:

CC10.1 Emergencies + CC20.1 SMJ tonic + CC20.2 SMJ pain + CC20.4 Muscles & Supportive tissue + CC20.7 Fractures...TDS

కేవలం 4 రోజుల తరువాత, రోగి నొప్పి 50% తగ్గినట్లు భావించారు. అతను తన మోకాళ్ళు బలంగా అవుతున్నట్లు గమనించి, మోకాలి బ్రేస్ ను ఉపయోగించడం నిలిపివేశారు. అంతేకాక, మెట్లు పైకి వెళ్ళేటప్పుడు, తనని తాను నిలవరించుకోవటానికి, ప్రక్కనే ఉండే రైలింగ్ పట్టుకునే అవసరం లేకుండా పోయింది.

14 సెప్టెంబరులో, అతను తన మొదటి సెషన్ కోసం ఫిజికల్ థెరపిస్ట్ వద్దకు వెళ్ళారు. అతని కుడి మోకాలిలో కొంత బలహీనత తప్ప, నొప్పి లేదు. కనుక థెరపిస్ట్ ని చూడవలసిన అవసరం వుందనుకోవటంలేదు. డాక్టర్ కదలిక, బరువు మోసే వ్యాయామాలు చేయించారు కాని అతని కుడికాలిలో లోపం లేనందువల్ల, అదే రోజు చికిత్స నుండి పంపివేసినారు.

3 వారాల చికిత్స తర్వాత (సెప్టెంబరు 27), నొప్పి తగ్గుటవల్ల రోగికి మోతాదు OD కు తగ్గించబడింది. వైబ్రియోనిక్స్ చికిత్సకు ముందు కంటే అతని మోకాళ్ళు 75% బలపడ్డాయి. అక్టోబరు 10, 2015 నాటికి, రోగికి ఏమాత్రం నొప్పిలేదు. అతను ప్రమాదం జరగక ముందు మాదిరిగానే - ఆవరణలో పచ్చిగడ్డి కోయటం, వంటచెరకు తీసుకురావడం,, చెత్తను పారబోయటం వంటి తన సాధారణ కార్యకలాపాలను సులువుగా చేయగలుగుతున్నారు. ప్రాక్టీషనర్ రోగికి మోతాదు మరింత తగ్గించి, 3TW నిర్వహణ మోతాదు తీసుకొనుటకు సలహానిచ్చిరి.

+++++

77. దీర్ఘకాలిక కాలునొప్పి 03504...యొనైటెడ్ కింగ్ డం

31 జూలై 2015 న, ప్రాక్టీషనర్, కాళ్ళనొప్పివల్ల కష్టపడుతూ నడుస్తున్న 70 ఏళ్ల మహిళని చూసారు. గత 5 సం.లలో ఆమె కాళ్ళలోని కండరాల బలహీనత వృద్ధి చెందుతున్న కారణంగా నొప్పి సంభవించింది. ఆమె తన డాక్టరుకు చూపించారు కానీ నిర్దిష్ట చికిత్స చేయగల పరిస్థితిలో రోగనిర్ధారణ చేయబడలేదు. ఈ నొప్పికి ఆమె ఏ మందులను తీసుకోవడం లేదు. ఆమెకు చికిత్స చేసిన రెమిడి:

CC3.7 Circulation + CC12.1 Adult tonic + CC18.5 Neuralgia + CC20.1 SMJ tonic + CC20.4 Muscles & Supportive tissue...QDS

2 వారాలలో, రోగి కాళ్ళనొప్పి 50% నయమై, 3 వారాలయేసరికి మరో 20% మెరుగుదల కనిపించింది. రోగి తనకు చాలా మెరుగైనదని, ఇప్పుడు ఎలాంటి ఇబ్బంది లేకుండా నడుస్తున్నట్లు తెలిపారు. 7వారాల చికిత్స తర్వాత (20 సెప్టెంబర్ 2015), ఆమెకు 100% తగ్గింది. పూర్తిగా తగ్గిపోయినందుకు రోగి చాలా కృతజ్ఞతతో ఉన్నారు. ఆమెకు 3 నెలలపాటు మోతాదును TDS కు తగ్గించమని, తరువాత మరో 3 నెలలు BD గా తీసుకోని, ఆ పిమ్మట OD గా తీసుకోమని సూచించారు.



78. భుజంలో ఎముక విరుగుట 03507...యొనైటెడ్ కింగ్ డం

ఏప్రిల్ 9, 2015 న 75 ఏళ్ల వ్యక్తి, విరిగిన ఎడమభుజము చికిత్సకై వచ్చినారు. 2వారాలవెనుక, అతను గోల్ఫ్ ఆడుతుండగా, పడిపోవడం వలన రెండు చోట్ల చేయి విరిగింది. అతని చేతికి ప్లాస్టర్ కట్టు వేసి, తీవ్రమైననొప్పి తగ్గుటకు మాత్రలు యిచ్చారు కాని వానివల్ల అతనికి ఏమీ ఉపశమనం కలగకపోగా, అతని కడుపులో కూడా ఇబ్బందులు ఏర్పడ్డాయి. అతను నొప్పితో రోజంతా మొద్దుబారినట్లుగా కూర్చుంటారు. రాత్రి నొప్పి వల్ల నిద్ర కూడా దూరమైంది. అతను తెల్లవారుఝామున, కేవలం అలసటవల్ల కాస్త కునుకు తీస్తున్నారు. అతను క్రింది పరిహార మిశ్రమాలతో చికిత్స చేయబడ్డారు:

CC10.1 Emergencies + CC12.1 Adult tonic + CC15.1 Mental & Emotional tonic + CC20.3 Arthritis + CC20.4 Muscles & Supportive tissue + CC20.6 Osteoporosis + CC20.7 Fractures...6TD

రోగి వైబ్రో పరిహారాన్ని ప్రారంభించగానే నొప్పిమాత్రలను నిలిపివేశారు. మరునాడు అతను నొప్పి కొంత తగ్గినట్లు గమనించారు. అతను రాత్రిపూట కొంతనిద్ర పోగలగడమే కాక వారం తరువాత అతను 30% మెరుగైనట్లు తెలిపారు. అతని నొప్పి ఇప్పుడు భరించదగ్గదిగా మాత్రమే వుంది. అతనికి నిద్ర బాగా పడుతున్నది. అతను తన మెరుగుదల 'నాటకీయమైనది' అని వర్ణించారు. అతను తనకుడిచేతితో చిన్న పనులు చేస్తూ, యింట్లో తిరగలుస్తున్నారు. దీని తరువాత, అతను ప్రతివారం తననొప్పి 10% తగ్గుతున్నట్లు నివేదించాడు. 4వ వారం చివరికి 60% మెరుగైంది.

మే చివరలో అతను ఆసుపత్రికి వెళ్ళగా, ఆ వయస్సులో అంత వేగంగా కోలుకున్నందుకు డాక్టర్ సంతోషించారు. X- రే లో ఎముక చక్కని అమర్చుతో అతుక్కుంటున్నట్లు గమనించారు. అందువలన అతను ఫిజియోథెరపీ [భౌతిక చికిత్స] కోసం పంపబడినారు. రోగి తను పూర్తిగా కోలుకున్నట్లు భావించినందున, చికిత్సను నిలిపివేసినట్లు పేర్కొన్నారు. అతను 2 నెలలపాటు నాలుగు చికిత్స (థెరపీ) సెషన్లకు వెళ్ళినారు. జూన్ నెల మధ్యలో రోగి కారు నడపడం మొదలుపెట్టి, తన ఎడమచేతితో తేలికపనులు చేసుకోగలిగారు. ఆగస్టు 5 న ఆసుపత్రిలో అతని చివరి సెషన్లో, డాక్టర్ రోగి మెరుగుదలకు చాలా సంతోషం వ్యక్తం చేసి, అతనికి ఈ వయస్సులో గొప్పగా మెరుగైందని ధృవీకరించారు. ఆగస్టులో రెండవ వారంలో, రోగి తిరిగి గోల్ఫ్ ఆడుటకు వెళ్ళారు కానీ 2 తేలిక స్ట్రోక్స్ మాత్రమే చేయగలిగారు. అతని ఎడమ చేతి క్రమంగా బలంగా తయారై, దాదాపు పూర్తిస్థాయి కదలికలను తిరిగి పొందగలిగాడు. 5 సెప్టెంబరు 2015 నాటికి అతను యధాప్రకారం అతని గోల్ఫ్ ఆట ఆడగలుగుతున్నందుకు సంతోషంగా ఉన్నారు.



79. నడుమునొప్పి, మతిమరుపు, దంత సంక్రమణవ్యాధి 03520...అమెరికా

జూన్ 4, 2015 న, 70 ఏళ్ల వ్యక్తి, నడుమునొప్పి, శక్తి హీనత, మతిమరుపుల చికిత్సకోసం ప్రాక్టీషనర్ని సంప్రదించారు.

10సం.ల క్రితం ప్రారంభమైన సైయాటికా వలనే తనకీ నడుమునొప్పి అతను నమ్మారు. ప్రస్తుతం అతను తలను కొద్దిగా వంచినా, తలవాల్చినా, క్రింద పడుకున్నా, దగ్గినా, తుమ్మినా, రోజూ బాధపడుతున్నారు. 2 నెలల క్రితం, అతని నొప్పి తీవ్రతతో మంచంనుండి లేవలేక, నిలబడలేక బాధపడ్డారు. ఏది ఏమైనా, ప్రాక్టీషనర్ వద్దకు వచ్చినప్పుడు, అతను తన బాధ, గత 2 సం.లు.గా ముందు అనుభవించిన స్థాయికన్నా భరించలేకనదిగా ఉన్నదని వివరించారు. గత 16 ఏళ్లుగా తన కంప్యూటర్ ముందు చాలా ఎక్కువసేపు, అస్తవ్యస్తంగా కూర్చోనుటచే ఈ సమస్య ఎక్కువయి ఉండవచ్చు.

రోగి 2వ సమస్య, అతను సులభంగా అలసిపోతున్నారు. తేలికపాటి వ్యాయామంవల్ల కూడ, అతనికి శ్వాస తక్కువై, అలసిపోతున్నారు. 2003 లో తను భారతదేశంలో రైలులో ప్రయాణిస్తున్నప్పుడు, బయట దుమ్ము కాలుష్యం నిండిన గాలిని పీలుస్తూ, అసంపూర్తి అయిన వైద్యంవల్ల కావచ్చునని, అతను తెలిపారు. ఈ విధమైన వాతావరణంలో తిరిగిన ఫలితంగా, అతనికి పొడి దగ్గు, ఛాతీ నొప్పి వచ్చుటచే, ఊపిరితిత్తుల ఇన్ఫెక్షన్ కోసం యాంటీబయాటిక్స్ తో చికిత్స పొందారు. చివరకు అతను ఒక నెలపాటు 'డ్రైడ్ మాంక్ ఫ్లూట్' (లూవో హాస్ గువో, ఒక ఛైన్స్ ఔషధం) తినడం ద్వారా ఈ పరిస్థితి నుండి ఉపశమనం పొందారు. రోగియొక్క 3వ సమస్య- అతను దాదాపు 30 సం.లుగా మతిమరుపుతో, అతను ఏదో చేయాలనుకోవటం, తక్షణమే ఏమి చేయాలను కున్నాడో, మరిచిపోవడం జరుగుతోంది. ఆ విషయం అతనికి కొన్నిరోజుల తర్వాత జ్ఞాపకం రావచ్చు లేదా ఏమాత్రం గుర్తులేక పోవచ్చు. అతని వయస్సులో అతనికి జ్ఞాపకశక్తి సమస్యలు మరింత ఎక్కువవుతున్నవి. ప్రాక్టీషనర్ క్రింది రెమెడీలు ఇచ్చారు:

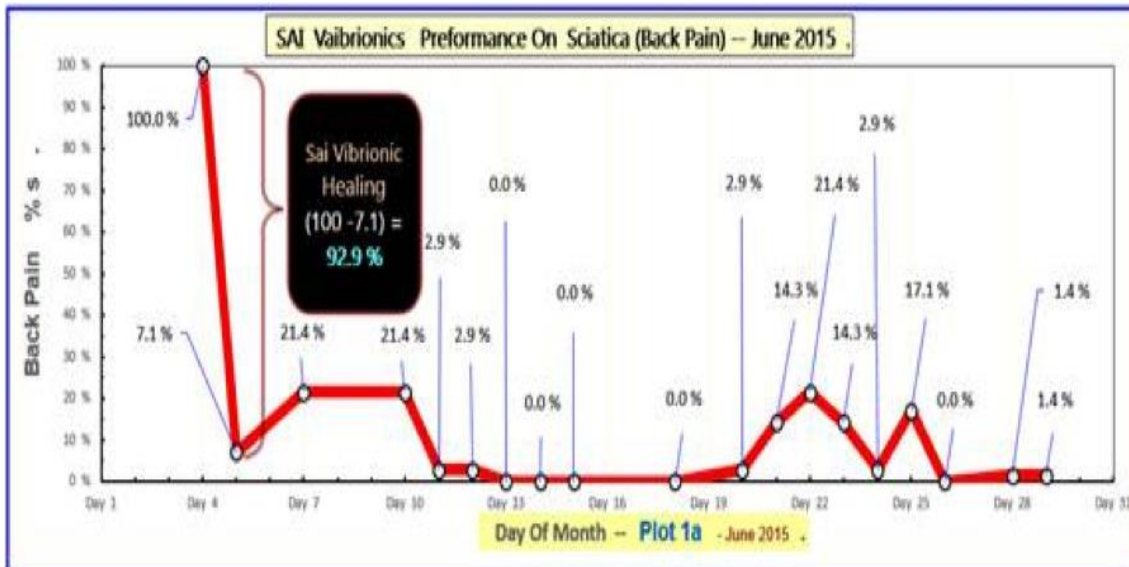
నడుమునొప్పి, అలసటకు, మతిమరుపు, చికిత్సకై:

#1. CC10.1 Emergencies + CC12.1 Adult tonic + CC15.1 Mental & Emotional tonic + CC17.3 Brain & Memory tonic + CC18.5 Neuralgia + CC20.1 SMJ tonic + CC20.2 SMJ pain + CC20.3 Arthritis + CC20.4 Muscle & Supportive tissue + CC20.5 Spine...TDS in water

ఊపిరితిత్తుల ఇన్ఫెక్షన్ కు :

#2. CC19.1 Chest tonic + CC19.3 Chest infections chronic + CC19.4 Asthma attack...TDS

10 రోజుల తరువాత రోగి గణనీయమైన మెరుగుదలని నివేదించారు. అతను జున్ 5 న నిద్రలేచినప్పటినుంచి, తనకి నొప్పి లేదని చెప్పారు. అతను ముందురోజు, ఒక మోతాదు తీసుకున్న తర్వాత నొప్పిలో 93 శాతం మెరుగుదలని అంచనా వేసారు. అప్పటి నుండి, అతనికి అప్పుడప్పుడు మాత్రమే, అది కూడా ప్రతిసారీ కొన్ని నిమిషాలు మాత్రమే వుండే నొప్పి వస్తోంది. వైద్యం పై వైబ్రియోనిక్స్ యొక్క పనితీరును పర్యవేక్షించడానికి, రోగి యొక్క నొప్పి తెలియజేసే, రోజువారీ లాగ్ ఉంచబడింది. ఇది గ్రాఫ్ రూపంలో సూచించబడుతుంది. అతని అలసట కూడా 75% తగ్గినట్లు భావించారు.



తదుపరి సమయంలో, రోగి తను దంతాల సమస్యలతో కూడా బాధపడుతున్నట్లు వెల్లడించారు. చిగుళ్ళవాపు, దంత సంక్రమణ, ఆ ఇన్ఫెక్షన్ అయిన పంటికి దగ్గరగా నాలుక ప్రాంతంలో వాపు, వదులైన దంతంవల్ల పైదవడ మంటవంటి పలు దంతసమస్యలతో రోగి బాధపడుతున్నాడు. అతను కొన్ని దశాబ్దాల క్రితం, 1981 లో జరిగిన (Root canal) దంతమూలము సహా, యితర దంతములకు చేసిన వైద్యంవల్ల, తనకీ సమస్యలు వచ్చాయని, రోగి నమ్మాడు. 'రూట్ కెనాల్' తర్వాత, అతనికి తరచుగా చిగుళ్ళకు, పళ్లకు అంటువ్యాధులు కలిగేవి. ఇన్ఫెక్షన్ పైన, క్రింద గల దంతాలమధ్య వెల్లుల్లి నొక్కిపెట్టి, నిరంతర మంట తగ్గించటానికి ప్రయత్నిస్తున్నారు. ఇది అతనికి తాత్కాలిక ఉపశమనం కలిగించిననూ, సంక్రమణ (ఇన్ఫెక్షన్) పునరావృతము అవుతోంది. ప్రస్తుతం, అతని వాచిన పైదవడలో దంతం బాగా వదులవుటవల్ల, దంతధావన సమయంలో దాన్ని పట్టుకొని, నొప్పివల్ల, అతను కేవలం నెమ్మదిగా దంతధావనం చేసుకుంటున్నాడు.

వైబ్రియానిక్స్ తీసుకోవడం మొదలుపెట్టిన 5 రోజుల తర్వాత అతను తన దంతసమస్యలకు కూడా ప్రతిరోజు #1 ను ప్రయత్నించుటకు నిర్ణయించుకున్నారు. అతను నీటిలో #1 ను తీసుకొనుచుండుటవల్ల, వైబ్రో నీటిని, ఇన్ఫెక్షన్ నోకిన మీది దంతాలు, అతని నోటిలోని ఎర్రబడిన భాగాలు కలిసేలా తన నోటిలో పట్టుకుంటున్నారు. ఈవిధంగా చేసిన తరువాత 25 నిమిషాలకన్నా ముందే, దవడవాపు, దంతబాధ 95% మెరుగుపడింది. అతను ప్రతి 3-4 గంటలకు నొప్పి తిరిగి రాగానే వైబ్రో నీటిని నోట్లో పట్టివుంచి చికిత్స కొనసాగిస్తూనే వున్నారు.

ఉత్సాహంతో, అతను వైబ్రో నీటియొక్క నొప్పి నివారణ లక్షణాలు పరీక్షించడానికి ఒక ప్రయోగం చేయాలని నిర్ణయించుకున్నారు. అతను మొదట తననాలుకతో వదులైన పంటినొప్పి ననుభవించి, తరువాత అతను తన నోటిలోపల వైబ్రో నీటిని పుక్కిట పట్టారు. 3 నిమిషాల తరువాత, మళ్ళీ తన నాలుకతో పంటిని తాకగా, నొప్పి అసలు లేదు. జున్ 11 నాటికి, పంటిచుట్టూ గల చిగుళ్ళమంట మాయమైంది. రోగి నివేదికను విన్న ప్రాక్టీషనర్, దంతసమస్యలకు అతనికి ఈ క్రింది పరిహారాన్ని పంపించారు. అంతేకాక అతను చేసిన విధంగానే #1 ని ఉపయోగించడం కొనసాగించమని చెప్పారు:

పళ్ళు, చిగుళ్ళు, దవడ, నాలుక సంక్రమణ (ఇన్ఫెక్షన్) కొరకు:

#3. CC10.1 Emergencies + CC11.5 Mouth infections + CC11.6 Tooth infections + CC12.1 Adult tonic + CC15.1 Mental & Emotional tonic + CC17.3 Brain & memory tonic + CC18.5 Neuralgia...QDS, అవసరాన్ని బట్టి నోటితో వైబ్రో నీటిని పట్టి వుంచవలెను.

2 వారాల తరువాత జున్ 30 న రోగి, తన వెన్నునొప్పి అప్పటికీ 93% మాత్రమే మెరుగైనా, అతని జ్ఞాపకశక్తిలో గణనీయమైన మెరుగుదల ఉంది - మునుపు రోజుల తరబడి లేక అసలెప్పుడోగానీ జ్ఞాపకంరాని పరిస్థితినుండి ఇప్పుడు 1-2 నిమిషాలలో మర్చిపోయిన ఆలోచనలు అతను గుర్తుకు తెచ్చుకుంటున్నారు. అతని దంతసమస్యలు కూడా మెరుగైనవి. చిగుళ్ళలోవాపు సూచనే లేదు. వదులుగా ఉన్న దంతం స్థిరపడి, అతను తన ద్రవ ఆహారంనుండి బయటపడి, నొప్పి లేకుండా బాదంవంటి కాయలతోసహా ఆహారాన్ని నమలుగలుగుతున్నారు.

జులై పూర్తిగా అదే ధోరణి కొనసాగింది. వెన్నునొప్పి మారలేదు, కానీ అది ముందులా అప్పుడప్పుడు కాక, రోజంతా నిరంతరంగా ఉంది. ఇతర లక్షణాలలో, జ్ఞాపకశక్తి 95% మరింత మెరుగుదల చూపించింది. 1-2 నిమిషాలకు బదులు కొద్ది సెకన్లలో రోగి మర్చిపోయిన విషయాన్ని గుర్తు చేసుకుంటున్నారు. పంటి సంక్రమణ, చిగుళ్ళవాపు, నాలుక వాపు పూర్తిగా పరిష్కరించబడ్డాయి. వదులైన పన్ను (90%) స్థిరపడి, దంతాల నొప్పి పోయింది. అతను 95% మెరుగై అలసట, ఆయాసం లేకుండా చురుకుగా ఉండగలిగాడు. ఆగస్టులో చికిత్సవల్ల వెన్నునొప్పి కొంత మెరుగుపడింది. రోగి తన మిగిలిన బాధ (3%) లోతైన కణజాల స్థాయిలో ఉన్నట్లు భావించాడు. ఏదేమైనా, అతని దంత ఆరోగ్యం, గతంలో నివేదించబడిన లక్షణాలకు మించి మెరుగుపడింది. అతని శక్తి ఎక్కువైంది.

నెల తరువాత, సెప్టెంబరు 25 న చివర కలయికలో, రోగి పూర్తిగా దంతబాధలు, అలసట సమస్యలనుండి పూర్తిగా కోలుకోవడం జరిగింది. అతని జ్ఞాపకశక్తి లోపాలు 99% మెరుగైనవి. అతనికి ఇప్పటికీ లోతైన కణజాలనొప్పి(3%) వున్నది కానీ ముందునెల కన్నా తక్కువగా ఉన్నాయి. అక్టోబరు 2015 మొదటి వారంలో, వెన్ను నొప్పినుండి 100% ఉపశమనం సాధించడానికి చేసే ప్రయత్నంలో, #1 ని TDS మోతాదులో వుంచబడినది. రోజూ తీసుకునే మొదటి మోతాదు మాత్రం, 10 నిమిషాలకి ఒకసారి చొప్పున 2గంటలపాటు తీసుకోవాలి.

రోగి వ్యాఖ్య: నేను సాయికి, సాయి విబ్రియోనిక్స్ కు ప్రత్యక్షంగా లేదా పరోక్షంగా కారకులైన విశ్వంలోని మానవులందరికీ నా కృతజ్ఞతను సమర్పిస్తున్నాను. కృతజ్ఞతలో అంతులేని ధన్యవాదాలు ఉన్నాయి; దానికి అంతం లేదు.

80. బంటిగిన్నె కీలునొప్పి (భుజం యొక్క కీలు నొప్పి) 03524...అమెరికా

9 జూలై 2015 న, 56 ఏళ్ల వ్యక్తి దెబ్బతిన్న కండాలవల్ల వచ్చిన దీర్ఘకాలిక భుజంనొప్పి చికిత్సకై వచ్చారు. అతను గత 5 ఏళ్లగా ఈ నొప్పి తో బాధపడుతున్నారు. ఇతర అల్లోపతి చికిత్సలు విఫలమయిన తరువాత, డిసెంబర్ 2014 లో రోగి తన ఎడమభుజం కలయికవద్ద (బంటిగిన్నెకీలు) శస్త్రచికిత్స చేయించుకొని ఫిజియో థెరపీ పూర్తి చేసారు కాని ఆశించిన ఉపశమనం పొందలేదు. అతను ప్రస్తుతం తన దైనందిన జీవితంలో కార్యకలాపాలకు నొప్పితగ్గించు మాత్రల (పెయిన్ కిల్లర్స్) పై ఆధారపడ్డారు. ప్రాక్టీషనర్ అతనికి క్రింది రెమిడిలు ఇచ్చారు :

భుజం నొప్పి కొరకు:

#1. CC12.1 Adult tonic + CC15.1 Mental & Emotional tonic + CC20.1 SMJ tonic + CC20.2 SMJ pain + CC20.3 Arthritis + CC20.4 Muscles & Supportive tissue...QDS రెండు వారాలకు, ఆపైన TDS పూర్తిగా నొప్పి పోయేవరకు వాడాలి.

3వ వారంలో, అతను వొళ్ళు నొప్పులు, జ్వరం గురించి చికిత్స కోరగా, ప్రాక్టీషనర్ వెంటనే పంపిన రెమిడి:

జలుబు, ప్లూ జ్వరము కొరకు:

#2. CC9.2 Infections acute + CC10.1 Emergencies... ప్రతి 10 నిమిషాలకొకసారి గంట వరకు, ఆపైన 6TD జ్వరం పోయేవరకు

రోగి తీవ్రమైన లక్షణాలపై దృష్టి కేంద్రీకరించడానికి #1 ను తీసుకోవడం ఆపేడు. 3 రోజుల చికిత్స తరువాత, అతని జ్వరం తగ్గిపోయింది, అతడు #1 ను తిరిగి ప్రారంభించాడు. 3 వారాలలో అతని భుజంనొప్పి పూర్తిగా మాయమైంది. అతను వైబ్రియోనిక్స్ చికిత్సా సమయంలో నొప్పి మాత్రలు, ఇతర మందులు ఏమీ తీసుకోలేదు. అతను తన భుజాన్ని బలంగా చేయడానికి, నియమంగా వ్యాయామాన్ని ప్రారంభించారు. సెప్టెంబరు 9 నాటికి పూర్తిగా కోలుకోవడంతో అతను వైబ్రియోనిక్స్ ఆపేసారు. నవంబరు 2015 నాటికి, రోగి భుజంనొప్పి మాయమైంది. మాస్టర్ హీల్ ఐనా స్వామికి చాలా కృతజ్ఞుడుగా ఉన్నారు.

రోగి వ్యాఖ్య: మీ ఔషధం ఆశ్చర్యకరంగా, అద్భుతంగా పనిచేస్తుంది. నేను పూర్తిగా కోలుకున్నాను!

81. చీలమండ, కాలికి గాయాలు 10304...భారతదేశం

28 ఏళ్ల కర్మాగార కార్మికుడు తన సైకిల్ పై పోవుచుండగా, ఒక స్కూటర్ డీ కొట్టింది. అతని ఎడమ చీలమండ వాచిపోయి, ఎడమమోకాలి కండరాలు గాయపడ్డవి. అలోపతి చికిత్స వాడి, విఫలమైన తర్వాత, అతను ప్రమాదం జరిగిన 3నెలలకు ప్రాక్టీషనర్ వద్దకు చికిత్సకై వచ్చారు. అతనికి యీ క్రింది రెమిడి ఇవ్వబడింది:

#1. CC10.1 Emergencies...6TD for 1 day, then TDS

#2. CC20.4 Muscles & Supportive tissues...TDS

15 రోజుల చికిత్స తరువాత, రోగి తనకు పూర్తిగా నయమైనట్లు నివేదించారు. 10 రోజుల చికిత్స చివర రోజుకి అతను 50% మెరుగై, మరొక 5 రోజుల తర్వాత, అతని నొప్పి పూర్తిగా తగ్గిపోయింది.

+++++

82. తామర వ్యాధి ^{01044...స్కాటలండ్}

12 ఏప్రిల్ 2015న ఒకతల్లి తన 7 ఏళ్ల కుమారుడిని తీవ్రమైన తామర చికిత్సకు తీసుకువచ్చారు. ఆలోపతి డాక్టర్ అయిన ప్రాక్టీషనర్, వారంక్రితం, తన హాస్పిటల్ లో ఆ బాలుడిని తొలిసారి చూసారు. అతని తలనుండి బొటనవేలు వరకు తామర వ్యాధితో, దానివల్ల ఇన్ఫెక్షన్ అయిన గాయాలతో, శరీరంలో చర్మంమీద అన్నిప్రాంతాలలో, తలమీద సైతం తామర వ్యాపించినది. శరీరంలో తామరలేని భాగమే లేదు. ఆ బాలుడు తన బాల్యమంతా దాదాపుగా తామరతో బాధపడుతున్నట్లు తెలుస్తోంది. అతను సాధారణ శిశువు చర్మంతో జన్మించినా, ఒకనెల వయస్సులో చర్మంపై దద్దుర్లు ప్రారంభమయ్యాయి. బాలునికి చాలా కోపం, నిద్ర సరిగా లేదు. మొత్తం కుటుంబం దాని వల్ల ప్రభావితమైంది.

క్లినిక్ లో తల్లికి, కుమారుడి చర్మంకోసం ఎలా జాగ్రత్తలు తీసుకోవాలో చెప్పి, యాంటీబయాటిక్స్, స్టెరాయిడ్ లోపనాలు, బారియర్ లోపనాలు ఇచ్చారు. గత కొన్ని ఏళ్లుగా అనేకమంది వైద్యుల నుండి వారాల తరబడి, ఈ బాలుడు చికిత్సలు పొందినా, తీవ్రంగా దురదలు, గోకడం ద్వారా అంటువ్యాధులు రావడమే అవుతోంది. చిరుతిళ్ళు ఈ వ్యాధులను మరింత అధ్వాన్నంగా చేశాయి. అల్లోపతి చికిత్సలు స్వల్ప-కాలిక పాక్షిక ఉపశమనం మాత్రమే కలిగించినవి.

క్లినిక్ లో, ప్రాక్టీషనర్ తల్లికి వైబ్రియోనిక్స్ చికిత్సవల్ల మొత్తం నయమవడం సాధ్యమేనని చెప్పారు. ఒక వారం తర్వాత, వాడుతున్న ఔషధాలవల్ల ఏమీ మెరుగుదల లేకపోవడంతో తల్లి వైబ్రిో చికిత్స కోరగా క్రింది రెమిడి ఇవ్వబడింది:

తామరవ్యాధికి, చర్మం అంటువ్యాధికి, స్కేలింగ్ కొరకు:

#1. CC9.2 Infections acute + CC10.1 Emergencies + CC15.1 Mental & Emotional tonic + CC21.1 Skin tonic + CC21.5 Dry sores + CC21.6 Eczema...TDS

బాలునికి ఆరోగ్యకరమైన ఆహారాలు తినమని, చిరుతిళ్ళు మానేయమని, బాగా నీరు త్రాగమని చెప్పారు. చర్మానికి మంచిగాలి పీల్చుకునే విధంగా, వెచ్చనినీటిలో నానిన చర్మాన్ని, మెత్తనిబట్టతో రుద్దుతూ, అతను కుళ్లిన చర్మాన్ని ఎలా తొలగించుకోవాలో కూడా బాలునికి బోధించారు. వైబ్రియోనిక్స్ రెమెడిలు తీసుకునుచున్నప్పుడు. బాలుడు అప్పుడప్పుడు స్టెరాయిడ్ క్రీమ్ తప్ప, వేరే ఇతర చికిత్సలు ఉపయోగించలేదు. అతను ఫుల్ బెట్ లను అనుభవించలేదు. అతను రోజంతా పాఠశాలలో వుంటాడు కాబట్టి, అతను రోజుకు రెండుసార్లు మాత్రమే #1 తీసుకున్నాడు. కానీ 3 వారాలలో 30% మెరుగుదలతోపాటు అతని చేతులపై, సాధారణ చర్మం పెరుగుదల కనిపించింది. రోగి తల్లి తన కొడుకు చర్మంగురించి యితరులు వేళాకోళం, ప్రతికూలచర్యల ద్వారా నిరుత్సాహంతో పిల్లవాడు బాగా నిద్రపోవటంలేదని ప్రాక్టీషనర్కి చెప్పినది. బాలునికి అదనపు కాంబో ఇవ్వబడింది:

నిద్ర సమస్యలకు, నిరుత్సాహమునకు:

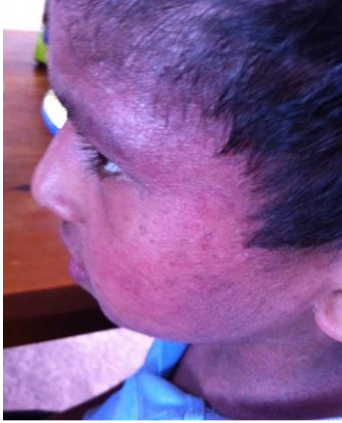#2. CC15.2 Psychiatric disorders + CC15.6 Sleep disorders...BD

జూన్ 6, 2015 న 7వారాల చికిత్స తర్వాత, 70% తామరలో మెరుగుపడి బాలుడు కాస్త బాగా కనిపించాడు. సెప్టెంబరు 1, 2015 న చూసినప్పుడు బాలునకు 90% మెరుగుదల ఉంది. ఇప్పుడు అతను క్రమంతప్పక రోజుకు ఒకసారి మాత్రమే #1 తీసుకుంటున్నాడు. అతను సంతోషంగా, చాలా ప్రశాంతముగా కనిపించాడు. చర్మంలో పగుళ్లు కాని సంక్రమణ కాని లేదు. సాధారణ చర్మం వస్తున్న అనేక భాగాలు చూడవచ్చు. బాలుర తామరవ్యాధి నివారణతో, మొత్తం కుటుంబానికి గొప్ప ఉపశమనం, సంతోషం కలిగినవి.

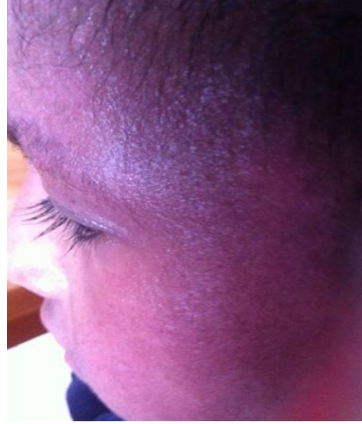#1 & #2 ఆపివేసి రోగికి క్రింద పరిహారమునిచ్చిరి:

#3. CC15.1 Mental & emotional tonic + CC21.1 Skin tonic + CC21.6 Eczema + #2...OD

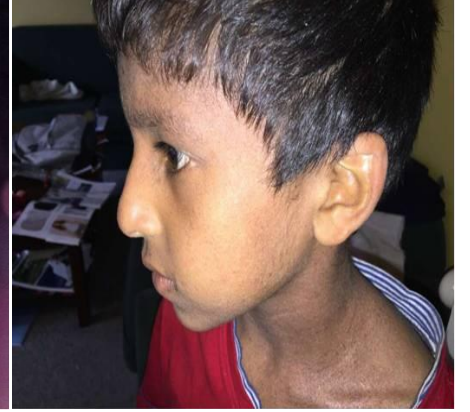అక్టోబర్ 2015 చివరికి, రోగి పూర్తిగా మెరుగయ్యాడు, తన శరీరానికి పడని ఆహారాలు తినడానికి ప్రయత్నించినప్పుడల్లా అతనికి చిన్న బాధలు కలుగుతాయి. కానీ అతనికి ఇప్పుడు వ్యాప్తి నిరోధించడమెలాగో తెలుసు: అతను #3 ... TDS చర్మం పూర్తిగా మెరుగయ్యేవరకు వరకు తీసుకొని, అప్పుడు BD, చివరకు OD మోతాదు తీసుకొనుటకు సలహా ఇచ్చారు.



12 ఏప్రిల్ 15



9 మే 15



1 సెప్టెంబర్ 15

+++++

83. నాడీ సర్పి (షింగిల్స్) అంటువ్యాధి ^{01163...కృటియా}

25 ఫిబ్రవరి 2015 లో 82 ఏళ్ల వృద్ధుని ప్రాక్టీషనర్లు సంప్రదించారు. ఆమెకు సర్పి అంటువ్యాధివల్ల, వెనక వీపుమీద పొక్కులతో, నొప్పితో బాధపడుతున్నది. ఆమెకు చాలా నీరసంగా వున్నది. ఆమెకు క్రింది రెమిడి ఇవ్వబడింది:

NM36 War + NM59 Pain + NM60 Herpes + SM26 Immunity...TDS

రెమిడి ప్రభావం వెంటనే కనపడింది. అదే రోజు, ఆమె పరిస్థితి 50% మెరుగైంది. మరుసటి రోజు, అన్ని లక్షణాలు పోయాయి. ఆమె శరీరంలో వైరస్ దాగివున్నందున, ఔషధచికిత్స ఒక నెల పాటు కొనసాగింది. చికిత్స సమయంలో ఇతర ఔషధం తీసుకోలేదు. అక్టోబర్ 2015 నాటికి, మహిళ తన శక్తిని తిరిగి పుంజుకుని, మంచి ఆరోగ్యంగా ఉన్నారు.

+++++

84. తామర వ్యాధి ^{01427...సింగపూర్}

మార్చి 2013 లో, 50 ఏళ్ల మహిళ, గత 30 ఏళ్ళుగా తన ముంజేతుల పైగల తీవ్ర తామర కొరకు చికిత్స కోరింది. రెండు ముంజేతులపై చర్మం నల్లగా, మొద్దుబారి, పొడిగా, పెళుసుగా, చాలా దురదగా ఉంది. రోగి తన పరిస్థితికి కలత చెంది, దయనీయంగా కనిపించింది. ఆమె వివిధ చికిత్సలను ప్రయత్నించింది, వీటిలో ఏది కూడా పనిచేయలేదు. ప్రస్తుతానికి ఏమీ తీసుకోలేదు. ఆమెకు అధిక రక్తపోటు, అధిక కొలెస్ట్రాల్ వుండేవి. కానీ అల్లోపతి మందుల ద్వారా తగ్గినవి. ఆమె ఈ రెమిడితో చికిత్స పొందింది:

#1. SR295 Hypericum 30C + SR299 Lycopodium 200C + SR315 Staphysagaria + SR382 Croton Tig...TDS

కొన్ని రోజుల తరువాత, కొంత మెరుగుదల ఉంది కాని ఔషధం చాలా నెమ్మదిగా పని చేస్తుందని భావించి రోగి అసంతృప్తి చెందినది. ఆమె వేగంగా నయమగుటకు, పైన పూతకు ఏదయినా యిమ్మని కోరినది. నోటి ద్వారా రెమెడితోపాటు, తామరగల స్థలంపై పూయుటకు, ఆమె విబూతిలో కలిపిన #1 ఇవ్వబడింది. 6 వారాల తర్వాత, తామర ఆనవాళ్ళన్నీ పోయాయి. రోగి సంతోషంగా అభ్యాసకునకు తన పూర్తిగా నయమైన ముంజేతులు రెండింటినీ చూపినది.

ఆమె వైబ్రియోసిస్ చికిత్సపట్ల ఆసక్తితో ఇప్పుడు తన ఇతర సమస్యలకు కూడా చికిత్స కోరింది. 2007 లో గర్భాశయ శస్త్రచికిత్స జరిగిననాటినుండి, ఆమెకు తరచుగా కడుపునొప్పి వచ్చి, కొన్నిగంటలపాటు వుంటున్నది. డాక్టర్ ఆమె శస్త్రచికిత్స సమయంలో,

స్కార్ టిష్యూ ఆమె అండాశయము, ప్రేగులు, ఫెలోపియన్ నాళాలకు అతుక్కోవటంవల్ల నొప్పి వస్తోందని, దాన్ని జీవితమంతా భరించాల్సిందేనని చెప్పారు. గత 4 ఏళ్ళుగా, ఆమెకు తరచూ మూత్రనాళాల సంక్రమణ కూడా ఉంది, కాబట్టి ఆమె మూత్రపిండ ప్రదేశం తరచుగా చాలా మృదువైపోయినట్లు (పాడవుతున్నట్లు) భావించింది. ఆమె దీనికి ఏ మందులను తీసుకోవడం లేదు. ఆమెకు ఇవ్వబడిన రెమిడీ:

మూత్రనాళాల సంక్రమణ, కడుపునొప్పి కొరకు:

#2. CC4.6 Diarrhoea + CC13.2 Kidney & Bladder infections + CC15.1 Mental & Emotional tonic...TDS

కొన్ని రోజుల్లోనే మెరుగుదల కలిగి, రోగి మూత్రనాళాల సంక్రమణ, కడుపునొప్పి చాలావరకు నయమైనవి. ఆమె TDS మోతాదుతో చికిత్సను తీసుకుంటూ ఉన్నంతవరకు, ఆమె నొప్పిలేకుండా హాయిగా ఉంటున్నది.

85. లోపల పెరిగిన గోరువల్ల కాలి బొటనవేలు సంక్రమణవ్యాధి 02554...ఇటలీ

దీర్ఘకాల నిరాశ కోసం ప్రాక్టీషనర్ వద్ద చికిత్స పొందుతున్న ఒక మహిళా రోగి, జూన్ 8, 2012 న, తనకొడుకు యొక్క, సంక్రమణ (ఇన్ఫెక్షన్) నోకిన కాలిబొటనవేలుకు చికిత్స కోరింది. ఆమె భర్తనుండి వేరుపడ్డాక, అతను కారుప్రమాదంలో తీవ్రంగా గాయపడి, గత 3 నెలలుగా స్పృహలేక కోమాలో ఉన్నాడు. భర్తనుండి విడిపోయినా, అతను ఈవిడకి సమస్యలను సృష్టిస్తూనే ఉన్నాడు అందు మూలంగా, ఆమె తీవ్రమైన నిరాశతో బాధపడుతోంది. 16 సం.ల. ఈమె బాలునికి దెబ్బ తగిలినందువల్ల, గత 4 ఏళ్ళుగా, అతని ఎడమ బొటనవేలుకు దీర్ఘకాలసంక్రమణ (ఇన్ఫెక్షన్) కలిగింది. కొన్నిసార్లు ఇది మెరుగుపడినప్పటికీ, సంక్రమణ మళ్ళీ తిరిగి వస్తోంది. గత ఏడాదిగా, అది ఇంకాముదిరి, మానసికంగా బాలుడిని క్రుంగదీసింది. అతనికి బూట్లను తొడుక్కోవటానికి బాధ, ఈతకు వెళ్లేడు, ఏ క్రీడలలో పాల్గొనలేడు, సహచరులతో కలిసే ఆసక్తి లేదు. బొటనవేలు చాలా నొప్పిగా, ఎర్రగా, మామూలు పరిమాణానికి 3 రెట్లు వాచి, చీముతో నిండింది. బాలుని తల్లి, వివిధ వైద్యనిపుణులకి, మూలికా వైద్యులకి, ఎంతో సమయం, డబ్బు ఖర్చు చేసినా, మెరుగుదలలేక, గోరు వెలికితీసిన తరువాత కూడా, వంకరగా, తిరిగి చర్మంనుండి వేరుగా పెరుగుతున్నదని ఫిర్యాదు చేసింది. ప్రస్తుతం అతను ఏ మందులు తీసుకోవడం లేదు, బాలునికి ఇతర ఆరోగ్యసమస్యలు లేవు. ప్రాక్టీషనర్ వెళ్లిపోతున్నందున, ఆమె బాలుని చూడలేకపోయింది. జూన్ 8, 2012 న తల్లికి ఈ క్రింది రెమిడీ ఇచ్చారు:

#1. CC21.9 Nails + CC21.11 Wounds & Abrasions...6TD, బొటనవేలుమీద సహజసిద్ధమైన ఆలివ్ నూనెలో కలిపి ప్రొద్దున్న, సాయంత్రం విభూతితో కలిపి పూయమని చెప్పిరి.

15 రోజుల తర్వాత బొటనవేలు ఎర్రదనం తగ్గడం తప్ప మరేమీ మార్పు లేదు. చీము కొద్దిగా ఎక్కువైంది. ఇంకా ఎక్కువవుతుందనే భయంతో, బాలుడు పైని పూసే మందు మానేసి, మందు గోళీలు మాత్రమే తీసుకుంటున్నాడు. జూలై 4, 2012న చూసినప్పుడు, బాలుడు, తన తండ్రి యొక్క క్లిష్టమైన పరిస్థితి, తల్లి యొక్క నిరాశ, తన సమస్య కారణంగా ఆమెకు కలుగుతున్న ఒత్తిడి, ఇబ్బందులు, ఖర్చువంటి తన భావోద్వేగ సమస్యలను, అపరాధ భావనలను బయటికి చెప్పుకున్నాడు. చికిత్స మార్చబడింది:

#2. NM2 Blood + NM16 Drawing + NM26 Penmycin + NM36 War + NM63 Back-up + SR264 Silicea + SR292 Graphites 200C + SR316 Streptococcus...6TD

12 జూలై 2012 న తల్లి చాలా తక్కువ ఎరుపు, వాపు ఉందని, కానీ ఇప్పటికీ చాలా చీము వున్నట్లు నివేదించింది. అదే రోజు, ఆ పిల్లవాడి భావోద్వేగ సమస్యలకు కింది పరిహారం ప్రారంభించబడినది:

#3. NM83 Grief + BR4 Fear + SM2 Divine Protection + SM9 Lack of Confidence...TDS

5 రోజుల తరువాత, సంక్రమణ 50% తగ్గిందని వారు నివేదించిరి. 10 రోజుల తరువాత 80% మెరుగయింది. బాలుడు ఆశ్చర్యపడుతూ, చాలా సంతోషంగా ఉన్నాడు. బొటనవేలు దాదాపు మామూలుగా కనిపిస్తోంది. 3 వ వారంలో, ప్రాక్టీషనర్ని సంప్రదించకుండా బాలుడు #2 TDS కు తగ్గించారు. అభివృద్ధి కొనసాగింది, కానీ చాలా నెమ్మదైంది. 1 ½ నెలల తర్వాత బొటనవేలి

కుడివైపున 90% -100% మెరుగైంది, కానీ ఎడమవైపు, పూర్తిగా నయమవలేదు, కానీ రోగి ప్రతిరోజు మెరుగుపడున్నట్లు చెప్పాడు. తల్లి, బాలుడు క్రమపద్ధతిలో పరిహారాలు తీసుకోవటంలేదని, ప్రాక్టీషనర్కి, చెప్పినది. 27 జూలైన సంబంధ మిశ్రమాలు క్రింది విధంగా సవరించబడినవి:

#4. SR267 Alumina 200C + #2...TDS

5. CC12.1 Adult tonic + #3...TDS

23 సెప్టెంబర్ న రోగి 100% మెరుగైనట్లు నివేదించాడు. బొటనవేలు ఇప్పుడు పూర్తిగా సాధారణమైంది. రోగి కొంతకాలం క్రితం, పరిహారాలు తీసుకొనుట ఆపేసాడు.

రోగి యొక్క వ్యాఖ్యలు:

ఒకనాడు నేను నా బొటనవేలును దేనికో గట్టిగా గుద్దుకున్నప్పుడు, నా సమస్య మొదలైంది. ఇది కొన్నిరోజులయినా, తగ్గక, బాధాకరమైన గాయాన్ని కలిగించింది. కొన్నిరోజుల తర్వాత , బొటనవేలు గోరు లోపల పెరిగినట్లు తెలుసుకున్నాను. నేను మట్టి పాకెట్లు, రికోటా జున్ను, యాంటీబయాటిక్స్ మొదలైన వివిధ చికిత్సలు ప్రారంభించాను. నేను కూడా గుర్తుంచుకోలేనన్ని పద్ధతులు ప్రయత్నించాను. ఒక సం.రం. తర్వాత నేను ఆసుపత్రికి వెళ్ళే, వాళ్ళు శస్త్రచికిత్సతో బొటనవేలి గోరు తీసారు. గోరు లేకపోయినా వాపు మాత్రం తగ్గలేదు, చాలా నొప్పిగా వుంది. సుమారు 5 నెలల్లో గోరు తిరిగి పెరిగింది, కానీ సంక్రమణం నయమవలేదు. పాఠశాలలో ఏశారీరక వ్యాయామంలో పాల్గొనలేను. నా సాధారణ కాలి పరిమాణం కంటే రెండురెట్లు పెద్దబూట్లు కొనాల్సివచ్చింది. ఒకరోజు నాతల్లి ప్రాక్టీషనర్ని కలవగా, వైబ్రియోనిక్స్ గూర్చి ఆమె చెప్పింది. మేము మరల ప్రయత్నించాలనుకున్నాము. 3 రోజుల్లో బొటనవేలు ఎరుపు తగ్గి, నొప్పి పోయింది. 20 రోజుల్లో వాపుకూడా పోయింది. నెల్లాళ్ళలో నాకు పూర్తిగా నయమైంది. ఈ చిన్నగోళీలు ఆధునిక శస్త్రచికిత్సను కూడా అధిగమించి మేలు చేసినవి.

ప్రాక్టీషనర్ వ్యాఖ్యలు: ఈ కేసు పూర్తిగా పరిష్కరించబడింది. ఈ సమస్యను నివారించడానికి చేసిన మునుపటి ప్రయత్నాలద్వారా కుర్రాడు నిరాశకు గురైనందున ఇది కష్టమైనది. ఆ చికిత్సలు ఖరీదైనవైనా, పరిస్థితి మెరుగుపడలేదు. కొన్ని సందర్భాల్లో ఇది పరిస్థితిని మరింత దిగజార్చింది. నిరాశతో బాధపడుతున్న తన తల్లి, తనకోసం సమయం, డబ్బు ఖర్చు చేయవలసి వస్తున్నందుకు, అతను న్యూనతాభావంతో బాధ పడుతున్నాడు. నా అభిప్రాయంలో, ఇది పరిస్థితి యొక్క భావోద్వేగ కారకాలకు కూడా చికిత్సనందించాల్సిన ప్రాముఖ్యతను తెలియజేసింది.

+++++

86. దీర్ఘకాలిక చర్మరోగం, మధుమేహం (2వ రకం), నీరూరే కళ్ళు 02799...యునైటెడ్ కింగ్ డమ్

గత 20 సం.లు.గా తీవ్రమైన చర్మవ్యాధితో బాధపడుతున్న ఒక 59 ఏళ్ల వ్యక్తి, 11 జూన్ 2014 న చికిత్సకై వచ్చారు. అతని కాళ్ల మీద చర్మం నల్లగా, మొద్దుగా, పెచ్చులుకట్టి ఉంది; ఇది అతనికి చాలా బాధ కలిగించింది. అతను డాక్టర్లు చెప్పిన స్టెరాయిడ్ క్రిములు క్రమం తప్పకుండా, వాడినా పెద్ద ప్రయోజనం కలగలేదు. రోగి గత 12ఏళ్ళుగా తనకున్న 2వ రకం మధుమేహం కోసం చికిత్స పొందుతున్ననూ, అల్లోపతి మందుల ద్వారా (మెట్రినిన్, గ్లిక్లాజైడ్) నయమవలేదు. అదేకాక, గత 1½ సం.లు, అతను కళ్ళలో కారుతున్న నీటితో బాధపడుతున్నాడు. అతను దానికోసం కళ్ళలో చుక్కలు ఉపయోగిస్తున్నా, పరిస్థితి మెరుగవలేదు. మధుమేహం కోసం అల్లోపతి మందులు తప్ప, రోగి మరే మందులు వాడటంలేదు. అతనికి ఈ క్రింది సంబంధ మిశ్రమాలతో చికిత్స చేయబడినది:

చర్మవ్యాధి కొరకు:

#1. CC21.1 Skin tonic + CC21.2 Skin infections + CC21.3 Skin allergies + CC21.6 Eczema + CC21.10 Psoriasis...QDS నెలవరకు, తర్వాత TDS. అదనంగా, చర్మంపైన పూయుటకు, ఎక్స్ ట్రా వర్షిన్ ఆలివ్ నూనెలో అదే మిశ్రమాన్ని కలిపి ప్రతిరోజు ఉదయం, అవసరమైతే దురదకోసం రోజంతా రాయాలి.

మధుమేహంకొరకు:

#2. CC6.3 Diabetes + CC10.1 Emergencies + CC12.1 Adult tonic + CC13.1 Kidney & Bladder tonic + CC15.1 Mental & Emotional tonic...QDS నెలవరకు, తర్వాత TDS

నీళ్ళూరే కళ్ళకొరకు:

#3. CC7.1 Eye tonic + CC7.3 Eye infections + CC7.4 Eye defects...QDS నెలవరకు, తర్వాత TDS

రోగికి మధుమేహం నియంత్రణలో ఆహారం, వ్యాయామం యొక్క ప్రాముఖ్యత, చర్మవ్యాధిమంటలో ఒత్తిడి ప్రాముఖ్యత గురించి సలహా ఇవ్వబడినది. 6వారాల చికిత్సతర్వాత, రోగిగలక్షణాలలో మెరుగును వివరించగా, క్రింది విధంగా మోతాదులు సర్దుబాటు చేయబడ్డాయి:

- ❖ చర్మవ్యాధి 30% మెరుగుపడింది. #1 కొనసాగింది TDS.
- ❖ అతని మధుమేహం, ఇప్పుడు తన అల్లోపతిమందులతో పాటు #2 వాడగా నియంత్రణలో వుంది. #2 TDS కొనసాగింది.
- ❖ అతనికళ్ళు 100% మెరుగయి, నీళ్ళూ కారటంలేదు. #3 ఒక వారంపాటు BD కి తగ్గించబడింది, తరువాత OD ని ఆపేముందు మరొక వారం కొనసాగించాలి.

చర్మవ్యాధి నిరంతర చికిత్సవల్ల మెరుగవసాగింది. 3 నెలల తరువాత, రోగి 50% మెరుగుదల, 9వ నెల చివరికి (మార్చి 2015), 70% మెరుగుదలను నివేదించారు. చర్మం గట్టిపడటం బాగా తగ్గి, చర్మంరంగు మారి, దాని సాధారణ రంగులోకి తిరిగి వచ్చింది. అక్టోబరు 10, 2015 న చూసినప్పుడు, రోగి చర్మవ్యాధిలో 95% మెరుగుదలని నివేదించారు. చర్మం మొద్దుతనం, నలుపు బాగా తగ్గి దాదాపు సాధారణంగా కనిపించింది. అతని మధుమేహం బాగా నియంత్రించబడింది. అక్టోబర్ 2015 నాటికి, కృతజ్ఞుడైన రోగి అవసరమైతే బయట పూయటానికి #1 BD ని తీసుకెళ్ళినాడు. అతను #2 TDS ను కొనసాగిస్తున్నాడు.

+++++
87. దీర్ఘకాలిక మొటిమలు 03505...యొనైటెడ్ కింగ్ డం

23 డిసెంబరు 2014 న, 18 సంవత్సరాల యువతి తన ముఖం, శరీరానికి ముందు, వెనుకల వున్న మొటిమల చికిత్స కోసం వచ్చింది. ఆమె 8 ఏళ్ల వయస్సు నుండి మొటిమలతో బాధ పడుతోంది. ఆమె ప్రస్తుతం విశ్వవిద్యాలయ విద్యార్థిగా ఉంది. గతంలో ఆమె ప్రెస్క్రిప్షన్ ఔషధాలను మరియు పలు ఓవర్ ది కౌంటర్ రెమెడీలు ప్రయత్నించింది, కాని ఏమీ ఫలితం లేదు. ఆమె ఇప్పుడు దీనికోసం ఏ మందులు తీసుకోలేదు. ఆమెకు క్రింది రెమిడీ ఇవ్వబడింది:

CC8.1 Female tonic + CC15.1 Mental and Emotional tonic + CC21.1 Skin tonic + CC21.2 Skin infections...TDS నీటిలో మరియు ఆలివ్ నూనెలో కలిపి, OD రోజు పడుకోబోయే ముందు పైన పూయాలి. నీరు పుష్కలంగా త్రాగి, టాక్సిన్స్ బయటకు పోయేందుకు సహాయం చేయాలని ఆమెకు చెప్పారు.

తరువాతి కొద్ది వారాలలో, రోగి క్రమంగా, ముఖంగా ఆమె ముఖం మీద మెరుగుపడింది. ఆమె చికిత్సను కొనసాగిస్తూ ఆమె మెరుగుదలను తెలియజేసింది : 4నెలల తర్వాత 75%, 8 నెలల తరువాత 85%, 10 నెలల తర్వాత 90% మెరుగు పడగా నవంబర్ 1, 2015 నాటికి, రోగి వైబ్రియోనిక్స్ చికిత్స కొనసాగిస్తున్నది.

+++++
88. ఆహార ఎలర్జీలు 03523...యొనైటెడ్ కింగ్ డం

67 ఏళ్ల మహిళ ఆమె విదేశాలనుంచి తిరిగి వచ్చినప్పటినుంచి, గత 7 సం.లు.గా బాధపడుతున్న చర్మ అలెర్జీ కోసం చికిత్సను కోరి వచ్చారు. ఆమె గోధుమ, గింజలు వంటి కొన్ని ఆహార పదార్థాలను తిన్నప్పుడు, ఆమె మెడమీద, తలపైగల చర్మంపై పొక్కులు వస్తున్నవి. 2 సం.లకు ముందు, ఆమెకు అధిక రక్తపోటు కూడా వున్నట్లు నిర్ధారణ జరిగి, దగ్గరి కుటుంబ సభ్యుడి మరణం తరువాత యొక్కవయింది. ఆమె చర్మం కోసం యాంటిహిస్టామైన్ (Cetirizine మాత్రలు) మరియు అధిక రక్తపోటు కోసం Amlodipine 5mg తీసుకుంటోంది. 25 జూన్ 2015 న రోగికి ఇవ్వబడింది:

#1. CC3.3 High Blood Pressure (BP) + CC3.7 Circulation + CC4.10 Indigestion + CC10.1 Emergencies + CC12.1 Adult tonic + CC15.1 Mental & Emotional tonic + CC21.2 Skin infections + CC21.3 Skin allergies...TDS #2. CC21.2 Skin infections + CC21.3 Skin allergies - నీటిలో పత్తిముంచి, అవసరమున్నచోట నీటిబొట్టు వేయవలెను.

మొదటి వారంలో తన చర్మమీద గల దద్దుర్లు ఇంకా దిగజారినట్లు ఆమె గుర్తించింది. అవి పొడిగా ఎండిపోయి, నల్లగా మారిపోయాయి. ఆమెకు యిది సంభవమేనని తెలుసు కనుక రెమిడీ తీసుకొంటూనే వున్నారు. మరొక వారం తర్వాత, ఆమె చర్మం స్థిరంగా మెరుగు చెందటంతో ఆమె అలోపతి అలెర్జీ మందులని తీసుకోవడం నిలిపివేసింది. నెల తరువాత ఆమె చర్మం 95% మెరుగైనదని చెప్పింది.

ఆమె ఆహారంలో గోధుమ, కొద్దిగా గింజలు తిరిగి తినడం ప్రారంభించింది. ప్రాక్టీషనర్ ఆమెను #1 ను BD కు తగ్గించమని, ఆమెకు చర్మం దురదగా వున్నప్పుడు మాత్రమే #2 ను ఉపయోగించమని చెప్పింది. అక్టోబర్ 15, 2015 నాటికి ఆమె చర్మంపై దద్దుర్లు తిరిగి రాకుండా, గోధుమలు, గింజలను తినగల్గుతోంది. ఆమె #1... OD ని నివారణ మోతాదుగా కొనసాగించింది. డాక్టర్ చేసిన పరీక్షలో, ఆమె రక్తపోటు నియంత్రణలో వున్నది. కాని ఆమె BP కోసం అల్లోపతి మందులను వాడమని చెప్పారు.

రోగి యొక్క ప్రశంశా పూరిత వ్యాఖ్య: ఇతర చికిత్సలు పనిచేయలేని నా చర్మ పరిస్థితికి ఈ మాత్రలు నిజంగా సహాయపడ్డాయి. నేను నా చర్మం, ముఖంగా నా ముఖం చాలా అసహ్యంగా వుండి, బయటకు వెళ్ళడం మానివేసేతిని. ఇప్పుడు అది మెరుగవుటచే, నేను చాలా సంతోషంగా ఉన్నాను. నాకు దురద కలగగానే, నేను పరిహారం తీసుకుంటాను, దురద ఆగిపోతుంది. నేను ఇప్పుడు, నా ఆహారంలో రొట్టె, చపాతీలు, గింజలు అన్నీ, దద్దుర్లు వస్తాయనే భయం లేకుండా తినగలను.

+++++
89. గోళ్ళపైన తెల్లని సంక్రమణ ^{03524...అమెరికా}

65 సం.ల. ఒక మహిళ, వైబ్రియోనిక్స్ వలన లాభంపొందిన స్పేహితుని సిఫార్సుపై, ప్రాక్టీషనర్ వద్దకు చికిత్సకై వచ్చినది. రోగికి గోళ్ళను కోరికే అలవాటున్నది. దానివలన, ఆమె ఎడమచేతి బొటనవేలు, చూపుడువేలు, మధ్యవేలు, కుడిచేతి మధ్యవేలు, వుంగరంవేలు వద్దగల టీష్యూలలో తీవ్రమైన సంక్రమణ (పారోనైకియా) కలిగింది. 1/2 ఏళ్లుగా, ఆమె పరిస్థితి మెరుగవుటకు శక్తివంతమైన అలోపతి ఔషధాలను ప్రయత్నించారు. ఆమె మందులు వాడుతున్నంతకాలం, ఆమె గోళ్ళలో మెరుగుదల ఉంటుంది, కానీ మందులు ఆపగానే, ఫంగస్ తిరిగి వచ్చేది. 9 జూలై 2015 న ఆమెకు చికిత్స ఈ పరిహారంతో ప్రారంభించబడింది:

CC10.1 Emergencies + CC12.1 Adult tonic + CC15.1 Mental & Emotional tonic + CC21.7 Fungus...QDS 3
 వారాలకు

జూలై చివరకి, రోగి 40% ను మించి మెరుగయినట్లు చెప్పింది. ఆమె అదే కాంబో TDS ను మరోనెల తీసుకొనగా, 100% నయమయింది. 2015 అక్టోబరు మధ్యలో మోతాదు OD కి తగ్గించబడింది. 2015 నవంబరు మొదలైన నుండే ఆమెకు గోళ్ళ సంక్రమణ తిరిగి రాలేదు. ఆమె తనను వైబ్రియోనిక్స్ ప్రాక్టీషనర్లతో కలిపినందుకు స్వామిపట్ల చాలా కృతజ్ఞతతో వున్నది.

+++++
90. సోరియాసిస్ చర్మవ్యాధి ^{11567...భారతదేశం}

7 ఏళ్ల బాలుడు, కెరాటోడెర్మా పామోప్లాంటారిస్ (keratoderma palmoplantaris) గా గుర్తించబడిన ఒక రకమైన సోరియాసిస్ (Psoriasis) అను చర్మవ్యాధి చికిత్సకొరకు చూడబడ్డాడు. గత 18 నెలలుగా బాలునికి, అతని కాళి వేళ్లు, చేతివేళ్లు, మోచేతులు, మోకాళ్ళ పైన ఎండిపోయిన చర్మపువ్వులతో, గోకిన గాయాలతో ఉన్నాడు. చలికాలంలో, బాలుడు ఆడుతూ, చెమటలతో, నిర్జలీకరణ (డీహైడ్రేషన్) పొందినప్పుడు, గాయాలు మరింత ఘోరంగా వుంటాయి. అతని చర్మవ్యాధి నిపుణుడు దురదలు, గాయాలపైన పూయుటకు తేమ కలిగించే క్రీము, స్టెరాయిడ్ క్రీములను, వానితోబాటు విటమిన్లు A & D, కాలిపోట్రియోల్ (calcipotriol) మాత్రలను నోటిద్వారా తీసుకొనుటకు సూచించింది. ఈ చికిత్సతో, గాయాలన్నీ తగ్గినా, ఔషధాలను తీసుకోవడం

నిలిపేసిన, నెలలోపే తిరిగివచ్చాయి. తరువాత అతను ఆయుర్వేదిక్ చికిత్స తీసుకున్నా, పెద్దగా లాభం కలుగలేదు. ఏప్రిల్ 9, 2015 న అతనికి ఈ పరిహారం ఇచ్చారు:

#1. CC15.1 Mental & Emotional tonic + CC17.3 Brain & Memory tonic + CC21.3 Skin allergies + CC21.10 Psoriasis...TDS and QDS పైన పూయుటకోసం 5 మాత్రలు, 200 మి.లీ. నీటిలో కరిగించి వాడవలెను.

ప్రారంభంలో, పొడిచర్మం పై గాయాలు (50%). మెరుగవడం ప్రారంభించాయి. చర్మం మృదువుగా మారింది. కానీ 20 ఏప్రిల్ నుండి, చర్మం మళ్ళీ పొడిగా అవటం ప్రారంభమైంది. 2 మే లో సీనియర్ ప్రాక్టీషనర్ని సంప్రదించినాక, పైన ఉన్న #1 కు బదులు క్రింది రెమిడి భర్తీ చేయబడింది:

#2. CC21.1 Skin tonic + #1...6TD

#3. CC15.1 Mental and Emotional tonic + CC21.1 Skin tonic + CC21.3 Skin allergies + CC21.10 Psoriasis...QDS పైన పూయుటకోసం

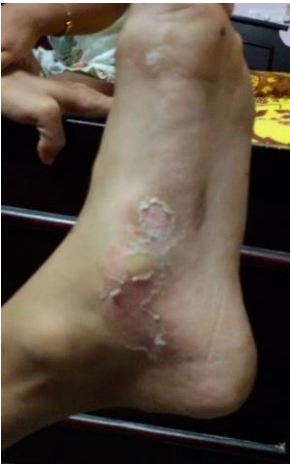అదనంగా, రాత్రి ఒకసారి, వుదయం పాఠశాలకు వెళ్ళేముందు మరొకసారి, అతను గాయాలపై, నీటిలో కలిపిన తేమ కలిగించే క్రీము వెన్యూసియా మాక్స్ (Venusia Max) BD ను పూయుటకు సలహానిచ్చిరి. వైబ్రియోనిక్స్ ప్రయత్నించే ముందు, రోగి ఈ క్రీమ్ ను ఇతర అల్లోపతి క్రీములతో పాటు వాడి ప్రయత్నించినా, ఫలితం సాధించలేదు. ఈ విషయంలో తేడా ఏదనగా వైబ్రియోనిక్స్ కలిపి వాడటమే.

ఒక నెల తర్వాత, గాయాలన్నీ తగ్గిపోయి, రోగికి పూర్తిగా నయమైంది. జూన్ 2 న ప్రారంభం నుండి, ఈ కింది విధంగా ప్రతి నెల నెమ్మదిగా, రాబోయే 5 నెలలవరకు మోతాదులు తగ్గించబడినవి:

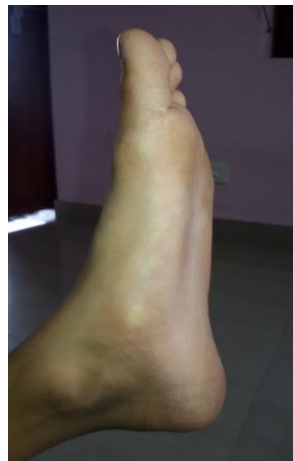2 ... QDS (జూన్), TDS (జులై), OD (ఆగస్టు), 3TW (సెప్టెంబర్), OW (అక్టోబరు). 2 ఆగస్టు 2015 నాటికి, **#3** కూడా నిలిపి వేయబడింది. అక్టోబరు 26 న చివరిసారి చూసినప్పుడు రోగం తిరిగిరాలేదు. దిగువ ఫోటోలలో ముందు, తరువాతల తేడా చూడండి.

ప్రాక్టీషనర్ యొక్క వ్యాఖ్యలు:

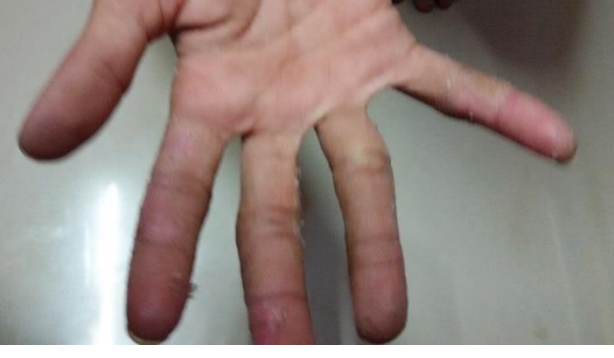బాలుడి తల్లిదండ్రులు చాలా ఆనందంగా ఉన్నారు. వారి కొడుకు పూర్తి పునరుద్ధరణకు స్వామికి కృతజ్ఞతలు తెలుపుకున్నారు. వారు బాలునిపై స్టెరాయిడ్స్ వాడటంవల్ల, ప్రతికూల ప్రభావాలు వచ్చే అవకాశమున్నందున అవి వాడవల్సిన అవసరం కలగనందుకు కూడా సంతోషంగా ఉన్నారు.



కాలిమడమ చికిత్సకు ముందు (9 ఏప్రిల్ 2015)



చికిత్స తరువాత (26, అక్టోబర్)



చేయి చికిత్సకు ముందు (9 ఏప్రిల్ 2015)



చికిత్స తరువాత (26, అక్టోబర్)

ఆ అదనంగా ఖ

మేము స్వామివారికి ఈ జన్మదిన కానుకను ప్రార్థనలో ముగిస్తున్నాము

సమస్త లోకాః సుఖినో భవంతు

సమస్త లోకాః సుఖినో భవంతు

సమస్త లోకాః సుఖినో భవంతు

ఓం శాంతి శాంతి శాంతిః

అన్ని లోకాలలో జీవులు సుఖ శాంతులతో ఉండురు గాక

ఓం సాయిరాం జై సాయిరాం

Om Sai Ram

సాయి వైభియానిక్స్... ఉచితమైన, నాణ్యమైన వైద్య సంరక్షణ దిశలో - రోగులకు ఉచితం