

Sai Vibrionics Newsletter

www.vibrionics.org

“Όποτε βλέπετε έναν άρρωστο άνθρωπο, αποθαρρυσμένο, απαρηγόρητο ή ασθενή, εκεί ακριβώς είναι το πεδίο σας για προσφορά”

Τόμος 6 Τεύχος 6
2015

...Σρι Σάττα Σάι Μπάμπα
Νοεμ./Δεκ.

Σε αυτό το τεύχος

☞ Από το γραφείο του Δρ Dr Jit K Aggarwal	1 – 2
☞ Ιστορικά περιπτώσεων με τη χρήση Combos	2 - 53
☞ Συμπληρωματικά	53

☞ Από το Γραφείο του Δρ Jit K Aggarwal ☞

Αυτό είναι ένα ειδικό τεύχος με 90 ιστορικά περιπτώσεων προσφερόμενα με αγάπη στον Μπαγκαβάν Σρι Σάττα Σάι Μπάμπα για τα μεγαλοπρεπή 90στά Του Γενέθλια.

90^ο Γενέθλιο Τεύχος

Αγαπητοί Θεραπευτές

Αυτό το ειδικό τεύχος του Newsletter Σάι Δονητικής αποτίει φόρο στη μνήμη των 90στών Γενεθλίων του Αγαπημένου μας Κυρίου, Σάι Μπάμπα. Περιλαμβάνει 90 Ιστορικά Περιπτώσεων που παρουσιάστηκαν στον Σουάμι για τα γενέθλιά του. Η αρχική αφιέρωση δίνεται παρακάτω.

Ο αγαπημένος μας Μπάμπα μάς έχει διδάξει ότι στον φυσικό κόσμο, πάντα θα υπάρχει δυαδικότητα. Θα υπάρχει καλό και κακό, δυστυχία και ευτυχία και ασθένεια και υγεία. Η Σάι Δονητική δημιουργήθηκε από το Θεϊκό Χέρι του Κυρίου μας για την ανακούφιση του ανθρώπινου πόνου. Εμείς που έχουμε την ευλογία να την ασκούμε, γνωρίζουμε τι πολύτιμο δώρο είναι και για τους ασθενείς στους οποίους έχουμε το προνόμιο να δίνουμε θεραπεία αλλά και για τους εαυτούς μας, τα όργανά Του. Ας αφοσιωθούμε στην υπηρεσία του Σουάμι ως στοργικοί θεραπευτές.

Κατά την επανεξέταση των περιπτώσεων που οι θεραπευτές έστειλαν για την ειδική αυτή παρουσίαση, μας έκαναν εντύπωση οι διαφορές που εμφανίζονταν μεταξύ των ασθενών που θεραπεύτηκαν, η ποικιλία των παθήσεων που αντιμετωπίστηκαν και τα είδη των θεραπειών που χρησιμοποιήθηκαν. Το ένα κοινό πράγμα σε όλες τις περιπτώσεις είναι η σημασία της αγάπης στη θεραπεία. Η αγάπη και η φροντίδα με τις οποίες οι θεραπευτές περιλούουν τους ασθενείς τους εμφανίζονται από τη μια περίπτωση στην άλλη. Έτσι είναι το πώς θα πρέπει να είναι η Σάι Δονητική. Χωρίς αγάπη δεν μπορεί να υπάρξει αληθινή θεραπεία.

Ελπίζουμε ότι όλοι όσοι διαβάζουν αυτές τις περιπτώσεις θα εμπνευστούν από αυτές τις ιστορίες των ασθενών και των θεραπευτών.

Ο Σάι έχει καθοδηγήσει κάθε προσπάθεια Σάι Δονητικής σε όλη τη διαδρομή, συμπεριλαμβανομένου αυτού του πρόσφατου μεγάλου εγχειρήματος. Μετά από έναν εκπληκτικό αριθμό περιπτώσεων που κατέφθασαν, εμείς, τα μέλη της ομάδας του Newsletter, εργαστήκαμε μέρα και νύχτα για να βεβαιωθούμε ότι οι συνεισφορές καθενός θα περιλαμβάνοντο στην Γενέθλιο προσφορά. Οι θεραπευτές ανταποκρίθηκαν πολύ γρήγορα στα αιτήματά μας για περισσότερες πληροφορίες και διευκρινίσεις. Όλοι συνεργάστηκαν σε πνεύμα ενότητας, εμπνευσμένο από την πολύτιμη ευκαιρία να προσφέρουν ένα δώρο Δονητικής στο Σουάμι για τα 90στα Γενέθλιά Του.

Εκμεταλλευόμαστε αυτήν την ευκαιρία για να ευχαριστήσουμε όλους εκείνους τους ανθρώπους που έχουν εμπλακεί για να φέρουν σε πέρας μια επιτυχή κατάληξη. Το έργο αυτό δε θα είχε ολοκληρωθεί χωρίς τη γενναιόδωρη και ανιδιοτελή υπηρεσία πολλών θεραπευτών που παραμέρισαν άλλες εργασίες για να βοηθήσουν στη διευκόλυνση αυτού του σχεδίου. Είμαστε πολύ ευγνώμονες προς τους θεραπευτές και τους συντονιστές που συνέλεξαν τα ιστορικά περιπτώσεων και μας βοήθησαν να τα συμπληρώσουμε. Η

ευγνωμοσύνη μας εκτείνεται στα αφοσιωμένα μέλη της ομάδας του Newsletter που επανεξέτασαν και επιμελήθηκαν τα προσχέδια, που τα ανέβασαν και τα προετοίμασαν για δημοσίευση στο online Newsletter, καθώς και στην προσφορά του ειδικού βιβλίου για τα γενέθλια του Σουάμι.

Στην υπηρεσία αγάπης του Σάι

Jit K Aggarwal

Αφιέρωση

Παρουσιάστηκε στον αγαπημένο μας Κύριο, Μπαγκαβάν Σρι Σάτσα Σάι Μπάμπια με την Ευκαιρία των 90στων γενεθλίων του, 23 Νοεμβρίου 2015

Πολυαγαπημένε Σουάμι,

Στα Λώτινα Πόδια σου ταπεινά εναποθέτουμε αυτό το μπουκέτο των 90 Σάι Δονητικών ιστορικών περιπτώσεων. Αυτές οι αναφορές Θείας θεραπείας απ' όλο τον κόσμο μαρτυρούν τη δύναμη της ανιδιοτελούς αγάπης σου για να θεραπεύσεις τους αρρώστους και να απαλύνεις τον πόνο. Με απέραντη συμπόνια, έχεις δώσει στην ανθρωπότητα το δώρο των Σάι Ραμ Θεραπευτικών Δονήσεων. Μας ευλόγησες να χρησιμεύσουμε ως όργανά Σου για να φέρουμε αυτό το φάρμακο σε όλους όσους έχουν ανάγκη και μας επέτρεψες να γίνουμε μάρτυρες των θεραπευτικών θαυμάτων Σου.

Με αυτή την προσφορά, προσφέρουμε την καρδιά μας, το νου μας, το παν μας στην ανιδιοτελή υπηρεσία Σου. Προσευχόμαστε ότι Εσύ θα συνεχίσεις να μας καθοδηγείς για να δίνουμε την καλύτερη και πιο στοργική φροντίδα σε κάθε ασθενή.

☞ Ιστορικά Περιπτώσεων με τη Χρήση Combos ☞

Οι 90 περιπτώσεις είναι οργανωμένες ανά κατηγορία, σύμφωνα με τον αριθμό εγγραφής του θεραπευτή.

1. Καλλιεργώντας Ντομάτες με Δονητική 00002...HB



Ο Θεραπευτής γράφει: Ζω στο Πουταπάρτι, κοντά στο Super Specialty Hospital εδώ και μερικά χρόνια. Έχω έναν κήπου όπου καλλιεργώ μια ποικιλία λαχανικών. Οι ντομάτες του κήπου έχουν ήδη (Νοέμβριος 2015) φτάσει ένα ύψος 6 ποδιών, οκτώ μόλις εβδομάδες μετά το φύτεμα και φαίνονται υγιείς και δυνατές με μικρά μπουμπούκια έτοιμα ν' ανθίσουν. Όλο αυτό οφείλεται στο πείραμά μας του τελευταίου χρόνου με Δονητική. Ήμασταν δυσαρεστημένοι με τα προηγούμενα φυτά μας που έφτασαν σε ύψος μόνο 4 ποδιών με αρκετά μικρότερες ντομάτες πάνω τους. Έτσι, όταν φυτεύτηκαν οι νέοι σπόροι το 2014 τους δώσαμε:

CC1.1 Τονωτικό για ζώα + CC1.2 Τονωτικό Φυτών + SR264 Silicea 3X...OD (1 φορά/ημέρα) σε νερό, ψεκάζοντας πάνω στα φυτά με τη χρήση ενός 2λιτρου

μπουκαλιού για ψεκασμό

Όταν τα φυτά μεταφέρονται από τις γλάστρες τους στο έδαφος, είναι κάτω από πίεση και ως εκ τούτου χρειάζονται επιπλέον υποστήριξη, έτσι συνεχίσαμε **OD (1 φορά/ημέρα)** για τρεις ημέρες. Τα φυτά ανταποκρίθηκαν άμεσα παράγοντας νέα ισχυρή ανάπτυξη. Στη συνέχεια, συνεχίσαμε να ψεκάζουμε κάθε πέντε μέρες τους επόμενους μήνες. Μεγάλωσαν σε ύψος μόλις κάτω από 5 ½ πόδια και ήταν φορτωμένα με υγιείς ντομάτες. Μερικές απ' αυτές ήταν πολύ μεγάλες - δύο ή τρεις ζυγίστηκαν και βρέθηκαν να είναι μισό κιλό η καθεμία (βλ. φωτογραφία).

Παρατηρήσαμε επίσης ότι τα άλλα μας λαχανικά - κολοκυθάκια, σπανάκι, σέσκουλα, μελιτζάνες και ποικιλίες μαρουλιού κλπ - ήταν υγιέστερα και ισχυρότερα. Όλα τα φυτά μας τροφοδοτούνται με κομποστοποίηση και ψεκάζονται με σπιτικό μείγμα τσίλι για την προστασία από κάμπιες, αφίδες, μύγες, μυρμήγκια, ψευδόκοκκους και άλλους παρασιτικούς οργανισμούς. Αλλά αυτή ήταν η πρώτη φορά που

είχαμε δώσει τακτικά το παραπάνω τονωτικό Δονητικής και ήταν επίσης η πρώτη φορά που είχαμε τόσο μεγάλες ντομάτες. Επίσης, ήταν πολύ γευστικές.

Σχόλιο του θεραπευτή:

Εδώ είναι η συνταγή για το μείγμα μας τσίλι, αλλά και μόνο δίνοντας το παραπάνω Δονητικό τονωτικό βοηθά επίσης να γίνουν ανθεκτικές σε παρασιτικούς οργανισμούς: Βράστε μισό κιλό ώριμες καυτερές πιπεριές τσίλι κομμένες σε λεπτές φέτες σε 3 λίτρα νερό για 15 με 20 λεπτά. Προσθέστε 30 γρ. σαπουνί και ανακατέψτε για να γίνει το διάλυμα σαπουνώδες, έτσι ώστε να κολλήσει στα φυτά. Προσθέστε 3 ακόμα λίτρα νερό. Κρυώστε και στραγγίξτε. Εφαρμόστε με μπουκάλι ψεκασμού ή απλά με μια ψάθινη σκούπα.

.+++++
+++

2. Ανάνηψη Πουλιού μετά από Χτύπημα σε Παράθυρο ^{01339...ΗΠΑ}

Στις 22 Σεπτεμβρίου 2015, ένα μικρό ωδικό πτηνό πέταξε στο παράθυρο στο σπιτιού της θεραπεύτριας. Συγκρούστηκε στο τζάμι υπό γωνία και έπεσε στο έδαφος. Η θεραπεύτρια άρπαξε ένα δοχείο με βιμπούτι και έσπυσε έξω για να ραντίσει με αυτό το πουλί και να ψάλλει το Gayatri μάντρα. Το πουλί δεν κινείτο, το κεφάλι του κρεμόταν κάτω και αρχικά λαχάνιαζε πολύ γρήγορα. Η αναπνοή του σταδιακά επιβραδύνθηκε και αποδυναμώθηκε. Η θεραπεύτρια χάρδεψε απαλά την πλάτη του μικρού πουλιού. Το πουλί φάνηκε να έχει σταματήσει ν' αναπνέει. Βιαστικά η θεραπεύτρια παρασκεύασε δονητικό ίαμα σε νερό στο μικρό καπάκι μιας φιάλης, την οποία είχε στο χέρι:



CC1.1 Τονωτικό για ζώα + CC10.1 Επείγουσες καταστάσεις

Έβαλε απαλά το καπάκι μέχρι το ράμφος του, ενώ χάρδευε το λαιμό του. Ξαφνικά το πουλί κατάπιε ένα μέρος του νερού. Μετά από λίγα λεπτά το πουλί σήκωσε το κεφάλι του και ήπιε λίγο περισσότερο νερό. Μέσα σε σύντομο χρονικό διάστημα, το πουλί άρχισε να περιστρέφει το κεφάλι του για να κοιτάξει γύρω του ανοιγοκλείνοντας τα μάτια. Μετά από αρκετά λεπτά, η θεραπεύτρια έδωσε στο πουλί μια τρίτη δόση νίβρο σε νερό, αλλά το πουλί δεν ήπιε. Αντ' αυτού, εκτοξεύτηκε στον αέρα με τεράστια δύναμη και πέταξε μακριά. Η συνάντηση δεν κράτησε περισσότερο από 20 λεπτά.

.+++++
+++

3. Υποσιτισμένη Γάτα με Κάταγμα Λεκάνης και Διάρροια ^{02658...Ιταλία}

Στις 4 Νοεμβρίου 2013 μια υποσιτισμένη γάτα με άγνωστους τραυματισμούς παρατηρήθηκε στους δρόμους της Ρώμης από ορισμένους εθελοντές. Δεν την ξαναείδαν για άλλες δέκα μέρες μέχρι που βρέθηκε στριμωγμένη σε μια γωνία. Αδυνατισμένη, μέσα σε πόνους και μόλις ικανή να περπατήσει, η γάτα μεταφέρθηκε στον κτηνίατρο. Μια ακτινογραφία αποκάλυψε ότι είχε δύο εβδομάδων κάταγμα στη λεκάνη. Η γάτα είχε επίσης διάρροια οπότε της δόθηκε θεραπεία για σκώληκες. Ένας από τους ασθενείς του θεραπευτή πήρε τη γάτα, από το καταφύγιό της, σπίτι του, την έβαλε σ' ένα προστατευμένο μικρό σπιτάκι και αναζήτησε δονητική θεραπεία. Στις 25 Νοεμβρίου δόθηκε στη γάτα:

CC4.6 Διάρροια + CC12.2 Τονωτικό παιδιών + CC20.7 Κατάγματα...TDS (3 φορές/ημέρα)

Μέσα σε μια εβδομάδα η διάρροια σταμάτησε τελείως και η γάτα άρχισε να παίρνει βάρος. Μια επαναληπτική ακτινογραφία στις 5 Δεκεμβρίου έδειξε πως το οστό της λεκάνης θεραπευόταν καλά. Η Κίτυ, η γάτα, ήταν τώρα ικανή να περπατάει και βγήκε έξω απ' το σπιτάκι. Μια τελική ακτινογραφία στον κτηνίατρο, περίπου ένα μήνα μετά (5 Ιανουαρίου 2014), έδειξε ότι το κάταγμα της λεκάνης ήταν τελείως θεραπευμένο. Η Κίτυ ξαναβρήκε το φυσιολογικό της βάρος και ήταν πλέον αρκετά παιχνιδιάρη για να βγει απ' το σπιτάκι της και να προκαλέσει έντονα δύο άλλες γάτες όταν ήρθαν αντιμέτωπες. Η υγεία της ήταν καλή.

.+++++
+++

4. Φλεγμονώδης Νόσος του Εντέρου (IBD) & Ταχυπαλμία (WPW) σε Γάτα ^{02667...HB}

Η γάτα της θεραπεύτριας, μια 15χρονη αρσενική στείρωμένη γάτα χρώματος τζίντζερ που ονομάζεται Γκάρφιλντ, διαγνώστηκε με τρεις σοβαρές παθήσεις. Η πρώτη ήταν φλεγμονώδης νόσος του εντέρου (IBD) που επηρεάζει το λεπτό έντερο, το πάγκρεας και το ήπαρ. Τα συμπτώματα περιλαμβάνουν εμετό και υδαρή κόπρανα. Συνταγογραφήθηκαν αντιβιοτικά δισκία από τον κτηνίατρο αλλά ήταν δύσκολο γι'

αυτόν που φρόντιζε τη γάτα να τα δίνει χωρίς να τον γδέρνει επώδυνα, έτσι τα φάρμακα δυναμοποιήθηκαν στο SRHVP για να γίνουν δονητικά ιάματα.

Επιπλέον, η γάτα είχε το σύνδρομο Wolff-Parkinson-White (WPW), μια σπάνια καρδιακή πάθηση που προκαλεί ταχυπαλμία μέχρι 400-500 παλμούς ανά λεπτό (Για μια γάτα, ένας φυσιολογικός σφυγμός είναι 200 παλμοί ανά λεπτό). Επίσης, ο κτηνίατρος υποψιάστηκε απόφραξη στο ηλεκτρικό σύστημα της καρδιάς που προκαλείται από θρόμβο ή όγκο και συνταγογράφησε έναν βήτα-αναστολέα και ασπιρίνη. Ξανά υπήρχαν σημαντικά προβλήματα στο δόσιμο των φαρμάκων. Η γάτα επίσης υπέφερε από παρενέργειες μετά το δόσιμό τους, έτσι η θεραπεύτρια αναμετάδωσε μια θεραπεία αντικατάστασης με δόνηση.

Για το IBD:

#1. CC4.6 Διάρροια + CC4.7 Χολόλιθοι...6TD (6 φορές/ημέρα)

Για το WPW:

#2. CC2.3 Όγκοι & Νεοπλασμάτα + CC3.2 Αιμοραγικές διαταραχές + CC3.6 Ακανόνιστος σφυγμός + CC15.1 Ψυχικό & συναισθηματικό τονωτικό...6TD (6 φορές/ημέρα)

Για την καρδιακή απόφραξη:

#3. βήτα-αναστολείς και χάπια για την καρδιά δυναμοποιημένα στο SRHVP...BD (2 φορές/ημέρα)

Για τη γενική υγεία:

#4. CC1.1. Τονωτικό για ζώα...TDS (3 φορές/ημέρα)

Η διάρκεια των αναμεταδόσεων κυμαινόταν από 1 λεπτό έως 9 λεπτά, ανάλογα με την κατάσταση της γάτας και με γνώμονα αυτό που αισθανόταν η θεραπεύτρια να κάνει.

Για δυο μήνες ο Γκάρφιλντ ήταν σταθερός αλλά είχε λίγη όρεξη ή ενδιαφέρον να πει, έτσι επίσης αναμεταδόθηκε ένα **δυναμοποιημένο στεροειδές**. Καθώς η γάτα έγινε ασθενέστερη, η θεραπεύτρια άρχισε επίσης ν' αναμεταδίδει σ' αυτήν **δυναμοποιημένα ιάματα τροφής** κάθε μέρα. Αυτό βοήθησε την πέψη του Γκάρφιλντ και φάνηκε να τον προτρέπει στο ν' αρχίσει να πίνει και πάλι. Τα αποτελέσματα της αναμετάδοσης ήταν εμφανή γιατί πάντα ζωντάνευε κατά τη διάρκεια της αναμετάδοσης. Ωστόσο, μια μέρα η θεραπεύτρια τον βρήκε σε κακή υγεία έχοντας κάνει εμετό το πρωί. Τα πίσω πόδια του είχαν σταματήσει να λειτουργούν. Η θεραπεύτρια υποψιάστηκε ότι η παράλυση οφειλόταν στην κατάσταση της καρδιάς. Τον έβαλε στον καναπέ και άρχισε αμέσως την αναμετάδοση:

#5. CC10.1 Επείγουσες καταστάσεις...για 9 λεπτά

Το combo τον ηρέμησε μέσα σε λεπτά. Μην επιθυμώντας να υποφέρει άλλο ο Γκάρφιλντ, η θεραπεύτρια τηλεφώνησε στον κτηνίατρο για να κανονίσει να τον κοιμήσει το απόγευμα. Ήταν η Χάρη του Σουάμι που δεν γινόταν να πάει τον Γκάρφιλντ νωρίτερα γιατί η γάτα αντέδρασε στην αμέσως επόμενη αναμετάδοση:

#6. CC18.4 Παράλυση...για 9 λεπτά ή περισσότερο

Όταν η θεραπεύτρια επέστρεψε στον Γκάρφιλντ λίγο μετά, τον βρήκε να πηγαίνει κουτσαίνοντας προς την άμμο του! Αποφάσισε αμέσως, παρόλο που η γάτα δεν πήγαινε καλά, ότι δεν ήταν έτοιμη να τεθεί σε ύπνο, έτσι ακύρωσε το απογευματινό ραντεβού με τον κτηνίατρο και πέρασε το βράδυ να την παρακολουθεί. Συνέχισε ωριαίες αναμεταδόσεις των **#1, #2, #4, #5 and #6**, και επιπλέον:

Για ένα ειρηνικό τέλος:

#7. SR272 Arsen Alb 10M

Γι' αυτήν τη γάτα ωστόσο, δεν ήταν η στιγμή να φύγει. Μετά τις αναμεταδόσεις, στάματησε να κάνει εμετό και άρχισε να περπατά . Η όρεξή της επίσης επέστρεψε. Με υπομονή και φροντίδα, ο Γκάρφιλντ συνέχισε να βελτιώνεται. Κατά την περίοδο της ανάκαμψης έπιασε, σκότωσε και παρουσιάστηκε στη θεραπεύτρια μ' ένα ποντίκι, δείχνοντας ότι ήταν σχεδόν έτοιμος να επιστρέψει στα καθήκοντά του.

Σημείωση του Εκδότη: Μια πιο σύντομη εκδοχή αυτής της περίπτωσης εκδόθηκε το 2014 στο Διεθνές Συνέδριο Σάι Δονητικής. Αυτή η εκταταμένη εκδοχή παρουσιάζει τεκμήρια για το πόσο αποτελεσματική μπορεί να είναι η αναμετάδοση και δείχνει πόσο χρήσιμη μπορεί να είναι η παρασκευή δυναμοποιημένων φαρμάκων με το SRHVP.

+++++

+++

5. Τραυματισμοί στο Μάτι και το Κεφάλι Γάτας ^{02750...Καναδάς}

Η Σουίτυ, μια θηλυκή γάτα του δρόμου, ανατράφηκε από τη γέννησή της από τον ιδιοκτήτη της. Το Νοέμβριο του 2014 ένας γείτονας έπιασε τη Σουίτυ να πίνει το γάλα του και την χτύπησε στο κεφάλι και στο στόμα και μετά την πέταξε στην αποχέτευση στο δρόμο. Ο ιδιοκτήτης μετέφερε τη γάτα στο σπίτι του θεραπευτού πάνω στη μοτοσικλέτα του. Παρατήρησαν τη Σουίτυ, το ένα μάτι κλειστό και πρησμένο, με τα χείλη της σκισμένα, να πέφτει πάνω στα έπιπλα. Ο θεραπευτής ετοίμασε:

CC1.1 Τονωτικό για ζώα + CC7.1 Τονωτικό ματιών + CC10.1 Επείγουσες καταστάσεις + CC18.5 Νευραλγία

Πέντε σφαιρίδια για διάλυση σε νερό ή γάλα σε ένα μικρό πλαστικό ή γυάλινο δοχείο για να χορηγούνται στη Σουίτυ κατά βούληση. Την επόμενη μέρα η Σουίτυ άρχισε να πίνει το γάλα και μέσα σε δυο ημέρες έτρεχε γύρω-γύρω στο σπίτι, προφανώς αποκαταστημένη και στο δρόμο για πλήρη ανάκαμψη.

++++
+++

6. Καρκίνος σε Σκύλο ^{02864...ΗΠΑ}

Μια γυναίκα έφερε τον 6χρονο σκύλο της Χένρι για να τον δει ο θεραπευτής επειδή είχε διαγνωστεί με καρκίνο του θώρακα (θωρακική κοιλότητα). Ο καρκίνος ήταν σε τόσο προχωρημένο στάδιο που ο κτηνίατρος του είχε δώσει πολύ λίγο χρόνο για να ζήσει. Ο σκύλος είχε δυσκολία στην αναπνοή και ο θεραπευτής ήταν σε θέση να αισθανθεί και να δει την καρκινική ανάπτυξη. Δόθηκε το ακόλουθο ίαμα:

CC1.1 Τονωτικό για ζώα + CC2.1 Καρκίνοι - Όλοι + CC2.2 Πόνοι καρκίνου + CC2.3 Όγκοι και Νεοπλάσματα + CC19.1 Τονωτικό στήθους + CC19.3 Χρόνιες λοιμώξεις θώρακος...BD (2 φορές/ημέρα) σε νερό

Μετά την πρώτη εβδομάδα ο ιδιοκτήτης ανέφερε ότι ο Χένρι έδειχνε υγιέστερος και φαινόταν να πονά λιγότερο.

Ταυτόχρονα, ο ιδιοκτήτης είχε άλλο ένα σκυλί που είχε έναν όγκο στο λαιμό του για περίπου 12 χρόνια. Ο όγκος είχε πρόσφατα ανοίξει. Στη συνέχεια αφαιρέθηκε, με αναισθητικό, από τον κτηνίατρο. Αυτό το σκυλί έπινε επίσης απ' το ίδιο μπολ, όπως ο Χένρι. Μετά από τρεις εβδομάδες που έπαιρνε το ίαμα του Χένρι, η υγεία αυτού του σκύλου έκανε αξιοσημείωτη στροφή προς το καλύτερο. Ο ιδιοκτήτης του είναι πεπεισμένος ότι η γρήγορη ανάκαμψη αυτού του σκύλου απ' το χειρουργείο οφείλεται εξ' ολοκλήρου στο γεγονός ότι μοιράστηκε το Δονητικό νερό του Χένρι.

Η υγεία του Χένρι συνέχισε να είναι σταθερή. Ο καρκίνος επιβραδύνθηκε αλλά ο ιδιοκτήτης ένοιωσε πως ο καρκίνος ήταν ήδη πολύ προχωρημένος πριν την αρχή της θεραπείας ώστε να επιτευχθεί για το σκύλο μια ολοκληρωμένη θεραπεία και το αναπόφευκτο ήταν να καθυστερήσει μόνο. Για να τον απαλλάξουν από περισσότερο πόνο, η οικογένεια αποφάσισε να κοιμήσει τον Χένρι μετά από έξι εβδομάδες θεραπείας.

++++
+++

7. Γάτα με Σκώληκες ^{03528...Γαλλία}

Ο θεραπευτής υποψιάστηκε ότι η 2χρονη γάτα του είχε σκώληκες γιατί ήταν πολύ αδύνατη και αδύναμη και το τρίχωμά της έπεφτε, παρόλο που τρεφόταν πολύ καλά. Στις 27 Ιουνίου 2015 δόθηκε στη γάτα:

CC1.1 Τονωτικό για ζώα + CC 4.6 Διάρροια..5 σφαιρίδια διαλυμένα σε 200ml νερού καθημερινά και βαλμένα σε μπωλ για τη γάτα για να πίνει κατά τη διάρκεια της ημέρας, για 7 ημέρες

Μετά από 8 ημέρες που έπινε το Δονητικό νερό, παρατηρήθηκαν σκώληκες σε σχήμα κομπολογιού στα κόπρανα της γάτας. Μέσα σ' ένα μήνα η γάτα πήρε βάρος και ξαναβρήκε τη δύναμή της.

Για να εξασφαλιστεί ότι τα σκουλήκια δε θα επέστρεφαν, η παραπάνω θεραπεία επαναλήφθηκε ένα μήνα αργότερα, αρχίζοντας στις 31 Ιουλίου.

++++
+++

8. Καρκίνος Ωοθηκών ^{02799...HB}

Μια 56χρονη γυναίκα με στάδιο-3 A2 διαυγοκυτταρικού καρκινώματος ωοθηκών (OCCC) εξετάστηκε στις 5 Σεπτεμβρίου 2014. Η ασθενής είχε ιστορικό καρδιακών προβλημάτων. Είχε νοσηλευτεί με σοβαρό πνευμονικό οίδημα τον Ιούλιο του 2013, μετά από έμφραγμα με σοβαρή απόφραξη στις περισσότερες αρτηρίες και μόνο με 30% της καρδιακής λειτουργίας. Κρίθηκε ακατάλληλη για οποιαδήποτε θεραπεία και στάλθηκε σπίτι της. Τότε ήταν που έλαβε θεραπεία με Δονητική και έκανε μια εντυπωσιακή ανάκαμψη. (Για λεπτομέρειες αυτής της περίπτωσης βλέπετε *Πρακτικά του 1ου Διεθνούς Συνεδρίου της Σάι Δονητικής*, "#1. Έμφραγμα", σελ. 53-54).

Η ασθενής υπέφερε από άλλες χρόνιες καταστάσεις: Διαβήτη Τύπου-2, που ήταν καλά ελεγχόμενος με ενέσεις ινσουλίνης και λήψη από το στόμα αλλοπαθητικών φαρμάκων και παγκρεατίτιδα, επίσης καλά ελεγχόμενη με αλλοπαθητικά φάρμακα. Από το Μάιο του 2014 η ασθενής υπέφερε από πρησμένη κοιλιά, βήχα και ναυτία. Οι τομογραφίες αποκάλυψαν μια μάζα στην ωοθήκη. Στις 29 Ιουλίου 2014 υπέστη ολική υστερεκτομή και διαγνώστηκε καρκίνος των ωοθηκών. Η χημειοθεραπεία ξεκίνησε αλλά κατέρρευσε κατά την πρώτη κιόλας συνεδρία, την 1η Σεπτεμβρίου 2014 λόγω υπερφόρτωσης υγρών στους πνεύμονες. Η χημειοθεραπεία διεκόπη και η ασθενής πήρε εξιτήριο μετά από τρεις ημέρες. Δεν έλαβε καμία περαιτέρω θεραπεία για τον καρκίνο. Υποβλήθηκε σε θεραπεία με τα ακόλουθα combos:

#1. CC2.1 Καρκίνοι - Όλοι + CC2.3 Όγκοι και Νεοπλασμάτα + CC4.2 Τονωτικό του Ήπατος και της Χοληδόχου Κύστης + CC4.3 Σκωληκοειδίτιδα + CC4.7 Χολόλιθοι + CC4.10 Δυσπεψία + CC4.11 Ήπαρ & Σπλήνα + CC8.1 Τονωτικό για γυναίκες + CC10.1 Επείγουσες καταστάσεις + CC13.1 Τονωτικό νεφρών + CC15.1 Ψυχικό και συναισθηματικό τονωτικό + CC18.1 Εγκεφαλικές αναπηρίες + CC19.3 Χρόνιες λοιμώξεις θώρακος + CC19.6 Βήχας Χρόνιος...6TD (6 φορές/ημέρα)

#2. NM45 Radiation + NM113 Inflammation + SM2 Divine Protection + SM5 Peace & Love Alignment + SM6 Stress + SR324 X-Ray + SR348 Cortisone...QDS (4 φορές/ημέρα)

Μετά από τέσσερις εβδομάδες, η ασθενής ανέφερε ότι ένιωθε κατά 50% καλύτερα. Η όρεξή της επανήλθε στο φυσιολογικό και η ναυτία εξαφανίστηκε τελείως. Ένιωθε περισσότερο ενεργητική. Το **#1** μειώθηκε σε **5TD (5 φορές/ημέρα)**, και το **#2** συνεχίστηκε **QDS**. Μετά από τέσσερις μήνες, τον Ιανουάριο του 2015, τα αποτελέσματα της τομογραφίας έδειξαν ότι δεν υπήρχε κανένα ίχνος καρκίνου πουθενά. Τώρα ένιωθε 75% βελτίωση. Αμφότερα **#1 και #2** συνεχίστηκαν **QDS (4 φορές/ημέρα)**. Έξι μήνες μετά, η ασθενής ανέφερε ότι αισθανόταν κατά 90% καλύτερα. Περαιτέρω τομογραφίες, το Μάρτιο του 2015, επιβεβαίωσαν ότι δεν υπήρχαν ίχνη καρκίνου σε κανένα από τα όργανά της και αναφέρθηκε ως τελείως καθαρή. Έτσι, και τα δυο ιάματα μειώθηκαν σε **TDS (3 φορές/ημέρα)**. Στις 13 Αυγούστου 2015, η ασθενής ανέφερε ότι αισθανόταν πολύ καλά, ταξίδευε και διήγαγε μια πολύ δραστήρια ζωή. Και τα δυο ιάματα μειώθηκαν σε **BD (2 φορές/ημέρα)**. Ως τις 7 Οκτωβρίου 2015, η ασθενής συνέχιζε να πηγαίνει πολύ καλά. Σ' αυτό το σημείο το **#2** διεκόπη και το **#1** συνεχίστηκε **BD (2 φορές/ημέρα)**. Όλες οι αναφορές των τομογραφιών είναι διαθέσιμες.

Σχόλια της κόρης της ασθενούς:

Ήταν μια εξαιρετικά δύσκολη διατία για την οικογένειά μας. Αφού αρχικά επέζησε μιας καρδιακής ανακοπής, η Άμμα (μητέρα), ανακάλυψε στη συνέχεια ότι είχε σοβαρή στεφανιαία νόσο 3 αγγείων. Η μόνη επιλογή που απέμενε γι' αυτήν ήταν η μεταμόσχευση καρδιάς. Ωστόσο, οι κίνδυνοι υπερέβαιναν τα οφέλη. Ιατροί εμπειρογνώμονες είπαν πως μια περαιτέρω ήπια επίθεση θα μπορούσε να τερματίσει τη ζωή της.

Η Άμμα λάμβανε ευλαβικά τη Δονητική του Σουάμι. Όταν η μητέρα μου πήγε στο νοσοκομείο για μετέπειτα παρακολούθηση, οι γιατροί ήταν έκπληκτοι με την ποιότητα της ζωής που διήγαγε και την πρόοδο που είχε σημειώσει. Οι γιατροί της ανέμεναν να είναι καθηλωμένη σε αναπηρικό καροτσάκι, με κακή ποιότητα ζωής. Αντ' αυτού, συνέχιζε με περίπου το 85% της ζωής που έκανε κάποτε.

Δυστυχώς ένα χρόνο αργότερα, η Άμμα διαγνώστηκε με μια κύστη στην ωοθήκη που αποδείχθηκε ότι ήταν διαυγοκυτταρικός καρκίνος στάδιο 3. Οι γιατροί διερωτήθηκαν αν θα επιβίωνε της υστερεκτομής αλλά η αξιόλογη αυτή γυναίκα ξύπνησε στο χειρουργείο και άρχισε ν' αναζητά την οικογένειά της. Οι γιατροί πίστευαν ότι η κύστη αφαιρέθηκε χωρίς να γίνει διάχυση ή διασπορά.

Στην Άμμα δόθηκε Δονητική του Σουάμι, ειδικά για τον καρκίνο, πριν από τη διαδικασία και μετά. Είχε, επίσης, προγραμματιστεί για έξι συνεδρίες χημειοθεραπείας. Δυστυχώς έμεινε στα χέρια ειδικευόμενων γιατρών και υπέστη άλλη μια καρδιακή προσβολή κατά τη διάρκεια της πρώτης συνεδρίας της χημειοθεραπείας. Ως αποτέλεσμα, οι γιατροί διέκοψαν τη χημειοθεραπεία.

Από τότε συνέχισε να λαμβάνει δονητική και οι γιατροί πιστεύουν ότι δείχνει θετικά σημάδια της ύφεσης. Η μητέρα μου, η οποία επέζησε από μια καρδιακή προσβολή, διαγνώστηκε με σοβαρή καρδιακή νόσο και, στη συνέχεια, στάδιο-3 διαυγοκυτταρικού καρκίνου, απολαμβάνει τώρα μια καλή ποιότητα ζωής.

Το θαύμα Δονητικής του Σουάμι Μιλάει από μόνο του.

+++++

9. Όγκος στη Μύτη, Χρόνια Δυσπεψία ^{03524...ΗΠΑ}

Ένας ηλικιωμένος άνδρας 83 ετών πήγε για να δει το θεραπευτή για τη θεραπεία ενός μεγάλου όγκου στην άκρη της μύτης. Ήταν καλοήθης αλλά αυξανόταν επί σχεδόν πέντε χρόνια με πρόσθετα εξογκώματα πάνω από τον αρχικό όγκο. Ο γιατρός του είχε χορηγήσει διάφορα αλλοπαθητικά φάρμακα, κανένα από

τα οποία δεν είχε βοηθήσει. Στην πραγματικότητα, το αντιβιοτικό μινοκυκλίνη, έχοντας αρκετές παρενέργειες, έκανε τον όγκο χειρότερα. Κάθε φορά που άγγιζε τη μύτη του, υπήρχε μεγάλος ερεθισμός και ο όγκος φαινόταν λιπαρός. Ο ασθενής παραπονιόταν επίσης για χρόνια δυσπεψία διάρκειας είκοσι περίπου χρόνων. Είχε αρκετά άλλα προβλήματα υγείας, αλλά πρώτα ήθελε βοήθεια με τον όγκο και τη δυσπεψία. Στις 3 Ιουλίου 2015 του δόθηκε:

Για τον όγκο και τη δυσπεψία:

#1. CC2.3 Όγκοι και Νεοπλάσματα + CC4.10 Δυσπεψία + CC12.1 Τονωτικό για ενήλικες + CC15.1 Ψυχικό και συναισθηματικό τονωτικό + CC17.3 Τονωτικό εγκεφάλου και μνήμης...TDS (3 φορές/ημέρα)

Μετά από μια εβδομάδα είπε στο θεραπευτή ότι το ίαμα ήταν "καλό". Η πέψη του ήταν 40% καλύτερα και παρόλο που ο όγκος έδειχνε ίδιος, δεν υπήρχαν νέα εξογκώματα, μια αιτία για ελπίδα. Ένα μήνα μετά ανέφερε πως η πέψη του ήταν "σπουδαία", το λιγότερο 70% βελτιωμένη. Ήταν επίσης πολύ χαρούμενος γιατί ο όγκος άρχισε να συρρικνώνεται. Είχε μειωθεί κατά 20% και το χρώμα του δέρματος άρχισε επίσης να βελτιώνεται.

Σ' άλλον ένα μήνα η δυσπεψία του ήταν εντελώς θεραπευμένη και ο όγκος είχε συρρικνωθεί περίπου 80%, μια εντυπωσιακή βελτίωση.

Τα ιάματα στη συνέχεια άλλαξαν επειδή η δόση για το combo πέψη έπρεπε να μειωθεί. Στις 18 Οκτωβρίου, δόθηκε στον ασθενή:

Για τη δυσπεψία:

#2. CC4.10 Δυσπεψία + CC10.1 Επείγουσες καταστάσεις....OD (1 φορά/ημέρα)

Για τον Όγκο:

#3. CC2.3 Όγκοι και Νεοπλάσματα + CC12.1 Τονωτικό για ενήλικες + CC15.1 Ψυχικό και συναισθηματικό τονωτικό + CC17.3 Τονωτικό εγκεφάλου και μνήμης...TDS (3 φορές/ημέρα)

Δεν έπαιρνε κανένα άλλο φάρμακο για τον όγκο του ή τη δυσπεψία όσο ήταν υπό τη φροντίδα της δονητικής. Στις 10 Νοεμβρίου, όλα τα εξογκώματα είχαν αφαιρεθεί. Στην αρχή η συρρίκνωση του όγκου συνέβη πολύ γρήγορα και ο ρυθμός επιβραδύνθηκε αργότερα. Δεν υπήρχε ερεθισμός και ο όγκος ήταν ξηρός. Εκτός από τη λήψη του # 3 από το στόμα, ο θεραπευτής του έδωσε:

4 CC2.3 Όγκοι και Νεοπλάσματα... σε καθαρή βαζελίνη για εξωτερική εφαρμογή ανάλογα με την ανάγκη.

Όταν ο ασθενής επισκέφθηκε το γιατρό του, εκείνος έμεινε έκπληκτος βλέποντας πως ο όγκος είχε σχεδόν φύγει και εξεπλάγη όταν άκουσε για τη θαυματουργή θεραπεία "δονητικής!". Ο ασθενής είναι εξαιρετικά ευχαριστημένος με τη δονητική και ξεκινά θεραπεία για διαβήτη, υψηλή χοληστερόλη και υψηλή αρτηριακή πίεση.

+++++

+++

10. Διαβήτης, Οίδημα κάτω από το Αυτί ^{10399...lvδία}

Ένας 41χρονος άνδρας που υπέφερε από διαβήτη για τρία χρόνια επισκέφθηκε το θεραπευτή τον Ιούνιο του 2010. Λάμβανε αλλοπαθητικά φάρμακα αλλά επιθυμούσε να πάρει Δονητικά. Του δόθηκε:

Για το διαβήτη:

#1. CC3.1 Τονωτικό καρδιάς + CC6.3 Διαβήτης + CC7.1 Τονωτικό ματιών + CC12.1 Τονωτικό για ενήλικες + CC13.1 Τονωτικό νεφρών...TDS (3 φορές/ημέρα)

Επισκεπτόταν το θεραπευτή τακτικά για τη μηνιαία ανατροφοδότηση των ιαμάτων. Μετά από εννέα μήνες ανέπτυξε έναν μυϊκό όζο στο λαιμό του ακριβώς κάτω από το αριστερό αυτί του, για το οποίο ζήτησε τη γνώμη του γιατρού του. Ο γιατρός τον συμβούλευσε να αφαιρεθεί χειρουργικά για να εξαλείψει τον κίνδυνο καρκίνου αλλά αποφάσισε να μην επιλέξει αυτή τη λύση. Κατά τη διάρκεια των επόμενων 2-3 μηνών, η διόγκωση έγινε αρκετά μεγάλη, έτσι αποφάσισε να λάβει δονητική θεραπεία κατά την επόμενη επίσκεψή του στο θεραπευτή. Ο θεραπευτής άλλαξε τη θεραπεία σε:

Για τον όγκο και το διαβήτη:

#2. CC2.3 Όγκοι και Νεοπλάσματα + #1...TDS (3 φορές/ημέρα)

Ένα χρόνο μετά, η ανάπτυξη έχει αμβλυνθεί και μετά από 20 μήνες εξαφανίστηκε εντελώς. Η θεραπεία του ασθενούς άλλαξε πίσω στο # 1 ... **TDS (3 φορές / ημέρα)**

Από τον Οκτώβριο του 2015, ο ασθενής ήταν χαρούμενος μια και ο γιατρός του είχε βαθμιαία μειώσει το αλλοπαθητικό του φάρμακο για το διαβήτη. Συνεχίζει να λαμβάνει το # 1.

+++++

+++

11. Καλοήθης Αποτιτάνωση Μαστού ^{11573...Ινδία}

Μια 55χρονη στενή συγγενής του θεραπευτού ανησύχησε όταν πρόσφατη μαστογραφία έδειξε ότι είχε καλοήγη αποτιτάνωση Κατηγορίας 2, στον αριστερό μαστό. Είχε υποβληθεί σε χειρουργική επέμβαση για καρκίνο στο δεξιό στήθος εννέα χρόνια νωρίτερα και έκανε τακτικούς ελέγχους από τότε. Επισκέφθηκε το θεραπευτή στις 3 Μαΐου 2015 όταν αποφάσισε να λάβει δονητική και να σταματήσει τις άλλες θεραπείες.

CC2.1 Καρκίνοι - Όλοι + CC2.2 Πόνοι Καρκίνου + CC2.3 Όγκοι και Νεοπλασμάτα + CC8.3 Διαταραχές μαστών + CC12.1 Τονωτικό για ενήλικες + CC15.1 Ψυχικό και συναισθηματικό τονωτικό...TDS (3 φορές/ημέρα)

Τρεις μήνες αργότερα, προς μεγάλη χαρά της, νέες εξετάσεις έδειξαν ότι η αποτιτάνωση είχε φύγει. Ο ιστός του μαστού ήταν φυσιολογικός. Η ασθενής συνέχισε να λαμβάνει το ίαμα για τρεις ακόμα μήνες. Από το Νοέμβριο του 2015, ο θεραπευτής σκοπεύει να την βάλει σε δόση συντήρησης **OD (1 φορά/ημέρα)**.

+++++

+++

12. Αίσθημα Παλμών της Καρδιάς (καρδιακή Αρρυθμία) και Επώδυνο Ισχίο ^{01620...Γαλλία}

Μια 77χρονη γυναίκα αναζήτησε θεραπεία στις 20 Απριλίου 2015, για χρόνια καρδιακά και ισχιακά προβλήματα. Για ένα χρόνο, είχε ήδη συχνά επεισόδια καρδιακής αρρυθμίας. Όταν άρχιζαν οι ταχυπαλμίες, μπορούσαν μερικές φορές να διαρκέσουν όλη την ημέρα. Ήταν πολύ ανήσυχη γιατί νόμιζε ότι είχε καρδιακή νόσο. Ωστόσο, το ηλεκτροκαρδιογράφημά της ήταν φυσιολογικό.

Επιπλέον, είχε αναπτύξει πόνους στο αριστερό ισχίο πριν από τέσσερις μήνες αλλά οι ακτινογραφίες δεν έδειξαν τίποτα μη φυσιολογικό. Λόγω του πόνου του ισχίου είχε δυσκολία στο περπάτημα και στο ανέβασμα σκάλας και κουραζόταν πολύ αν μετακινείτο ή αν μετέφερε βαριά πράγματα. Στην ασθενή δεν άρεσε η αλλοπαθητική φαρμακευτική αγωγή και, ως εκ τούτου, δεν είχε λάβει καμία για τη θεραπεία των παθήσεών της.

Κατά τη διάρκεια της συνάντησης μιλούσε ακατάπαυστα και έφερε τον εαυτό της σε ακραία συναισθηματική κατάσταση. Αυτό φαινόταν να είναι μια συνήθεια. Της δόθηκε:

Για το αίσθημα παλμών της καρδιάς:

#1. CC3.6 Ακανόνιστος σφυγμός + CC10.1 Επείγουσες καταστάσεις + CC12.1 Τονωτικό για ενήλικες + CC15.1 Ψυχικό και συναισθηματικό τονωτικό...TDS (3 φορές/ημέρα) και εφόσον σε κρίση, 1 δόση κάθε 10 λεπτά για 1 ώρα ή 2 ώρες αν υπάρχει ανάγκη

Για τον πόνο στο ισχίο:

#2. NM3 Bone I + CC20.3 Αρθρίτιδα + CC20.4 Μύες και ερειστικός ιστός...TDS (3 φορές/ημέρα)

Δέκα ημέρες αργότερα η ασθενής ανέφερε ότι οι ταχυπαλμίες σταμάτησαν μετά τη λήψη του **#1** τακτικά για μια ώρα. Στην ασθενή δόθηκε η συμβουλή να μάθει να χαλαρώνει με την τεχνική της καρδιακής συνοχής.

Τέσσερις εβδομάδες αργότερα, η ασθενής ανέφερε ότι δεν είχε πόνο στο ισχίο και πως μπορούσε να περπατάει φυσιολογικά. Παρόλο που η ασθενής βρήκε πως η τεχνική της καρδιακής συνοχής ήταν καλό πράγμα, δεν τη χρησιμοποίησε για τη διαχείριση της ταχυπαλμίας.

Έξι εβδομάδες αργότερα η ασθενής ανέφερε ότι δεν είχε καθόλου ταχυπαλμίες και πως μπορούσε να περπατάει 6 χιλ. ή περισσότερο τη φορά (περίπου 4 μίλια). Είπε πως είχε περάσει μεγάλο χρονικό διάστημα από τότε που είχε νιώσει τόσο καλά.

Η δοσολογία και για τα δυο ίαματα μειώθηκε σε **OD (1 φορά/ημέρα)**, **2TW (2 φορές/εβδομάδα)** για ακόμα δυο εβδομάδες και κατόπιν **OW (1 φορά/εβδομάδα)** για δυο εβδομάδες πριν να τα διακόψει. Από το Σεπτέμβριο του 2015, η ασθενής συνεχίζει να αισθάνεται πολύ καλά και είναι πολύ χαρούμενη και ευγνώμων.

+++++

+++

13. Κακή Κυκλοφορία, Πόνος στην πλάτη, Λευκόρροια και Ουρτικάρια 02799...HB

Μια 76χρονη κυρία που υπέφερε από πολύ κρύα πόδια, πόνο στην πλάτη και λευκόρροια, πήγε στο θεραπευτή στις 23 Ιουλίου 2014. Πάντα υπέφερε από παγωμένα άκρα λόγω κακής λειτουργίας του κυκλοφορικού από την παιδική της ηλικία. Ο πόνος στην πλάτη οφειλόταν σε σπονδυλίτιδα. Ήταν διάρκειας 20 χρόνων και αντιμετωπιζόταν με παυσίπονα που πρόσφεραν ελάχιστη ανακούφιση. Εκτός απ' αυτό, η ασθενής δε λάμβανε άλλη φαρμακευτική αγωγή. Υποβλήθηκε σε αγωγή με τα παρακάτω combos:

Για την κακή κυκλοφορία:

#1. CC3.1 Τονωτικό καρδιάς + CC3.5 Αρτηριοσκλήρυνση + CC3.7 Κυκλοφορικό σύστημα + CC10.1 Επείγουσες καταστάσεις + CC12.1 Τονωτικό για ενήλικες + CC15.1 Ψυχικό και συναισθηματικό τονωτικό...QDS (4 φορές/ημέρα) για ένα μήνα και μετά TDS (3 φορές/ημέρα)

Για σπονδυλίτιδα:

#2. CC18.5 Νευραλγία + CC20.1 Τονωτικό SMJ + CC20.2 Πόνος SMJ + CC20.3 Αρθρίτιδα + CC20.4 Μύες και ερειστικός ιστός + CC20.5 Σπονδυλική στήλη...QDS (4 φορές/ημέρα) για ένα μήνα και μετά TDS (3 φορές/ημέρα)

Μετά από 3 ½ μήνες, η ασθενής ανέφερε 30% ανακούφιση στα συμπτώματά της για τα κρύα πόδια και 20% ανακούφιση για τον πόνο στην πλάτη της. Λάμβανε το **#1** και το **#2 TDS (3 φορές/ημέρα)**

Η ασθενής αποκάλυψε επίσης ένα άλλο οδυνηρό πρόβλημα: τον τελευταίο 1½ χρόνο υπέφερε από υπόλευκες κολλικές εκκρίσεις λόγω λευκόρροιας και κολλική φαγούρα λόγω ουρτικών. Δεν λάμβανε καμία αγωγή γι' αυτό. Της δόθηκαν το ακόλουθα combos:

Για τη λευκόρροια και τα ουρτικάρια:

#3. CC8.1 Τονωτικό για γυναίκες + CC8.5 Κόλπος & Τράχηλος + CC21.1 Τονωτικό δέρματος + CC21.3 Δερματικές Αλλεργίες + CC21.7 Μύκητας...QDS (4 φορές/ημέρα) για ένα μήνα και μετά TDS (3 φορές/ημέρα)

Μετά από επτά εβδομάδες, η ασθενής ανέφερε πλήρη θεραπεία της λευκόρροιας και των ουρτικών για την οποία ήταν πολύ ευγνώμων. Το **#3** μειώθηκε σε **BD (2 φορές/ημέρα)** για μια εβδομάδα και μετά **OD (1 φορά/ημέρα)** γι' άλλη μια εβδομάδα πριν να σταματήσει. Τα άλλα της συμπτώματα είχαν επίσης μειωθεί σημαντικά: Ο πόνος στην πλάτη ήταν 70% καλύτερα και τα κρύα πόδια ήταν 50% καλύτερα. Συνέχισε να λαμβάνει το **#1** και το **#2 TDS (3 φορές/ημέρα)**

Όταν την είδε ο θεραπευτής στις 30 Μαΐου 2015 και ο πόνος στην πλάτη και τα κρύα άκρα ήταν 90% καλύτερα, έτσι το **#1** και το **#2** μειώθηκαν σε **BD (2 φορές/ημέρα)**. Στις 23 Σεπτεμβρίου 2015 η ασθενής ανέφερε ότι ο πόνος στην πλάτη και το αίσθημα κρύου στα πόδια είχαν φύγει τελείως. Από τον Οκτώβριο του 2015, συνεχίζει να λαμβάνει **# 1 και # 2 σε OD (1 φορά / ημέρα)**.

++++
+++

14. Αναιμία 02799...HB

Μια 26χρονη γυναίκα που υπέφερε από σιδηροπενική αναιμία εξετάστηκε στις 10 Ιουλίου 2015. Αισθανόταν πολύ κουρασμένη κατά τους τελευταίους μήνες. Αφού διαγνώστηκε με εξετάσεις αίματος η ανεπάρκεια, της συνταγογραφήθηκαν από το γιατρό της συμπληρώματα σιδήρου από το στόμα, τα οποία είχαν ως αποτέλεσμα δυσκοιλιότητα και επιδείνωση των αιμορροΐδων της, έτσι σταμάτησε τη λήψη τους. Δεν έπαιρνε κανένα άλλο φάρμακο. Της δόθηκε:

NM2 Blood + NM12 Combination 12 + NM22 Liver + NM45 Atomic Radiation + OM1 Blood + OM28 Immune System + BR1 Anaemia + SM1 Divine Protection + SM5 Peace & Love Alignment + SM6 Stress + SR216 Vitamin E (organic origin) + SR256 Ferrum Phos + SR306 Phosphorus + SR324 X-Ray + SR360 VIBGYOR + SR361 Acetic Acid + SR494 Haemoglobin + SR529 Spleen + SR561 Vitamin Balance...QDS (4 φορές/ημέρα)

Μετά από έξι εβδομάδες, η κούρασή της μειώθηκε στο μισό και αισθανόταν πιο ενεργητική. Η δοσολογία μειώθηκε σε **TDS (3 φορές/ημέρα)**. Τον Οκτώβριο του 2015 η ασθενής ένιωθε πως είχε επανέλθει στο φυσιολογικό της. Αποτελέσματα μιας εξέτασης αίματος στις 12 Οκτωβρίου επιβεβαίωσε ότι το επίπεδο του σιδήρου της ήταν πλέον φυσιολογικό, έτσι ώστε η δόση μειώθηκε περαιτέρω σε **BD (2 φορές / ημέρα)**.

++++
+++

15. Μικρά Ισχαιμικά Επεισόδια μετά από Καρδιοχειρουργική ^{02890...ΗΠΑ}

Η 74 χρονη αδελφή της θεραπεύτριας είχε μια καρδιακή προσβολή το 2013 και υποβλήθηκε σε χειρουργική επέμβαση για bypass καρδιάς. Μετά την εγχείρηση βίωσε πολλά παροδικά ισχαιμικά επεισόδια (TIAs, μικρά ισχαιμικά επεισόδια) οφειλόμενα σε μη διαγνωσμένους θρόμβους στο αίμα. Δυστυχώς, αυτό επηρέασε μέρος της περιοχής του εγκεφάλου που ελέγχει την ώθηση για κατάποση/πνιγμό, έτσι δεν μπορούσε να φάει ή να μιλήσει χωρίς να πνίγεται, ακόμα και όταν ήταν σε κατάσταση ηρεμίας. Πήρε εξιτήριο μετά από θεραπεία ενός μηνός, συμπεριλαμβανομένων αντιπηκτικών και φαρμακευτικής αγωγής για υψηλή χοληστερόλη. Η θεραπεύτρια έμεινε μαζί της για υποστήριξη και της έδωσε θεραπεία με τα ακόλουθα combos:

Για τους πόνους στο σώμα και τους πόνους στις αρθρώσεις:

#1. CC20.1 Τονωτικό SMJ + CC20.2 Πόνος SMJ + CC20.3 Αρθρίτιδα + CC20.4 Μύες & Ερειστικός ιστός...BD (2 φορές/ημέρα)

Για εγκεφαλικό επεισόδιο και καρδιακή προσβολή:

#2. CC3.4 Καρδιάς επείγουσα κατάσταση + CC3.5 Αρτηριοσκλήρυνση + CC18.4 Παράλυση...BD (2 φορές/ημέρα)

Για το ήπαρ και το δέρμα:

#3. CC4.2 Τονωτικό του Ήπατος και της Χοληδόχου Κύστης + CC4.10 Δυσπεψία + CC21.1 Τονωτικό δέρματος + CC21.5 Ξηροδερμία...BD (2 φορές/ημέρα)

Όταν η πρώτη δόση του # 2 τοποθετήθηκε κάτω από τη γλώσσα της αδελφής της, υπήρξε ορατή βελτίωση. Τα μάτια της έγιναν πιο κοφτερά και έδειξε μια στιγμιαία ομοιότητα με τον παλιό ενεργητικό και πολύπλευρο εαυτό της. Αυτό ενίσχυσε την πίστη της ασθενούς στη δονητική ιατρική. Συνέχισε να παίρνει το νίβρο όπως είχε συνταγογραφηθεί. Η τάση για πνιγμό σταδιακά μειώθηκε και μέχρι το τέλος ενός έτους είχε φύγει 100%.

Από τον Οκτώβριο του 2015, η ασθενής συνεχίζει να λαμβάνει δονητική, αλλά με κάποια ασυνέπεια. Παρόλο που έχει επιβραδυνθεί, έχει εκπληκτικά επιστρέψει πίσω στον παλιό της εαυτό.

Σχόλιο της θεραπεύτριας:

Η χάρη του Θεού είναι εμφανής σε αυτήν τη θεραπεία και ήταν μια εμπειρία επιβράβευσης τόσο για την ασθενή όσο και για τη θεραπεύτρια.

++++
+++

16. Βουβωνοκήλη ^{02899...HB}

Ένας 63 χρονος διαγνώστηκε με βουβωνοκήλη στις 29 Ιουνίου του 2015. Την προηγούμενη μέρα είχε αναπτύξει πόνο στη βουβωνική χώρα ενώ καθόταν σε μια καρέκλα και εκτελούσε μια θρησκευτική τελετή. Δεν υπήρχαν ενδείξεις πριν από αυτή την κατάσταση. Ως την επόμενη φορά, όταν έκανε μια ιατρική εξέταση, η κατάσταση είχε γίνει εξαιρετικά επώδυνη. Ο γιατρός έπρεπε να ωθήσει τη διόγκωση του εντέρου, πίσω στη θέση του, δύο φορές. Ο γιατρός συνέστησε χειρουργική επέμβαση αλλά ο ασθενής αρνήθηκε προτιμώντας τη λήψη παυσίπονων μαζί με Δονητικά ιάματα (χωρίς να το γνωρίζει ο γιατρός) για να δει αν τα Δονητικά θα τον επανέφεραν. Ο γιατρός συμφώνησε να παρακολουθεί την κατάσταση για 6-8 εβδομάδες αλλά ζήτησε από τον ασθενή να πάει κατευθείαν στο νοσοκομείο αν η κατάσταση χειροτέρευε. Ο θεραπευτής έδωσε στον ασθενή:

CC4.9 Κήλη + CC10.1 Επείγουσες καταστάσεις + CC12.1 Τονωτικό για ενήλικες + CC15.1 Ψυχικό και συναισθηματικό τονωτικό...TDS (3 φορές/ημέρα) σε νερό

Μία ημέρα μετά από τη λήψη του ιάματος, ο πόνος μειώθηκε κατά 50% αλλά το έντερο ακόμα πίεζε το διάτρητο κοιλιακό τοίχωμα. Μετά από θεραπεία τριών ημερών ο πόνος μειώθηκε κατά 80% και το έντερο πίεζε μόνο μία φορά την ημέρα, συνήθως πριν τις πρωινές κενώσεις. Η κατάσταση καλυτέρευε κατά τις επόμενες τέσσερις ημέρες. Μέχρι τότε ο πόνος είχε φύγει τελείως. Ο ασθενής δεν αισθανόταν καμία εισβολή στην κοιλιακή του χώρα. Μετά από δύο εβδομάδες ένιωθε 100% καλύτερα.

Στην πιο πρόσφατη συνάντηση με το γιατρό τη δεύτερη εβδομάδα του Σεπτεμβρίου 2015, επιβεβαιώθηκε ότι η κατάσταση είχε καθαρίσει. Ο γιατρός ανέφερε ότι κάποιοι ασθενείς καταφέρνουν να ενδυναμώσουν τους μύς της περιοχής, πράγμα το οποίο συνέβη σ' αυτόν τον ασθενή. Ο γιατρός συμβούλεψε τον ασθενή να μην σηκώνει βάρη και να κάνει ασκήσεις που ενδυναμώνουν τους μύς στη βουβωνική χώρα.

Στον ασθενή συστήθηκε να συνεχίσει την προληπτική δόση **OW (1 φορά/εβδομάδα)** αλλά συνέχισε να λαμβάνει το ίαμα **OD (1 φορά/ημέρα)**.

+++++

+++

17. Χρόνιο Κοιλιακό Άλγος & Δυσκοιλιότητα ^{03523...HB}

Ένα 8χρονο κορίτσι υπέφερε επί τρία χρόνια από κοιλιακό άλγος. Ήταν ένας αμβλύς πόνος που κυμαινόταν κατά τη διάρκεια της ημέρας αλλά αυξανόταν το βράδυ. Μερικές νύχτες κυλιόταν στο πάτωμα εξαιτίας της σοβαρότητας του πόνου. Παρά τις νοσοκομειακές εξετάσεις, οι γιατροί αδυνατούσαν να διαγνώσουν την αιτία. Τους τελευταίους 11 μήνες υπέφερε επίσης από δυσκοιλιότητα και έπαιρνε αλλοπαθητικά φάρμακα γι' αυτό. Στις 24 Μαρτίου 2015 της δόθηκε:

#1. CC4.3 Σκωληκοειδίτιδα + CC4.4 Δυσκοιλιότητα + CC12.2 Τονωτικό παιδιών + CC13.2 Λοιμώξεις νεφρού και ουροδόχου κύστης + CC15.1 Ψυχικό και συναισθηματικό τονωτικό...TDS (3 φορές/ημέρα)

Μια εβδομάδα μετά η μητέρα της είπε ότι υπήρχε μικρή βελτίωση 10% στον πόνο. Ένα μήνα αργότερα, τα διαστήματα μεταξύ των επεισοδίων του πόνου ήταν πολύ μεγαλύτερα και η βελτίωση ήταν 70%. Η δυσκοιλιότητά της ήταν 100% καλύτερα. Δυο ακόμα ιάματα προστέθηκαν στο παραπάνω combo:

#2. CC4.10 Δυσπεψία + CC10.1 Επείγουσες καταστάσεις + #1...TDS (3 φορές/ημέρα)

Επί του παρόντος, Σεπτέμβριος 2015, το κορίτσι υποφέρει περιστασιακά από πόνους, περίπου μια φορά το δεκαπενθήμερο, μια βελτίωση πάνω από 90%. Αντί να δίνει το ίαμα μόνο όταν εμφανίζεται ο πόνος, συστήθηκε στη μητέρα να το δίνει **OD (1 φορά / ημέρα)** σαν προληπτικό.

Σχόλια της μητέρας της ασθενούς:

Τον Μάιο του 2012 η κόρη μας, που ήταν τότε 5 ετών, ξεκίνησε έντονο κοιλιακό άλγος. Πονούσε σχεδόν καθημερινά και για το μεγαλύτερο μέρος της ημέρας. Αυτό συνεχίστηκε για πολλούς μήνες. Μετά από αυστηρά τσεκ-απ και σάρωση της κοιλιακής χώρας, οι γιατροί δεν βρήκαν να συμβαίνει κάτι. Από το Μάιο του 2014 έγινε επίσης δυσκοιλία και το κοιλιακό άλγος συνεχίστηκε.

Προς τα τέλη Μαρτίου του 2015 ξεκίνησε να λαμβάνει Σάι Δονητικά σφαιρίδια σε νερό. Μέσα σε λίγες ημέρες δεν ήταν πλέον δυσκοιλία. Επίσης, το κοιλιακό της άλγος μειώθηκε και δεν ήταν πλέον συνεχές. Άρχισε τότε να έχει μέρες που δεν πονούσε καθόλου. Τώρα, τον Αύγουστο του 2015, έχει περιστασιακό πόνο, κατά μέσο όρο μια φορά το δεκαπενθήμερο. Ωστόσο, δεν είναι τόσο σοβαρός όπως προηγουμένως ούτε διαρκεί τόσο πολύ. Θα έλεγα ότι υπάρχει μια βελτίωση 93% στην κατάσταση της.

Τα σφαιρίδια είχαν τεράστια επίδραση στη ζωή της κόρης μας. Ο πόνος ήταν τόσο έντονος που δεν ήταν σε θέση να καθίσει σταυροπόδι στο πάτωμα στο σχολείο. Υπήρχαν μέρες όπου έπρεπε να παραμείνει ξαπλωμένη και δεν μπορούσαμε να βγούμε έξω και να συνεχίσουμε με την καθημερινή ζωή. Το φάρμακο που έπαιρνε για τη δυσκοιλιότητα δεν είχε κανένα απολύτως αποτέλεσμα και είχαμε σχεδόν σταματήσει να σχεδιάζουμε μακρινά πλάνα γιατί φοβόμασταν ότι η κόρη μας μπορεί να είναι αδιάθετη. Ευτυχώς, με τη Χάρη του Θεού, μάθαμε ότι ο φίλος μας είχε μόλις κάνει τη σειρά μαθημάτων Σάι Δονητικής και σε μια στιγμή ήξερα ότι αυτό θα μπορούσε να είναι ακριβώς αυτό που χρειαζόμασταν. Η μεγαλύτερη έκπληξη μου ήταν το πόσο γρήγορα ο πόνος της κόρης μας υποχώρησε. Επίσης, αν έχει πόνο τώρα, σύντομα εξαφανίζεται μόλις πάρει το σφαιρίδιο ζάχαρης. Αυτό ήταν ένα θείο δώρο για όλους μας.

+++++

+++

18. Σχισμή στον Πρωκτό ^{10355...lvδία}

Μια 75χρονη κυρία που υπέφερε από σχισμή στον πρωκτό κατά τους τελευταίους δυο μήνες, υποβλήθηκε σε θεραπεία τον Ιούλιο του 2015. Είχε την αίσθηση καψίματος κατά την κένωση κοπράνων και δεν μπορούσε να φάει τίποτα πικάντικο. Της δόθηκε:

CC4.4 Δυσκοιλιότητα + CC10.1 Επείγουσες καταστάσεις + CC12.1 Τονωτικό για ενήλικες + CC15.1 Ψυχικό και συναισθηματικό τονωτικό...QDS (4 φορές/ημέρα)

Δεν πήρε κανένα άλλο φάρμακο. Μετά από ένα μήνα είχε κατά 80% ανακούφιση στην αίσθηση καψίματος, το μέγεθος της σχισμής μειώθηκε κατά το ήμισυ και ήταν σε θέση να ανεχθεί μικρές ποσότητες πικάντικων τροφίμων. Μετά από δύο μήνες όλα τα συμπτώματά της εξαφανίστηκαν τελείως και ήταν σε θέση να τρώει κανονικά. Η δοσολογία της στη συνέχεια μειώθηκε σε **TDS (3 φορές / ημέρα)**. Από τον Οκτώβριο του 2015, η ασθενής συνεχίζει να λαμβάνει θεραπεία **TDS της (3 φορές / ημέρα)** και είναι πολύ χαρούμενη.

Σημείωση του εκδότη: Καθώς τα συμπτώματα εξαφανίστηκαν πλήρως, η δόση θα μπορούσε να μειωθεί σε **OD (1 φορά/ημέρα)** με σταδιακή μείωση μέχρι τη δόση συντήρησης **OW (1 φορά/εβδομάδα)**.

+++++

+++

19. Οξεία Οξύτητα ^{10355...lvδία}

Στις 15 Μαΐου 2015, ο θεραπευτής εξέτασε μια 52χρονη γυναίκα για οξεία οξύτητα. Για πάνω από ένα μήνα, η ασθενής υπέφερε από δυσπεψία, φούσκωμα στο στομάχι, πολύ λίγη όρεξη και μετεωρισμό. Έπαιρνε αντιόξινα δισκία, τα οποία δε βοηθούσαν. Κατά τη διάρκεια της εξέτασης, ο θεραπευτής έμαθε ότι η ασθενής ένιωθε εξοργισμένη για κάποιον στη ζωή της. Ο θεραπευτής ετοίμασε:

CC4.10 Δυσπεψία + CC12.1 Τονωτικό για ενήλικες + CC15.1 Ψυχικό και συναισθηματικό τονωτικό...QDS (4 φορές/ημέρα)

Η ασθενής σταμάτησε τη λήψη αντιόξινων όταν άρχισε τη Δονητική. Μέσα σε μια εβδομάδα ανέφερε ότι όλα τα συμπτώματά της είχαν μειωθεί κατά τουλάχιστον 30% και μετά από 4 εβδομάδες κατά 90%. Είχε πλήρως θεραπευτεί σε δύο μήνες, μετά τους οποίους, η δόση μειώθηκε σταδιακά ως εξής: **QDS (4 φορές/ημέρα)** για 4 εβδομάδες, στη συνέχεια **TDS (3 φορές / ημέρα)** για 2 μήνες και τελικά **OD (1 φορά / ημέρα)** για 2 μήνες. Η ασθενής παραμένει σε καλή υγεία και δεν είχε καμιά υποτροπή από το Νοέμβριο του 2015.

+++++

+++

20. Χρόνιος Πόνος στο Στομάχι ^{10363...lvδία}

Ένα 14χρονο αγόρι υπέφερε από πόνο στο στομάχι για περισσότερο από ένα χρόνο. Σύμφωνα με τον γιατρό του, αυτό ήταν μια μακροπρόθεσμη επίδραση των αλλεργιών γύρης που υπέφερε από την παιδική ηλικία. Ο πόνος ήταν τόσο σοβαρός ώστε το αγόρι σφάδαζε στο πάτωμα για ώρες και έχανε μήνες από τη σχολική εκπαίδευση. Ήταν σε θεραπεία με αλλοπαθητικά φάρμακα συμπεριλαμβανομένων στεροειδών αλλά αυτό δε βοηθούσε. Στις 15 Αυγούστου του 2013, όταν πήγε στο θεραπευτή, σταμάτησε όλα τα άλλα φάρμακα. Του δόθηκε:

CC4.10 Δυσπεψία + CC9.2 Οξείες λοιμώξεις + CC15.1 Ψυχικό και συναισθηματικό τονωτικό...QDS (4 φορές/ημέρα)

Την επόμενη μέρα, η μητέρα του αγοριού θριαμβευτικά μετέφερε στο θεραπευτή ότι οι πόνοι του γιου της είχαν σχεδόν εξαφανιστεί μετά από μία μόνο δόση. Είχαν μειωθεί κατά 90%. Το αγόρι συνέχισε να λαμβάνει το ίαμα για τέσσερις μήνες, χρόνος κατά τον οποίο είχε θεραπευτεί πλήρως. Η δοσολογία στη συνέχεια μειώθηκε σταδιακά στο επίπεδο συντήρησης του **OW (1 φορά / εβδομάδα)** μέχρι τον Ιούνιο του 2014. Από έρευνα τον Οκτώβριο του 2015, το αγόρι είναι φυσιολογικό και σε καλή υγεία.

+++++

+++

21. Ωταλγία ^{11568...lvδία}

Τον Ιούλιο του 2015, η 13χρονη κόρη του θεραπευτού ανέπτυξε οξύ πόνο στο αριστερό της αυτί. Ο πόνος είχε αρχίσει μετά την παρακολούθηση μιας λειτουργίας όπου έπαιζε δυνατά μουσική και αυτή έτυχε να είναι κοντά στα ηχεία για περίπου ένα ή δύο λεπτά. Της δόθηκε το ακόλουθο combo παρασκευασμένο σε έξτρα παρθένο λάδι καρύδας, περίπου δύο ώρες αφού άρχισε ο πόνος:

CC5.1 Μολύνσεις αυτιών...κάθε 10 λεπτά, μια σταγόνα λαδιού στο αυτί

Ο πόνος είχε φύγει σε μια ώρα και οι γονείς ήταν πολύ ανακουφισμένοι. Την επόμενη μέρα, η δόση μειώθηκε σε **6TD (6 φορές / ημέρα)** κι έπειτα σταδιακά σε **OD (1 φορά / ημέρα)** πριν να διακοπεί.

+++++

+++

22. Διαβητική Γάγγραινα ^{02786...Pωσία}

Κατά την επίσκεψη σ' ένα φίλο της στο νοσοκομείο στις 19 Μαρτίου 2015, η θεραπεύτρια συνάντησε μια 72χρονη γυναίκα που έπασχε από σοβαρές επιπλοκές διαβήτη. Η ασθενής είχε μεταφερθεί στο νοσοκομείο από το χωριό της μετά από ένα εγκεφαλικό επεισόδιο. Δεν μπορούσε να πει στη θεραπεύτρια πόσο καιρό υπέφερε από διαβήτη αλλά ήξερε πως το σάκχαρο στο αίμα της ήταν πολύ υψηλό και πως έπαιρνε ινσουλίνη για μεγάλο χρονικό διάστημα. Λόγω του διαβήτη είχε νεφρική ανεπάρκεια και ήταν σχεδόν τυφλή από διαβητική αμφιβληστροειδοπάθεια. Είχε επίσης διαβητική γάγγραινα των ποδιών και στο κατώτερο τρίτο της κνήμης και των δύο ποδιών. Το δέρμα ήταν σκούρο καφέ. Είχε την εμφάνιση

φλοιού δέντρου και ήταν πολύ τραχύ στην αφή. Ενώ ήταν στο νοσοκομείο της είπαν ότι χρειαζόταν επείγοντως χειρουργική επέμβαση στα πόδια της. Της δόθηκε ραντεβού για τη διαδικασία ένα μήνα μετά το τέλος της θεραπείας για το εγκεφαλικό επεισόδιο. Η υγεία της ήταν τόσο κακή που δεν ήθελε τη χειρουργική επέμβαση. Η θεραπεύτρια της έφερε το ακόλουθο ίαμα σε λάδι στο νοσοκομείο:

#1. CC3.7 Κυκλοφορικό σύστημα + CC21.11 Πληγές και γδαρσίματα...BD (2 φορές/ημέρα) για εξωτερική εφαρμογή

Η θεραπεύτρια άλειβε τα πονεμένα πόδια της ασθενούς με το ίαμα κάθε 15-20 λεπτά για περίπου δύο ώρες το πρωί και το βράδυ. Μετά τις πρώτες δύο ώρες, η ασθενής ανέφερε ότι τα πόδια της γίνονταν πολύ καλύτερα. Με τη θεραπεία της θεραπεύτριας τα πόδια συνέχισαν να βελτιώνονται κάθε μέρα. Λίγες μέρες αργότερα η ασθενής πήρε εξιτήριο από το νοσοκομείο. Πρόσθετα με το #1 σε λάδι, της δόθηκε το ακόλουθο ίαμα για στοματική λήψη:

#2. NM6 Calming + NM20 Injury + NM25 Shock + NM32 Vein-Piles + NM81 Glandular Fever + OM3 Bone Irregularity + SM15 Circulation + SM17 Diabetes + SM26 Immunity + SM27 Infection + SR264 Silicea 200C + SR298 Lachesis 30C + SR325 Rescue + SR408 Secale Corn + SR457 Bone + SR507 Lymphatic Organ...6TD (6 φορές/ημέρα) για 1 μήνα και **TDS (3 φορές/ημέρα)** εν συνεχεία

Από τότε, η θεραπεύτρια είναι σε επαφή μαζί της μόνο τηλεφωνικά. Το χρώμα των ποδιών της άλλαξε προς το καλύτερο μετά από ένα μήνα και η χειρουργική επέμβαση ακυρώθηκε. Μετά από τρεις μήνες, τα πόδια ανέκτησαν το κανονικό τους χρώμα. Όταν η θεραπεύτρια της τηλεφώνησε στις 15 Νοεμβρίου 2015 ανέφερε ότι τα πόδια της ήταν απολύτως φυσιολογικά. Περιπατούσε γύρω από το σπίτι και έκανε όλες τις δουλειές του σπιτιού της.

++++
+++

23. Διαβήτης με Αλλεργία στη Μετορμίνη 11567...lvδία

Μια 52χρονη γυναίκα επισκέφτηκε το θεραπευτή στις 15 Μαΐου 2015 αναζητώντας θεραπεία για διαβήτη, ο οποίος διαγνώστηκε έξι μήνες νωρίτερα (Σάκχαρο στο αίμα σε κατάσταση νηστείας: 190mg/dL, Φυσιολογικό 70-110mg/dL; Μετά από γεύμα: 250mg/dL, Φυσιολογικό 70 έως 150mg/dL). Ο διαβήτης της δεν ήταν ακόμα υπό έλεγχο όπως φάνηκε από τα αποτελέσματα μιας εξέτασης αίματος εκείνη την ημέρα (316mg/dL, συγκριτικά με το φυσιολογικό 70-130mg/dL). Η ασθενής δεν μπορούσε να πάρει αλλοπαθητικά φάρμακα γιατί είχε σοβαρή αλλεργία στη Μετορμίνη και άλλα διαβητικά φάρμακα (είχε επίσης αλλεργία σε τρόφιμα όπως η μελιτζάνα, το ψάρι και οι πατάτες). Ένα μόνο δισκίο Μετορμίνης προκαλούσε διάρροια, ζαλάδα και εξανθήματα, οπότε δοκίμασε ομοιοπαθητικά φάρμακα χωρίς να γίνει καλύτερα. Τους τελευταίους τρεις μήνες αισθανόταν αδύναμη και κουρασμένη, είχε αναπτύξει μια αίσθηση καψίματος στα πόδια της και βίωνε μια πιο συχνή ανάγκη για ούρηση, 2 έως 3 φορές κάθε βράδυ, το οποίο διατάρασε τον ύπνο της. Η ασθενής εργαζόταν ως πλύστρα σε πολλά σπίτια και υπέφερε από μια ζωή σωματικού και ψυχικού άγχους. Ο πατέρας της ήταν επίσης διαβητικός. Ο θεραπευτής ένιωθε ότι η αγχωτική ζωή της μαζί με τη γενετική προδιάθεση της για διαβήτη μπορεί να είχαν προκαλέσει την κατάσταση. Ο θεραπευτής της έδωσε:

CC4.2 Τονωτικό του Ήπατος και της Χοληδόχου Κύστης + CC6.3 Διαβήτης + CC12.1 Τονωτικό για ενήλικες + CC15.1 Ψυχικό & Συναισθηματικό τονωτικό...TDS (3 φορές/ημέρα).

Η θεραπεία δονητικής έκανε μια σημαντική διαφορά. Σε δέκα μέρες η αίσθηση καψίματος στα πόδια της ήταν το μισό από αυτό που ήταν πριν και σηκωνόταν για να πάει στην τουαλέτα μόνο μία φορά κατά τη διάρκεια της νύχτας αντί για 2-3 φορές. Το σάκχαρο στο αίμα της άρχισε να μειώνεται. Μέσα σε δύο μήνες, μετά το γεύμα τα επίπεδα σακχάρου στο αίμα της ήταν 156mg/dL. Μετά από ακόμα 1½ μήνα θεραπείας, τόσο σε κατάσταση νηστείας όσο και μετά το γεύμα το σάκχαρο στο αίμα ήταν απόλυτα φυσιολογικό (Σε κατάσταση νηστείας: 92mg/dL, Μετά από γεύμα: 115mg/dL; 11 Σεπτέμβριου 2015).

Σ' ένα τεστ που έγινε στη συνέχεια στις 29 Οκτωβρίου, παρατηρήθηκε μια μικρή αύξηση στα επίπεδα σακχάρου μετά το γεύμα (Σε κατάσταση νηστείας: 90mg/dL, Μετά το γεύμα: 181mg/dL). Μετά από περαιτέρω έρευνα, ο γιος της ασθενούς ανέφερε ότι στις 19 Οκτωβρίου η μητέρα του εμφάνισε έναν ιογενή πυρετό και υποβλήθηκε σε θεραπεία με αλλοπαθητικά φάρμακα συμπεριλαμβανομένων αντιβιοτικών για έξι ημέρες. Κατά τη διάρκεια αυτής της περιόδου δε λάμβανε τα δονητικά της ιάματα. Παρόλα αυτά, αυτήν την περίοδο η ασθενής είπε ότι η αδυναμία και η κόπωση ήταν 50% καλύτερα. Η νευροπάθεια στα πόδια της παρέμεινε αμετάβλητη από την προηγούμενη βελτίωση. Ο θεραπευτής ζήτησε από την ασθενή να μη σταματήσει τη δονητική και την ενθάρρυνε να ζητήσει τη γνώμη του σε περίπτωση αμφιβολίας.

Από το Νοέμβριο του 2015, η ασθενής συνεχίζει να παίρνει το ίαμα **TDS (3 φορές/ημέρα)** και είναι πολύ χαρούμενη που ο διαβήτης της τώρα είναι υπό έλεγχο.

+++++

+++

24. Μελαγχρωστική Αμφιβληστροειδοπάθεια. Κρίσεις Πανικού, Δυσπεψία ^{02802...HB}

Ένας 65χρονος άνδρας με μελαγχρωστική αμφιβληστροειδοπάθεια (RP), μια προοδευτική ασθένεια της όρασης, αναζήτησε θεραπεία την 1η Φεβρουαρίου του 2015. Ήταν σχεδόν τυφλός από την ηλικία των 15 ετών. Με τα χρόνια, η όρασή του συνεχώς χειροτέρευε. Τώρα έβλεπε μια θαμπάδα του μαύρου ή γκρι, χωρίς χρώματα. Επίσης, υπέφερε από αέρια, υψηλή χοληστερόλη (6.2mmol/L) και πόνο στην πλάτη και ένιωθε θυμωμένος και απογοητευμένος. Στον ασθενή συνταγογραφήθηκε φάρμακο με στατίνες για τη χοληστερόλη αλλά δεν επιθυμούσε τη λήψη του. Ξεκίνησε με το ακόλουθο combo:

#1. CC3.7 Κυκλοφορικό σύστημα + CC4.1 Τονωτικό της πέψης + CC4.2 Τονωτικό του Ήπατος και της Χοληδόχου Κύστης + CC4.10 Δυσπεψία + CC7.1 Τονωτικό ματιών + CC15.1 Ψυχικό & Συναισθηματικό τονωτικό + CC20.4 Μύες και ερειστικός ιστός + CC20.5 Σπονδυλική στήλη...TDS (3 φορές/ημέρα)

Κατά τη διάρκεια μιας επίσκεψης παρακολούθησης 10 ημέρες αργότερα, ο ασθενής ανέφερε ότι αισθανόταν αρκετά παραγμένος. Είχε κρίσεις πανικού τις νύχτες, ο ύπνος του ήταν διαταραγμένος και ένιωθε μεγάλο φόβο ότι θα έχανε τελείως την όρασή του. Η θεραπεία του άλλαξε σε:

Για τα ψυχικά και συναισθηματικά συμπτώματα:

#2. NM6 Calming + NM25 Shock + NM95 Rescue Plus + SM39 Tension... κάθε ώρα μέχρι καλύτερευσης, κατόπιν σταδιακή μείωση σε OD (1 φορά/ημέρα)

Για την όραση:

#3. NM96 Scar tissue + NM72 Cleansing + OM25 Eye Retina + SR455 Artery + SR477 Capillary + SR526 Retina + SR539 Vein ...TDS (3 φορές/ημέρα)

Η ψυχική του κατάσταση βελτιώθηκε γρήγορα μετά απ' αυτό. Η παραχή και οι κρίσεις πανικού μειώθηκαν κατά 75% μέσα σε τρεις ημέρες λήψης του **#2**. Μέσα σε μια εβδομάδα, τα συμπτώματα είχαν φύγει τελείως. Μετά από τρεις μήνες θεραπείας (4 Μαΐου 2015) ένιωθε πως η όρασή του είχε βελτιωθεί κατά 50%. Μπορούσε τώρα να δει κάποια χρώματα και περιγράμματα προσώπων. Ζήτησε θεραπεία για τα πεπτικά του προβλήματα και την υψηλή χοληστερόλη. Την περίοδο αυτή δεν έπαιρνε κανένα φάρμακο εκτός του δονητικού αίματος. Ο θεραπευτής άλλαξε το combo σε:

#4. NM21 KBS + NM22 Liver + NM29 SUFI + BR20 Eye + SR216 Vitamin E + SR480 Cholesterol + SR561 Vitamin Balance + #3...TDS (3 φορές/ημέρα)

Όταν τον είδε ο θεραπευτής στις 23 Σεπτεμβρίου 2015, ο ασθενής ανέφερε ότι αισθανόταν πολύ καλύτερα και ενδιαφερόταν για τη συνέχιση της θεραπείας. Δεν βίωνε πλέον ψυχική διέγερση, το πρόβλημά του των αερίων είχε λυθεί σε μεγάλο βαθμό (75% βελτίωση) και η όρασή του εξακολουθούσε να παρουσιάζει βελτίωση (60% καλύτερα). Έβλεπε περισσότερο χρώμα και περιγράμματα αν και οι εικόνες δεν ήταν ακόμη ξεκάθαρες. Ένιωθε αισιόδοξος για το μέλλον. Τον Οκτώβριο του 2015, ανέμενε μια εξέταση αίματος για να ελέγξει το επίπεδο της χοληστερόλης του. Είχε επίσης ραντεβού με οφθαλμίατρο, χρόνο κατά τον οποίο, όπως ζητήθηκε από το θεραπευτή, ο γιατρός θα ήλεγχε για τυχόν αλλαγές στον αμφιβληστροειδή χιτώνα.

+++++

+++

25. Χαλάζιο ^{02817...lvδία}

Μια νεαρή μηχανικός λογισμικού (ηλικίας 23 ετών) αναζήτησε θεραπεία για ένα μεγάλο εξάνθημα στο εσωτερικό του δεξιού κάτω βλεφάρου της στις 22 Αυγούστου του 2015. Το εξάνθημα είχε αναπτυχθεί τρεις ημέρες νωρίτερα. Επισκέφθηκε έναν οφθαλμίατρο ο οποίος το διέγνωσε ως χαλάζιο και συνταγογράφησε αντιβίωση και αντιφλεγμονώδεις οφθαλμικές σταγόνες (Occuvox K) και αλοιφή (Ocuroi-D). Παρά τη θεραπεία, κατά τη διάρκεια των επόμενων δύο ημερών, το εξάνθημα έγινε μεγαλύτερο και γέμισε με πύον. Ο γιατρός τότε συνέστησε χειρουργική επέμβαση ως τη μόνη επιλογή. Η ασθενής είχε υποβληθεί σε παρόμοια χειρουργική επέμβαση για χαλάζιο 3-4 χρόνια νωρίτερα. Συμφώνησε να γίνει η διαδικασία την επόμενη ημέρα αλλά επειδή ο γιατρός δεν ήταν διαθέσιμος, η διαδικασία δεν μπορούσε να γίνει.

Από εμπειρία του παρελθόντος, η ασθενής είχε πίστη στη Δονητική. Είχε εντελώς θεραπευτεί από ακμή, κρύωμα και πυρετό με Vibro πριν από τρία χρόνια. Σταμάτησε τις οφθαλμικές σταγόνες και την αλοιφή και συμβουλευτήκε το θεραπευτή. Της δόθηκε:

#1. CC2.3 Όγκοι & Νεοπλασμάτα + CC3.7 Κυκλοφορικό σύστημα + CC7.3 Μολύνσεις οφθαλμών + CC10.1 Επείγουσες καταστάσεις + CC12.4 Αυτοάνοσες ασθένειες + CC17.2 Κάθαρση + CC20.4 Μύες & ερειστικός ιστός + CC21.11 Πληγές και γδαρσίματα + δυναμοποιημένο Wysolone*... σε νερό, 5ml δόση από το στόμα κάθε ώρα; και επιπλέον εμποτισμένο σε ροδόνερο με χρήση όπως οι οφθαλμικές σταγόνες, μία σταγόνα κάθε ώρα

*Το στεροειδές Wysolone δυναμοποιήθηκε σε 200C με τη χρήση του SRHVP και μια σταγόνα προστέθηκε στο combo για την επίσπευση της διαδικασίας ίασης.

Ταυτόχρονα, με τη χρήση του SRHVP γινόταν συνεχής αναμετάδοση.

Την τρίτη ημέρα θεραπείας βγήκε από το χαλάζιο πολύ πύον και η δοσολογία, τόσο από το ίαμα που λαμβανόταν από το στόμα όσο και από τις οφθαλμικές σταγόνες μειώθηκε σε **6TD (6 φορές/ημέρα)**. Μετά από τέσσερις ημέρες, η κατάσταση βελτιώθηκε 70%. Η θεραπεία από απόσταση διακόπηκε και η αγωγή ρυθμίστηκε σε:

#2. Ίαμα #1 πλην του δυναμοποιημένου Wysolone...6TD (6 φορές/ημέρα) από το στόμα και σε οφθαλμικές σταγόνες

Κατά την όγδοη ημέρα θεραπείας, η κατάσταση είχε ιαθεί κατά 100%. Το #2 συνεχίστηκε για μια ακόμα εβδομάδα και μετά μειώθηκε προοδευτικά.

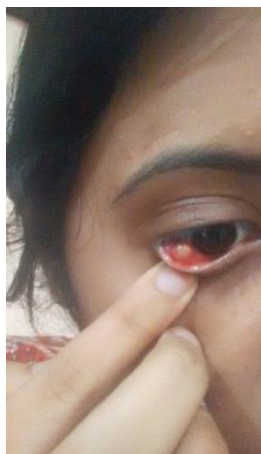Σχόλιο του θεραπευτή:

Φαίνεται ότι η διαδικασία θεραπείας επιταχύνθηκε, δίνοντας στην ασθενή το ίδιο ίαμα και στη φυσική και στην εξ' αποστάσεως θεραπευτική μορφή.

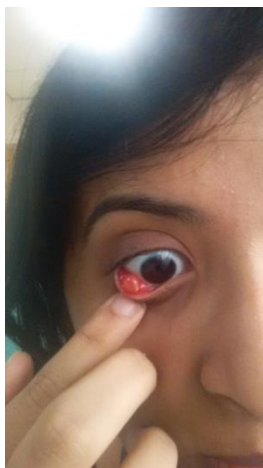Σχόλια της ασθενούς (βλέπετε φωτογραφίες παρακάτω):

Το πρόβλημα ξεκίνησε στις 19 Αυγούστου 2015. Είχα ένα εξάνθημα με κίτρινο πύον στο δεξί κάτω βλέφαρο που ήταν πρησμένο. Μετά από τρεις ημέρες με αντιβακτηριδιακές οφθαλμικές σταγόνες και αλοιφή συνταγογραφημένα από τον οφθαλμίατρο, δεν υπήρξε ανακούφιση όπως φαίνεται κι απ' την πρώτη φωτογραφία. Ο οφθαλμίατρος συνέστησε χειρουργική επέμβαση για αφαίρεση του χαλάζιου. Απ' τη στιγμή που είχα πίστη λόγω προηγούμενης ίασης με δονήσεις, αποφάσισα να κάνω δονητική θεραπεία.

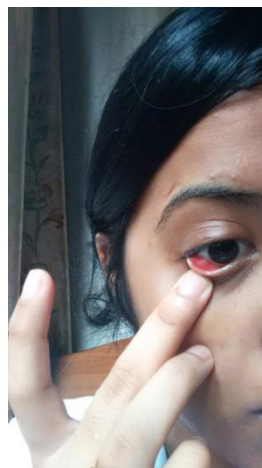Η δεύτερη φωτογραφία πάρθηκε 1 ημέρα μετά την έναρξη δονητικής θεραπείας. Πριν απ' αυτό, το πύον και οίδημα ήταν πολύ περισσότερο. Μια μέρα αργότερα μπορούσα να δω κάποια βελτίωση, αν και αρχικά υπήρξε αποκάθαρση (pullout). Ξαφνικά, την τρίτη ημέρα, χωρίς πίεση ή την τοποθέτηση ζεστής κομπρέσας, όλο το πύον βγήκε ανώδυνα από μόνο του. Το χαλάζιο είχε σχεδόν εξαφανιστεί μέσα σε μόλις 3 ημέρες από τη θεραπεία με δόνηση. Μόνο ένα μικρό πρήξιμο έμεινε. Κι αυτό μειώθηκε κατά το τέλος της ημέρας. Την ημέρα 4, μόνο μια μικρή ερυθρότητα είχε παραμείνει. Το πρήξιμο είχε μειωθεί κατά 80%. Δεν υπήρχε πόνος. Την ημέρα 5, υπήρξε περαιτέρω μείωση της ερυθρότητας και το εξάνθημα μειώθηκε σχεδόν 100%. Την ημέρα 6, το μάτι ήταν πλήρως θεραπευμένο χωρίς ίχνος ερυθρότητας ή εξανθήματος.



Ημέρα 2 (22 Αυγούστου)



Ημέρα 3 (23 Αυγούστου)



Ημέρα 5 (25 Αυγούστου)



Ημέρα 7 (27 Αυγούστου)

Είχα μια τάση να βγάζω χαλάζιο και κριθαράκι στο μάτι. Το είχα 3-4 χρόνια πριν. Το χαλάζιο είχε γίνει μια σκληρή μάζα κι έπρεπε να αφαιρεθεί χειρουργικά. Μετά τη χειρουργική επέμβαση, χρειάστηκαν πολλές μέρες με αντιβιοτική θεραπεία και κομπρέσες με ζεστό νερό να συμπιέζει για να επουλωθεί. Η διαδικασία ήταν πολύ οδυνηρή. Η Δονητική με θεράπευσε μέσα σε λιγότερο από μία εβδομάδα, χωρίς καθόλου πόνο. Το μόνο που χρειάστηκε ήταν δύο λαμπροί θεραπευτές δονητικής και πίστη. Εγκάρδιες ευχαριστίες προς τη Σάι Δονητική!

Στις 8 Σεπτεμβρίου, όταν επισκέφθηκα τον οφθαλμίατρο για τσεκάπ, ήταν πολύ ευτυχής βλέποντας ότι το μάτι μου ήταν πλήρως θεραπευμένο. Προς έκπληξή του το μάτι μου είχε αναρρώσει αρκετά για Lasik (χειρουργική επέμβαση ματιών με λέιζερ). Αυτό έγινε με επιτυχία στις 12 Σεπτεμβρίου. Η μετεγχειρητική επούλωση ήταν επίσης πολύ γρήγορη, χάρη στη δονητική.

++++
+++

26. Επώδυνη Ωορρηξία, Προεμμηνορροϊκό Σύνδρομο (PMS) και Επώδυνη Εμμηνορρουσία ^{03520...ΗΠΑ}

Στις 21 Μαρτίου 2015, μια 28χρονη γυναίκα αναζήτησε θεραπεία για επώδυνη ωορρηξία (συμπτώματα Mittelschmerz, σύνδρομο της μέσης του κύκλου) PMS και επώδυνη έμμηνο ρύση. Ο συνδυασμός αυτών των τριών της προκαλούσε μεγάλη ταλαιπωρία.

Είχε στα μέσα του κύκλου της πόνο ωορρηξίας τα τελευταία έξι με επτά χρόνια. Τα συμπτώματά της περιλάμβαναν φούσκωμα, ναυτία, κράμπες στο στομάχι και πυελικό πόνο και τα δύο τελευταία χρόνια, επίσης, κηλίδες αίματος αρκετές φορές την ημέρα της ωορρηξίας. Τα συμπτώματα όλα χειροτέρευαν από το 2014. Για ν' ανακουφιστεί, πήρε αντιφλεγμονώδες Nargoxen και χρησιμοποίησε επίσης μια θερμοφόρα στην κοιλιά της όταν ο πόνος ήταν αφόρητος.

Υπέφερε από PMS και επώδυνη έμμηνη ρύση από την έναρξη της εμμηναρχής. Δύο έως τρεις ημέρες πριν από την έμμηνο ρύση της άρχιζαν τα συμπτώματα PMS, συμπεριλαμβανομένου τυμπανισμού, με αίσθηση ζεστού και κρύου κατά διαστήματα, έχοντας αυξημένο ρυθμό παλμών και λαχάνιασμα κατά τη διάρκεια της σωματικής προσπάθειας, όπως το ανέβασμα σκάλας. Τα συμπτώματα συνεχίζονταν επίσης 3 έως 4 ημέρες κατά την περίοδο της και αλληλοκαλύπτονταν με τον πόνο της εμμήνου ρύσης.

Την ημέρα πριν από την έμμηνο ρύση της είχε κράμπες στο στομάχι. Οι κράμπες γίνονταν βασανιστικές την πρώτη ημέρα της περιόδου της, όπου επιπλέον είχε συμπτώματα όπως πόνο, ακμή, φούσκωμα, ναυτία και ευαισθησία στο στήθος. Ο πόνος κατά την πρώτη ημέρα ήταν τόσο μεγάλος που δεν ήταν σε θέση ακόμη και να περπατήσει. Τον περισσότερο καιρό έπαιρνε παυσίπονο και περίμενε να καλυτερέψει ο πόνος σε 3 ώρες. Από το καλοκαίρι του 2014, αυτά τα συμπτώματα της πρώτης ημέρας άρχισαν να επιστρέφουν την τέταρτη ημέρα της περιόδου της. Ο θεραπευτής ετοίμασε:

Για την επώδυνη ωορρηξία:

#1. CC8.4 Ωοθήκες & Μήτρα + CC8.7 Συχνά έμμηνα + CC10.1 Επείγουσες καταστάσεις + CC12.1 Τονωτικό για ενήλικες + CC15.1 Ψυχικό & συναισθηματικό τονωτικό + CC20.2 πόνος SMJ...TDS (3 φορές/ημέρα) αρχίζοντας την 9η ημέρα του κύκλου μέχρι και περιλαμβανομένης της ημέρας ωορρηξίας.

Για το Προεμμηνορροϊκό Σύνδρομο (PMS) και την επώδυνη έμμηνο ρύση:

#2. CC8.6 Εμμηνόπαυση + CC8.7 Συχνά έμμηνα + CC12.1 Τονωτικό για ενήλικες + CC15.1 Ψυχικό & συναισθηματικό τονωτικό...TDS (3 φορές/ημέρα), αρχίζοντας 4 ημέρες πριν την έναρξη της περιόδου μέχρι την 5η ημέρα της περιόδου. Με την εμφάνιση συμπτωμάτων, λήψη μιας δόσης κάθε 10 λεπτά για 1 με 2 ώρες.

Η ασθενής άρχισε να παίρνει το ίαμα για επώδυνη ωορρηξία την 9η ημέρα του κύκλου της, περίπου 4-5 ημέρες πριν την ωορρηξία. Αυτή τη φορά δεν ανέπτυξε υπερβολική ναυτία και φούσκωμα. Αν και είχε μια φορά κηλίδες την 13η ημέρα, την ημέρα της ωορρηξίας, δεν αντιμετώπισε πυελικό άλγος ή κράμπες στο στομάχι. Αυτή ήταν μια άμεση και αξιοσημείωτη βελτίωση.

Την 14η ημέρα πήρε μια τελική δόση από το **#1**. Πριν να έχει την ευκαιρία ν' αρχίσει το **#2**, ο θεραπευτής αποφάσισε να συνδυάσει το **#1** και το **#2** και έδωσε:

#3. #1 + #2...TDS (3 φορές/ημέρα) σε νερό

Το αποτέλεσμα αυτής της επεξεργασίας ήταν εξίσου εντυπωσιακό. Στις 4 Ιουνίου 2015, η ασθενής ολοκλήρωσε το δεύτερο κύκλο της έμμηνο ρύσης της και δεν παρουσίασε καμία διακοπτόμενη αίσθηση ζεστού και κρύου, αυξημένο ρυθμό των παλμών, λαχάνιασμα κατά τη διάρκεια φυσικής άσκησης και ευαισθησία στο στήθος. Βίωνε μόνο ένα ποσοστό από τα άλλα συμπτώματα: ακμή και ναυτία (95% βελτιωμένα) και πόνο και κράμπες (90% βελτιωμένα). Το μόνο σύμπτωμα που έδειχνε μικρή βελτίωση ήταν το φούσκωμα τις πρώτες δύο ημέρες (10% καλύτερα).

Η ασθενής είχε ωορρηξία, επίσης, μία φορά κατά τη λήψη του # 3 χωρίς να αντιμετωπίσει τυχόν κράμπες ή πυελικό πόνο (90% συνολική βελτίωση). Πρακτικά δεν είχε ναυτία (95% καλύτερα). Τα άλλα συμπτώματα ήταν επίσης πολύ μειωμένα. Είχε κηλίδες μία ή δύο φορές, σε αντίθεση με αρκετές φορές πριν από την έναρξη της θεραπείας και ένιωσε πρησμένη μόνο για μια ή δύο ώρες την 14η ημέρα.

Μία δοκιμή της αποτελεσματικότητας του ιάματος ήταν ότι η ασθενής ταξίδευε πολύ εκείνο το διάστημα. Τα ταξίδια επιδείνωναν γενικά τα συμπτώματά της αλλά σύμφωνα με την ασθενή, τα ιάματα τη βοήθησαν παρά πολύ. Η ασθενής επίσης έπαιρνε καρύδια για να μειώνει τα συμπτώματα του PMS (Προεμμηνορροϊκό Σύνδρομο) και τις κράμπες της εμμηνόρροιας και έτρωγε μπανάνες για την ανακούφιση από το φούσκωμα.

Κατά τη διάρκεια ενός επανέλεγχου στις 9 Οκτωβρίου 2015, η ασθενής ανέφερε περαιτέρω πρόοδο. Οι τελευταίες βελτιώσεις στα συμπτώματα του πόνου της ωορρηξίας ήταν φούσκωμα (90% καλύτερα), κηλίδες αίματος (95%), πυελικός πόνος και κράμπες στο στομάχι (98%) και ναυτία (100%). Στο PMS και στον πόνο εμμήνου ρύσης, οι βελτιώσεις ήταν φούσκωμα (90% καλύτερα), ναυτία και κράμπες στο στομάχι (95%) και όλα τα άλλα συμπτώματα (100%).

Από το Νοέμβριο του 2015, η δοσολογία μειώθηκε σε **BD (2 φορές/ημέρα)** για ένα μήνα, μετά το πέρας του οποίου ο θεραπευτής θα κάνει επανέλεγχο με την ασθενή για να αξιολογήσει την περαιτέρω πορεία αυτής της θεραπείας.

Σχόλιο της ασθενούς:

Αναγνώρισα την επιδείνωση των προβλημάτων της εμμήνου ρύσης μου κάποια στιγμή κατά τη διάρκεια του δεύτερου εξαμήνου του έτους 2013. Η χειρότερη ανησυχία μου ήταν όταν είδα αίμα με τη μορφή κηλίδων και ένιωσα τρομερό πόνο στην κοιλιά κατά τα μέσα του κύκλου μου. Πήγα για υπέρηχο και τεστ Παπανικολάου αλλά τα αποτελέσματα δεν έδειξαν ανωμαλίες. Ο γυναικολόγος μου ανέφερε ότι τα συμπτώματά μου έδειχναν μια κατάσταση που ονομάζεται σύνδρομο της μέσης του κύκλου. Ο γιατρός συνέστησε αναλγητικό ναπροξένη ως λύση στο πρόβλημά μου. Ωστόσο, μετά τη λήψη της εν λόγω συνταγής για ένα χρόνο ανησύχησα για την υπερβολική χρήση παυσίπωνων.

Αυτό συνέβη όταν ήρθα σ' επαφή με τη θεραπεύτρια και έμαθα για τη θεραπεία Δονητικής που εξασκούσε. Είμαι θερμός υποστηρικτής των φυσικών θεραπειών και γι' αυτό αποφάσισα ν' αφήσω τη θεραπεύτρια και το ιάμά της να βοηθήσουν να βελτιωθεί η κατάστασή μου.

Χρησιμοποιώ το ιάμα εδώ και έξι μήνες τώρα και ακολουθώ έναν υγιεινό τρόπο ζωής (όπως συνιστάται από τη θεραπεύτρια) και τα συμπτώματά μου έχουν βελτιωθεί έως και 95%. Είμαι πολύ ευγνώμων στη θεραπεύτρια και τα Δονητικά ιάματα για μια τέτοια καταπληκτική βελτίωση της επώδυνης κατάστασής μου. Τα συστήνω ανεπιφύλακτα σε όσους περνάνε μια επώδυνη πάθηση πριν πάνε για άλλες μη-φυσικές θεραπείες.

++++
+++

27. Λευκόρροια ^{10399...lvδία}

Το Μάρτιο του 2009, μια 50χρονη γυναίκα από ένα χωριό εξετάστηκε σ' ένα υπαίθριο ιατρείο. Για πάνω από δυο χρόνια υπέφερε από λευκές κολπικές εκκρίσεις (λευκόρροια) μαζί με πόνο στην περιοχή της μέσης και γενική αδυναμία. Ένιωθε πιο άνετα να μιλάει για το πρόβλημά της με το θεραπευτή παρά με το γιατρό της. Της δόθηκε:

CC8.5 Κόλπος & Τράχηλος...TDS (3 φορές/ημέρα)

Μετά την επιστροφή στο χωριό της, η ασθενής συνέχισε να λαμβάνει επιμελώς το ιάμα για επτά μήνες. Δεν έλαβε καμία άλλη θεραπεία. Στο επόμενο υπαίθριο ιατρείο, ανέφερε πλήρη ίαση.

++++
+++

28. Κύστη Ωοθηκών ^{10940...lvδία}

Σ' ένα 16χρονο κορίτσι δόθηκε θεραπεία Δονητικής αφότου διαγνώστηκε από τον γυναικολόγο της με μια σύνθετη κύστη στην αριστερή ωοθήκη της στις αρχές Αυγούστου του 2015. Είχε πόνο στο κάτω μέρος της κοιλιάς της για τρεις μήνες και ακανόνιστη έμμηνο ρύση. Τον τελευταίο μήνα είχε επίσης διάρροια με χαλαρές κενώσεις 6 ή 7 φορές την ημέρα. Είπε στο θεραπευτή ότι είχε λίγη όρεξη και χαμηλή πρόσληψη νερού και ότι της άρεσε να τρώει κινέζικο φαγητό. Στις 14 Αυγούστου 2015, της δόθηκαν τα παρακάτω:

Για την κύστη στην ωοθήκη και την ακανόνιστη έμμηνο ρύση:

#1. CC8.1 Τονωτικό για γυναίκες + CC8.4 Ωοθήκες & Μήτρα + CC8.8 Ακανόνιστη έμμηνος ρύση...TDS (3 φορές/ημέρα)

Για τα προβλήματα του πεπτικού συστήματος:

#2. CC4.1 Τονωτικό της πέψης + CC4.2 Τονωτικό του Ήπατος και της Χοληδόχου Κύστης + CC4.8 Γαστρεντερίτιδα...TDS (3 φορές/ημέρα)

Της δόθηκε η συμβουλή να πίνει 2-3 λίτρα νερού την ημέρα, να υιοθετήσει μια διατροφή πλούσια σε φυτικές ίνες και να σταματήσει να τρώει κινέζικο φαγητό. .

Μετά από δύο εβδομάδες θεραπείας (28 Αυγούστου 2015) ανέφερε βελτίωση 60% των συμπτωμάτων της. Οι χαλαρές κενώσεις είχαν μειωθεί σε 2 έως 3 φορές την ημέρα. Ανέφερε ότι κατά την έναρξη της εμμηνορρυσίας της, έβγαιναν με το αίμα και μερικά πύγματα. Για επικέντρωση στο συνεχιζόμενο πρόβλημα του εντέρου, το **# 2** άλλαξε σε:

#3. CC4.1 Τονωτικό της πέψης + CC4.2 Τονωτικό του Ήπατος και της Χοληδόχου Κύστης + CC4.6 Διάρροια...TDS (3 φορές/ημέρα)

Στις 2 Σεπτεμβρίου 2015, ένα άλλο κλινικό τσεκάπ έδειξε ότι η κύστη είχε φύγει. Μετά από δύο επιπλέον εβδομάδες, οι κινήσεις του εντέρου της επανήλθαν στο φυσιολογικό, έτσι το **#3** άλλαξε σε:

#4. CC4.1 Τονωτικό της πέψης + CC4.2 Τονωτικό του Ήπατος και της Χοληδόχου Κύστης + CC4.10 Δυσπεψία...BD (2 φορές/ημέρα)

Ταυτόχρονα, το **#1** μειώθηκε σε **BD (2 φορές/ημέρα)**.

Από τον Οκτώβριο του 2015, η ασθενής έχει αναρρώσει πλήρως και συνεχίζει να παίρνει τη δόση συντήρησης **# 1** και **# 4**.

++++
+++

29.Στεριότητα 11176...lvδία

Ένα άτεκνο ζευγάρι που είχε παντρευτεί εδώ και επτά χρόνια εξετάστηκε στις 28 Νοεμβρίου 2013. Η σύζυγος ήταν 26 και ο σύζυγος 32 ετών. Ήταν απεγνωσμένοι ν' αποκτήσουν παιδί και είχαν δοκιμάσει κάθε πιθανή θεραπεία για την υπογονιμότητα, συμπεριλαμβανομένων της αλλοπαθητικής, Αγιουρβέδας και ομοιοπαθητικής, χωρίς επιτυχία. Ο θεραπευτής ετοίμασε:

Για τη σύζυγο:

#1. CC8.1 Τονωτικό για γυναίκες...TDS (3 φορές/ημέρα)

Για τον σύζυγο:

#2. CC14.1 Τονωτικό για άνδρες + CC14.3 Ανδρική στειρότητα...TDS (3 φορές/ημέρα)


Τον Ιανουάριο του 2014, το ίαμα της συζύγου επεκτάθηκε σε:

#3. CC15.1 Ψυχικό & συναισθηματικό τονωτικό + #1...TDS (3 φορές/ημέρα)

Έναν περίπου μήνα αργότερα, το Φεβρουάριο του 2014 έμεινε έγκυος. Το ίαμά της άλλαξε σε:

#4. CC8.2 Τονωτικό εγκυμοσύνης + CC8.9 Πρωινή αδιαθεσία + CC15.1 Ψυχικό & συναισθηματικό τονωτικό...TDS (3 φορές/ημέρα)

Η σύζυγος συνέχισε να παίρνει το **#4** κατά τη διάρκεια της εγκυμοσύνης και στις 24 Οκτωβρίου 2014, γεννήθηκε ένα υγιές αγοράκι με φυσιολογικό τοκετό. Το ευτυχισμένο ζευγάρι πρόσφατα γιόρτασε τα πρώτα γενέθλια του γιου τους.



++++
++

30. Επώδυνη και Ακανόνιστη Έμμηνος ρύση, Φλόγωση της μεμβράνης των βλεφάρων 11177...lvδία

Στις 30 Σεπτεμβρίου 2013, μια νεαρή γυναίκα 21 ετών αναζήτησε θεραπεία για επώδυνη και ακανόνιστη έμμηνο ρύση. Τον προηγούμενο 1½ χρόνο η περίοδός της είχε 5 με 10 ημέρες καθυστέρηση. Επίσης, 3 μέρες νωρίτερα είχε κολλήσει επιπεφυκίτιδα. Δεν έπαιρνε κανένα φάρμακο για κανένα από τα δυο της προβλήματα. Της δόθηκε:

Για την έμμηνο ρύση:

#1. CC8.8 Ακανόνιστη έμμηνος ρύση...TDS (3 φορές/ημέρα)

Για την επιπεφυκίτιδα:

#2. CC7.3 Μολύνσεις οφθαλμών...TDS (3 φορές/ημέρα)

Σε τέσσερις ημέρες η επιπεφυκίτιδα είχε φύγει τελείως. Η ασθενής συνέχισε να παίρνει το **#2** για μια ακόμη εβδομάδα πριν το σταματήσει. Μετά από τρεις εβδομάδες θεραπείας με το **#1**, η περίοδος της ήρθε κανονικά χωρίς καθόλου πόνο και τα προβλήματα εμμήνου ρύσεως δεν επαναλήφθηκαν. Συνέχισε να παίρνει το **#1** για δυο ακόμη μήνες και έπειτα σταμάτησε τη θεραπεία.

+++++
+++

31. Λευκόρροια και Παρατεταμένη Εμμηνορροσία ^{11278...lvδία}

Μια 47χρονη γυναίκα αναζήτησε θεραπεία για λευκόρροια (λευκές εκκρίσεις) και υπερβολική αιμορραγία κατά τη διάρκεια της εμμηνορροσίας. Τα προβλήματα είχαν αρχίσει εδώ και ένα χρόνο. Ο γυναικολόγος της ασθενούς είχε διαγνώσει ινομυώματα στο πρόσθιο τοίχωμα και προέβη σε διαστολή και απόξεση ενδομητρίου (D&C procedure) τον Οκτώβριο του 2012, αλλά δεν υπήρξε καμία βελτίωση στα συμπτώματα. Η ασθενής είχε επίσης υψηλή πίεση του αίματος, την οποία ήλεγχε με αλλοπαθητικά φάρμακα. Το ακόλουθο combo παρασκευάστηκε σε νερό:

CC3.3 Υψηλή πίεση αίματος (BP) + CC8.5 Κόλπος & Τράχηλος + CC8.6 Εμμηνόπαυση + CC12.1 Τονωτικό για ενήλικες...6TD (6 φορές/ημέρα) σε νερό

Μετά από τρεις εβδομάδες, η ασθενής ανέφερε 100% βελτίωση της κατάστασής της. Η πίεσή της ήταν φυσιολογική. Το combo πλέον ετοιμαζόταν σε χάπια και δινόταν **TDS (3 φορές/ημέρα)** για τους επόμενους δυο μήνες. Καθώς η ασθενής συνέχισε να είναι ασυμπτωματική τέθηκε σε χρονοδιάγραμμα μείωσης: **BD (2 φορές/ημέρα)** για ένα μήνα και ακολούθως **OD (1 φορά/ημέρα)** για ένα μήνα και στη συνέχεια **3TW (3 φορές /εβδομάδα)** για δύο μήνες. Από τον Οκτώβριο του 2015 η ασθενής δεν είχε γυναικολογικά προβλήματα και έπαιρνε αλλοπαθητικά φάρμακα μόνο για την υπέρταση.

+++++
+++

32. Οξύ Κρυσολόγημα ^{03523...HB}

Ένας 37χρονος άνδρας ασθενής ανέπτυξε τα πρώτα συμπτώματα κρυσολογήματος αφού πέρασε χρόνο με μέλη της οικογένειάς του που ήταν άρρωστα. Τα συμπτώματα είχαν μόλις εμφανιστεί και δεν έπαιρνε κανένα φάρμακο. Στις 22 Μαρτίου του 2015 του δόθηκε το ακόλουθο combo:

CC9.2 Οξείες λοιμώξεις + CC12.1 Τονωτικό για ενήλικες...TDS (3 φορές/ημέρα)

Μια ημέρα μετά ένιωθε λίγο καλύτερα. Τουλάχιστον τα συμπτώματα δεν χειροτέρεψαν. Την τρίτη ημέρα, τα συμπτώματα ήταν 90% καλύτερα οπότε του ζητήθηκε να μειώσει τη δόση σε **OD (1 φορά/ημέρα)**. Την πέμπτη ημέρα ήταν 100% καλύτερα και σταμάτησε τη λήψη του ιάματος.

Σημείωση του Εκδότη:

Στην περίπτωση αυτή η έγκαιρη θεραπεία με **ιάματα Δονητικής** σταμάτησε αποτελεσματικά το κρυσολόγημα από το να εξελιχθεί.

+++++
+++

33. Κρυσολόγημα & Βήχας ^{10400...lvδία}

Μια 52χρονη γυναίκα υποβλήθηκε σε θεραπεία στις 4 Ιουλίου 2015 για συμπτώματα κρυσολογήματος. Παραπονιόταν για καταρροή τον τελευταίο μήνα και συνεχή κόπωση. Έπαιρνε Crocin (παρακεταμόλη) αλλά η ανακούφιση διήρκεσε μόνο μία ή δύο ημέρες πριν τα συμπτώματα επανεμφανιστούν. Τα τελευταία τριάντα χρόνια είχε μια τάση ν' αρρωσταίνει από κρύωμα, κατά μέσο όρο 4 έως 5 φορές το χρόνο. Ξεκινούσε μ' ένα κρύωμα και κατέληγε με σοβαρό βήχα, ο οποίος παρέμενε περίπου για ένα μήνα. Τότε έπαιρνε αλλοπαθητικά φάρμακα για ν' απαλλαγεί απ' αυτό.

Η ασθενής υποβλήθηκε σε θεραπεία πρώτα για τα οξέα συμπτώματα του κρυσολογήματος:

#1. CC9.2 Οξείες λοιμώξεις + CC15.1 Ψυχικό & συναισθηματικό τονωτικό...QDS (4 φορές/ημέρα)

Μετά από δέκα ημέρες ανέφερε ότι αισθανόταν πολύ καλύτερα. Τα συμπτώματά της μειώθηκαν περίπου κατά 80% χωρίς τη λήψη αλλοπαθητικών φαρμάκων. Το ίαμα στη συνέχεια διευρύνθηκε για να εξαλειφθεί ο πιθανός βήχας:

#2. CC19.6 Βήχας χρόνιος + #1...QDS (4 φορές/ημέρα)

Η ασθενής πήρε το #2 για 15 ημέρες, μετά τις οποίες τα συμπτώματα εξαφανίστηκαν. Ήταν πολύ ευχαριστημένη με το αποτέλεσμα και σταμάτησε τη λήψη του φαρμάκου. Από το Νοέμβριο του 2015 παραμένει καλά.

+++++
+++

34. Πόνος από Κάταγμα Καρπού ^{01644...ΗΠΑ}

Ο θεραπευτής γράφει: Όταν έκανα την εκπαίδευση AVP τον Οκτώβριο του 2012, ο Δρ. Aggarwal μας είπε να φτιάξουμε ένα κουτί Ευεξίας και να το κουβαλάμε μαζί μας. Είμαι πολύ χαρούμενος που έκανα ένα, γιατί αργά ένα βράδυ μια φίλη μου γυναίκα (63), η οποία μένει κοντά και η οποία είναι επίσης θεραπεύτρια δονητικής, τηλεφώνησε για να μου ζητήσει να την πάω στο νοσοκομείο. Είχε σκοντάψει πάνω σε μια μεγάλη μπάλα της γιόγκα στο σκοτάδι και είχε σπάσει τον καρπό της και πονούσε πολύ - στην πραγματικότητα, αρχικά δεν αναγνώρισα τη φωνή της γιατί ήταν τόσο παραμορφωμένη λόγω του σοκ και του πόνου. Κατά τη διάρκεια της 20λεπτης οδήγησης με το αυτοκίνητο στο νοσοκομείο, θυμήθηκα ότι είχα το ίαμα **CC10.1 Επείγουσες καταστάσεις** στο κουτί Ευεξίας, στην τσάντα μου. Στο σκοτάδι, δεν μπορούσα να δω πόσα χάπια κύλησαν στο καπάκι ή πόσα μπήκαν στο στόμα της αλλά μετά τη λήψη του ιάματος, κάτι άλλαξε σχεδόν αμέσως. Η αναπνοή της επιβραδύνθηκε και το βογκητό της μειώθηκε. Της έδωσα άλλη μια δόση πριν πάμε στο νοσοκομείο και δύο ακόμα στο νοσοκομείο (αν και όχι μπροστά στο προσωπικό). Περίπου μια ώρα αργότερα, επέστρεψε ο γιατρός με τα αποτελέσματα της ακτινογραφίας. Μέχρι εκείνη τη στιγμή η ασθενής δεν είχε πάρει φάρμακα για τον πόνο. Τη ρώτησε ποια ήταν η βαθμίδα πόνου, από το 1 έως το 10. Κάθισε και σκέφτηκε για πολύ και τελικά είπε "7". Ο γιατρός είπε, "Θα πρέπει να έχετε μεγάλη αντοχή στον πόνο. Οποιοσδήποτε άλλος θα έλεγε ότι το επίπεδο του πόνου είναι 30! Έχετε σπασμένα οστά που έχουν σπρωχτεί πάνω στην άλλη πλευρά του σπασίματος. "

Σχόλιο του θεραπευτού:

Με πολλές προσευχές στον Μπάμπα και λόγω του ιάματος **CC10.1 Επείγουσες καταστάσεις**, η ασθενής πονούσε λιγότερο και ήταν σε μια πιο ήρεμη κατάσταση του νου παρά το πολύ κακό κάταγμα.

+++++
+++

35. Πληγές και Γδαρσίματα ^{10363...Ινδία}

Νωρίς το απόγευμα της 22ας Σεπτεμβρίου 2013, ένα 10χρονο κορίτσι έπεσε σε μια υδρορροή γεμάτη από μεταλλικές ράβδους. Καθώς προσπάθησε να συρθεί έξω, τραυματίστηκε στο μηρό της. Όταν επισκέφθηκε το θεραπευτή, είχε άφθονη αιμορραγία από 9 ή 10 βαθιές πληγές. Δόθηκε το ακόλουθο combo:

CC10.1 Επείγουσες καταστάσεις + CC21.11 Πληγές και γδαρσίματα...6TD (6 φορές/ημέρα)

Οι πληγές της άρχισαν να κάνουν κρούστα αργότερα εκείνο το βράδυ και ήταν καφέ και ξηρές μέχρι το πρωί. Δεν είχε αιμορραγία ή πόνο. Την επόμενη ημέρα, όχι μόνον το δέρμα έγινε φυσιολογικό αλλά δεν υπήρχαν και ουλές. Η δοσολογία μειώθηκε σε **TDS (3 φορές/ημέρα)** για 3 ημέρες και μετά **OD (1φορά/ημέρα)** για 2 ημέρες. Δυο χρόνια αργότερα, τον Οκτώβριο του 2015, το δέρμα του κοριτσιού είναι απόλυτα φυσιολογικό χωρίς κανένα σημάδι τραυματισμού.

+++++
+++

36. Δάγκωμα Αγελάδας από Φίδι ^{11972...Ινδία}

Σε μια αγροτική περιοχή της Ινδίας, ο θεραπευτής προσεγγίστηκε από έναν αγρότη του οποίου η αγελάδα μόλις είχε δαγκωθεί από μια θανάσιμη οχιά στις 7 μ.μ., στις 23 Ιουνίου 2014. Η ακόλουθη θεραπεία ξεκίνησε αμέσως:

#1. CC1.1 Τονωτικό για ζώα + CC10.1 Επείγουσες καταστάσεις + CC21.4 Τσιμπήματα & Δαγκώματα...κάθε δέκα λεπτά για μια ώρα

Μετά απ' αυτό το combo άλλαξε για να βοηθηθεί η αφαίρεση του δηλητηρίου απ' το σύστημα:

#2. CC13.2 Λοιμώξεις νεφρού και ουροδόχου κύστης + CC17.2 Κάθαρση + CC18.1 Εγκεφαλικές αναπηρίες + #1...μια δόση κάθε δυο ώρες

Η αγελάδα άρχισε να δείχνει σημάδια ανάκαμψης οπότε το **# 2** συνεχίστηκε με την ίδια δοσολογία για όλη τη διάρκεια της νύχτας και μέχρι το επόμενο πρωί. Καθώς η αγελάδα συνέχισε να βελτιώνεται, η δοσολογία μειώθηκε σε **TDS (3 φορές/ημέρα)** για τις επόμενες δύο εβδομάδες. Στο τέλος, η αγελάδα ανέκτησε το 100% από τις θανατηφόρες συνέπειες του δαγκώματος της οχιάς.

++++
+++

37. Πόνος στο Σαγόι, Φλεγμονή των ούλων και του Ουρανίσκου ^{01163...Κροατία}

Μια 56χρονη γυναίκα επισκέφθηκε το θεραπευτή για θεραπεία των επιπλοκών μετά από στοματική χειρουργική επέμβαση στο άνω σαγόι της λίγους μήνες νωρίτερα. Μετά την επέμβαση, αισθάνθηκε μια χαρά. Αργότερα ανέπτυξε πόνο στο σαγόι. Τα ούλα της και ο ουρανίσκος της είχαν πρηστεί και ήταν πάρα πολύ άβολο για την ίδια να της στερεώσουν την οδοντιατρική της γέφυρα της. Τον Μάιο του 2015 δόθηκε στην ασθενή:

#1. NM3 Bone Irregularity + NM39 Teeth Decay + NM89 Mouth & Gums + SM26 Immunity + SM27 Infection...TDS (3 φορές/ημέρα)

Μετά από δέκα ημέρες θεραπείας, υπήρξε 30% βελτίωση. Αυτό ήταν αρκετό για τον οδοντίατρο για να στερεώσει τη γέφυρα. Στο τέλος των δύο μηνών, η διόγκωση των ούλων και του ουρανίσκου μειώθηκε κατά 80%. Ωστόσο, το σαγόι δεν είχε αναρρώσει πλήρως, οπότε προστέθηκαν δύο νέες κάρτες:

#2. NM96 Scar tissue + SR576 Tumours + #1...TDS (3 φορές/ημέρα)

Μέχρι το Σεπτέμβριο όλα τα συμπτώματα είχαν εξαφανιστεί και η ασθενής είπε ότι δεν είχε περαιτέρω οδοντικά προβλήματα.

++++
+++

38. Ψευδοθυλακίτιδα του γενείου ^{01767...Ολλανδία}

Στις 30 Αυγούστου 2014 ένας 40χρονος άνδρας αναζήτησε θεραπεία για ψευδοθυλακίτιδα του γενείου (μια επιφανειακή μυκητιασική λοίμωξη) η οποία πρωτοεμφανίστηκε στις 19 Αυγούστου. Είχε εκτεταμένες κηλίδες στο πρόσωπο, στα φρύδια και στο κεφάλι του. Ένιωθε πως αυτά είχαν αναπτυχθεί λόγω του στρες από τη δουλειά του ως μηχανικός. Οι κηλίδες φαίνονταν τόσο άσχημες που ένιωθε ότι δεν μπορούσε να πάει στη δουλειά. Ο γιατρός του διέγνωσε ότι επρόκειτο για ψευδοθυλακίτιδα του γενείου και συνταγογράφησε το αντιβιοτικό Fucidin. Μια και αυτό δε βοήθησε, ο ασθενής το σταμάτησε στις 29 Αυγούστου. Την επόμενη ημέρα του δόθηκε το combo:

#1. CC11.1 Τονωτικό μαλλιών + CC11.2 Προβλήματα μαλλιών + CC15.1 Ψυχικό & συναισθηματικό τονωτικό...6TD (6 φορές/ημέρα)

Όταν τον ξανάδε ο θεραπευτής μετά από μια εβδομάδα (5 Σεπτεμβρίου), ο ασθενής ανέφερε 100% βελτίωση. Είχε πάψει το ξύσιμο και λάμβανε το ίαμα όπως είχε οριστεί. Οι κηλίδες είχαν όλες εξαφανιστεί και το δέρμα του είχε επιστρέψει στο φυσιολογικό. Ο ασθενής ήταν πολύ ανακουφισμένος από την ταχεία θεραπεία. Συνέχισε στην ίδια δοσολογία για άλλες τρεις ημέρες, στη συνέχεια βαθμιαία μείωση σε **BD (2 φορές/ημέρα)** για τρεις ημέρες, **OD (1 φορά/ημέρα)** για μια εβδομάδα και **3TW (3 φορές/εβδομάδα)** για μια εβδομάδα πριν από τη διακοπή.

Ωστόσο, τα παιδιά του ασθενούς επλήγησαν και αυτά. Στις 5 Σεπτεμβρίου, κηλίδες εμφανίστηκαν στο πρόσωπο και γύρω από το στόμα του πεντάχρονου γιου του ασθενούς και ζητήθηκε θεραπεία. Του δόθηκε **το ίδιο combo... TDS (3 φορές/ημέρα)**. Καμία άλλη θεραπεία δεν δόθηκε. Δεν μπορούσε να σταματήσει το ξύσιμο έως τις 8 Σεπτεμβρίου, ημέρα μετά την οποία ο κνησμός μειώθηκε και είχε 100% βελτίωση μέχρι τις 12 Σεπτεμβρίου. Η δοσολογία μειώθηκε σε **BD (2 φορές/ημέρα)** για μια εβδομάδα και στη συνέχεια διεκόπη.

Στις 10 Σεπτεμβρίου, η δεκάχρονη κόρη του ασθενούς επίσης ανέπτυξε κηλίδες στο πρόσωπο και πήρε **το ίδιο ίαμα...QDS (4 φορές/ημέρα)**. Μετά από μια εβδομάδα, οι κηλίδες άρχισαν να εξαφανίζονται και μετά από λίγες ημέρες το δέρμα της καθάρισε τελείως. Συνέχισε το ίαμα **QDS (4 φορές/ημέρα)** για ακόμα μια εβδομάδα, **BD (2 φορές/ημέρα)** για μια εβδομάδα και σταδιακά σταμάτησε. Ένα χρόνο μετά και οι τρεις ασθενείς παρέμεναν χωρίς ψευδοθυλακίτιδα του γενείου.

++++
+++

39. Χρόνια Ημικρανία, Δερματική Αλλεργία ^{02802...HB}

Μια 50 χρονη γυναίκα που η πλήρους απασχόληση δουλειά της ήταν να φροντίζει τον ηλικιωμένο γείτονα του θεραπευτή, αναζήτησε θεραπεία για σοβαρή ημικρανία. Έπασχε από ημικρανίες όλη της τη ζωή. Βίωνε ημικρανίες τις περισσότερες ημέρες, μαζί με ναυτία και περιστασιακά εμετό. Συνήθως έπαιρνε 8 δισκία Παρακεταμόλης ανά ημέρα για τους πονοκεφάλους. Πρόσφατα, η ασθενής είχε επίσης αναπτύξει μια δερματική αλλεργία με φαγούρα στο πρόσωπό της. Δεν έπαιρνε κανένα φάρμακα γι' αυτό. Στις 28 Ιουλίου 2015, ο θεραπευτής της έδωσε:

#1. CC4.2 Τονωτικό του Ήπατος και της Χοληδόχου Κύστης + CC4.6 Διάρροια + CC4.10 Δυσπεψία + CC10.1 Επείγουσες καταστάσεις + CC11.3 Πονοκέφαλοι + CC11.4 Ημικρανίες + CC15.1 Ψυχικό και συναισθηματικό τονωτικό + CC21.3 Δερματικές Αλλεργίες...μια φορά την ώρα κατά τη διάρκεια των ημικρανιών και ακολούθως σταδιακή μείωση σε OD (1 φορά/ημέρα) όταν υπάρχει καλυτέρευση

Μετά από μια εβδομάδα η ασθενής ανέφερε ότι ένιωθε 75% καλύτερα.

Όταν εξετάστηκε ξανά περίπου 3^{1/2} μήνες αργότερα (17 Σεπτεμβρίου 2015), η ασθενής ήταν πολύ χαρούμενη και ανέφερε σχεδόν πλήρη ανάρρωση. Είχε σταματήσει να παίρνει Παρακεταμόλη και έπαιρνε το Δονητικό ίαμα **OD (1 φορά/ημέρα)** μόνο. Αν και οι πονοκέφαλοι είχαν σχεδόν σταματήσει, εξακολουθούσε να έχει κάποια ψυχική ένταση και ανησυχία για την ηλικιωμένη μητέρα της. Της δόθηκε καθοδήγηση σχετικά με τη θετική σκέψη και τεχνικές ελαχιστοποίησης της ανησυχίας με το να ζει πλήρως στο παρόν. Το ίαμά της άλλαξε σε:

#2. CC18.1 Εγκεφαλικές αναπηρίες + #1...OD (1 φορά/ημέρα)

Από τον Οκτώβριο του 2015, συνεχίζει να το παίρνει για να την βοηθάει ν' αντιμετωπίζει τις έγνοιες της.

++++
+++

40. Γυροειδής Αλωπεκία ^{02806...Μαλαισία}

Ένα 9χρονο αγόρι εξετάστηκε στις 28 Μαΐου 2015 για θεραπεία για κατά τόπους φαλάκρα (alopecia areata). Η λωρίδα είχε διάμετρο περίπου μιας ίντσας στο πίσω μέρος της κεφαλής (μέση βρεγματική περιοχή, βλέπετε φωτογραφία παρακάτω). Ήταν εκεί για έξι μήνες. Το αγόρι ήταν υπό παρακολούθηση από δερματολόγο από το Νοέμβριο του 2014. Ο δερματολόγος του έδωσε στεροειδή από το στόμα επί δυο μήνες, μια ενδοδερμική ένεση στεροειδών στο φαλακρό χώρο το Δεκέμβριο και κρέμες στεροειδών που το αγόρι συνέχισε να βάζει μέχρι που είδε και πάλι το θεραπευτή. Κατά τη διάρκεια αυτής της περιόδου, δεν παρατηρήθηκε ανάπτυξη νέων μαλλιών Ο θεραπευτής συνταγογράφησε:

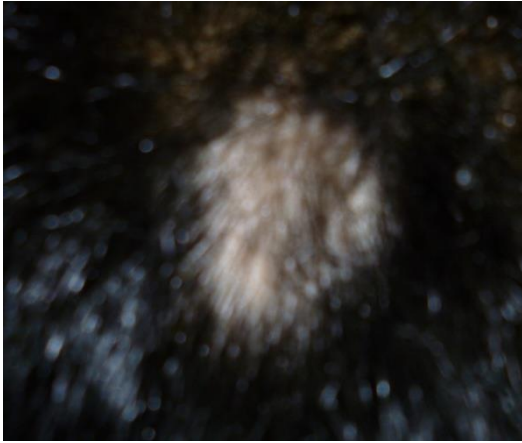#1. CC11.1 Τονωτικό μαλλιών + CC11.2 Προβλήματα μαλλιών + CC12.2 Τονωτικό παιδιών + CC21.1 Τονωτικό του δέρματος...TDS (3 φορές/ημέρα)

#2. CC21.1 Τονωτικό δέρματος...BD (2 φορές/ημέρα) σε aqua cream για τοπική εφαρμογή

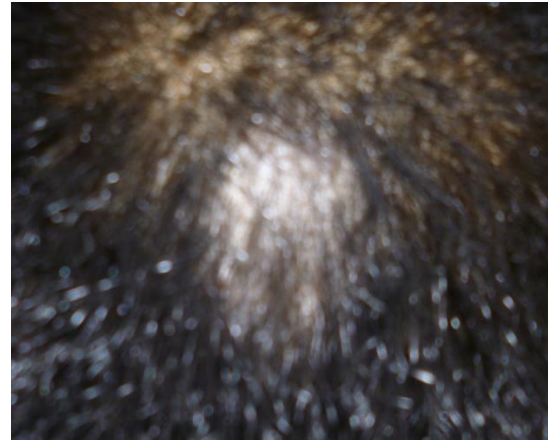Ο ασθενής διέκοψε κάθε αλλοπαθητική θεραπεία όταν ξεκίνησε τη Δονητική. Η φαλακρή περιοχή ανταποκρίθηκε δραστικά στη Δονητική. Μετά από τρεις εβδομάδες θεραπείας (18 Απριλίου 2015), η φαλάκρα μειώθηκε 50% με νέα ανάπτυξη μαλλιών (βλέπετε φωτογραφία παρακάτω). Μετά από έξι μήνες θεραπείας (9 Μαΐου 2015), το σημείο έδειξε φυσιολογική ανάπτυξη μαλλιών και δεν παρέμεινε φαλάκρα (βλέπετε φωτογραφία παρακάτω). Η Δονητική θεραπεία συνεχίστηκε για μια ακόμα εβδομάδα και μετά διεκόπη.

Σχόλιο του πατέρα του ασθενούς:

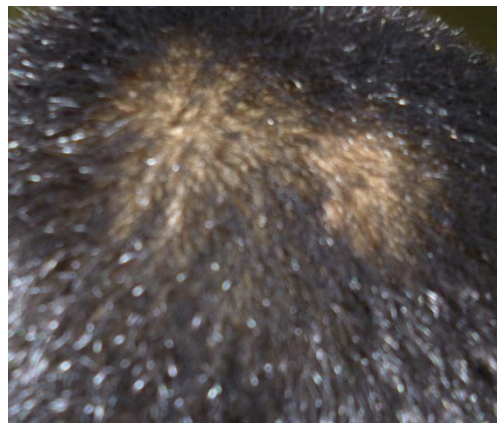Το Νοέμβριο του 2014 ο γιος μου διαγνώστηκε με γυροειδή αλωπεκία. Είχε μια φαλακρή λωρίδα στο κranίο του, στο μέγεθος ενός κέρματος των 20 σεντ. Έλαβε θεραπεία στο νοσοκομείο και του δόθηκαν δισκία, κρέμες και ενέσεις αλλά η φαλακρή λωρίδα δεν έδειξε μεγάλη βελτίωση. Το Μάρτιο του 2015 ήρθαμε στη Δονητική κλινική στο SS3 Σάτια Σάι Μπάμπα Κέντρο. Προσευχηθήκαμε στον Σουάμι και αρχίσαμε τη Δονητική θεραπεία. Με τη Χάρη και τις ευλογίες του Θεού, η λωρίδα φαλάκρας καλύφθηκε με νέα αύξηση μαλλιών από το Μάιο του 2015. Θα θέλαμε να ευχαριστήσουμε τον Μπαγκαβάν και τον καλό θεραπευτή Δονητικής για τη θεραπεία του γιου μου.



28
Μαρτίου 2015



18 Απριλίου 2015



9 Μαΐου 2015

++++
+++

41. Οδοντοφυΐα ^{03523...HB}

Ένα μωρό κοριτσάκι 10 μηνών έδειξε σημάδια οδοντοφυΐας. Είχε κόκκινα μάγουλα, δύο δόντια φαίνονταν να αναδύονται από τα ούλα της και βίωνε τον πόνο της οδοντοφυΐας για λίγες μέρες. Της δόθηκε εναιώρημα παρακεταμόλης για βρέφη για να βοηθηθεί ο ύπνος της. Στις 27 Μαρτίου 2015 της δόθηκε:

CC11.6 Λοιμώξεις δοντιών + CC12.2 Τονωτικό παιδιών + CC18.5 Νευραλγία...TDS (3 φορές/ημέρα)

Δεν έλαβε το ίαμα στο νερό, αλλά ευτυχισμένα άνοιξε το στόμα της για να λάβει το σφαιρίδιο δονητικής. Την πρώτη ημέρα θεραπείας κοιμήθηκε όλη τη νύχτα. Την επόμενη μέρα, το χρώμα των μάγουλων ήταν φυσιολογικό. Δύο ημέρες αργότερα όλα τα σημάδια πόνου είχαν φύγει με 100% βελτίωση.

Η δοσολογία μειώθηκε σε **OD (1 φορά/ημέρα)** με την επιφύλαξη ότι έπρεπε να αυξηθεί σε **TDS (3 φορές/ημέρα)** μόνο εάν ο πόνος οδοντοφυΐας αυξανόταν. Έξι μήνες μετά, το μωρό έχει δέκα δόντια και του δίνεται το ίαμα μόνον κατά τη διάρκεια των επεισοδίων οδοντοφυΐας.

++++
+++

42. Ημικρανία ^{1568...lvδία}

Μια 32χρονη γυναίκα που έπασχε από σοβαρές ημικρανίες τα τελευταία τέσσερα χρόνια εξετάστηκε τον Αύγουστο του 2015. Τις είχε συχνά. Τα επεισόδια ενεργοποιούνται από μια ποικιλία καταστάσεων, π.χ. σωματική καταπόνηση (ταξίδια, έξοδος για ψώνια, βαρύ φόρτο εργασίας για τη λειτουργία της οικογένειας), ψυχολογικό στρες, δυνατή μουσική ή θόρυβος, έκθεση στον ήλιο και έλλειψη ύπνου. Οι πονοκέφαλοι συνήθως διαρκούσαν από 24 έως 48 ώρες. Είχε δοκιμάσει θεραπείες αγιουρβέδας χωρίς επιτυχία. Κατά τη διάρκεια των κρίσεων έπαιρνε αλλοπαθητικά παυσίπονα, τα οποία τώρα ήλπιζε να αποφύγει. Επίσης υπέφερε από κρίσεις ναυτίας και ταραχής που διατάραζε την καθημερινή ρουτίνα της. Της δόθηκε:

CC11.4 Ημικρανίες + CC12.1 Τονωτικό για ενήλικες + CC15.1 Ψυχικό και συναισθηματικό τονωτικό...TDS (3 φορές/ημέρα) σε νερό. Κατά τη διάρκεια κρίσεων, μία δόση κάθε 10 λεπτά έως δύο ώρες, εφόσον απαραίτητο.

Μετά από τρεις ημέρες θεραπείας έκανε πονοκέφαλο ημικρανίας αλλά μόλις τα συμπτώματα εμφανίστηκαν, άρχισε να παίρνει το combo κάθε 10 λεπτά για μια ώρα. Ανέφερε ότι εξεπλάγη ευχάριστα όταν ανακουφίστηκε μετά την πέμπτη δόση.

Η ασθενής συνέχισε να λαμβάνει το ίαμα **TDS (3 φορές/ημέρα)**. Έως τις 14 Οκτωβρίου 2015 είχε βελτίωση 90% και η δόση μειώθηκε σε **OD (1 φορά/ημέρα)**. Δεκαπέντε ημέρες αργότερα (29 Οκτωβρίου), η ασθενής είπε ότι αισθάνθηκε ότι είχε θεραπευτεί εντελώς, επειδή δεν είχε ούτε ένα επεισόδιο παρά την πολλή σωματική και ψυχική καταπόνηση και την έλλειψη ύπνου κατά τη διάρκεια αυτής της περιόδου.

Η ασθενής είναι τώρα σε μια δόση συντήρησης **OW (1 φορά/εβδομάδα)**. Σε περίπτωση κρίσης έχει ενημερωθεί να λάβει αμέσως το ίαμα σε νερό κάθε δέκα λεπτά για μία ώρα.

+++++
+++

43. HIV/AIDS ^{11177...lvδία}

Μια 24χρονη γυναίκα με AIDS εξετάστηκε στις 12 Δεκεμβρίου 2012.

Προερχόταν από φτωχή οικογένεια. Είχε μολυνθεί με τον ιό HIV από το σύζυγό της, ο οποίος δεν είχε αποκαλύψει ότι είχε AIDS πριν από το γάμο τους, έξι χρόνια νωρίτερα. Ένα χρόνο πριν, κατά τη διάρκεια της γέννησης του πρώτου παιδιού της, υπήρξαν επιπλοκές και νοσηλεύτηκε. Οι εξετάσεις αίματος που έγιναν τότε αποκάλυψαν το συγκλονιστικό γεγονός ότι είχε προσβληθεί από AIDS. Δυστυχώς το παιδί δεν επέζησε. Με την υποστήριξη της οικογένειάς της υπέβαλε αίτηση διαζυγίου και στη συνέχεια άρχισε θεραπεία για το HIV / AIDS στο τοπικό δημόσιο νοσοκομείο και πήρε αλλοπαθητικά φάρμακα. Στη συνέχεια άκουσε για το θεραπευτή από το γείτονά της.

Όταν η ασθενής ήρθε στο θεραπευτή, παραπονέθηκε για αίσθημα κόπωσης. Έμοιαζε καταβεβλημένη και έδειχνε συμπτώματα απάθειας, απελπισίας και έλλειψης ενδιαφέροντος για τη ζωή. Ο θεραπευτής της έδωσε:

CC12.1 Τονωτικό για ενήλικες + CC12.3 AIDS-HIV + CC12.4 Αυτοάνοσες ασθένειες + CC15.1 Ψυχικό και συναισθηματικό τονωτικό...TDS (3 φορές/ημέρα)

Μετά την έναρξη της δονητικής θεραπείας, η ασθενής άρχισε να βελτιώνεται μέρα με τη μέρα. Συνέχισε, επίσης, τη λήψη των αλλοπαθητικών φαρμάκων που συνταγογραφήθηκαν στο νοσοκομείο.

Πήρε το δονητικό ίαμα τακτικά για 11 μήνες. Κατά τη διάρκεια αυτής της περιόδου, οι προοπτικές της έγιναν θετικές, ακόμα και αισιόδοξες και άρχισε να δείχνει ενδιαφέρον για τη ζωή. Βρήκε δουλειά και άρχισε να εργάζεται. Ρώτησε το θεραπευτή εάν θα μπορούσε να παντρευτεί ξανά. Ο θεραπευτής τη συμβούλευσε να επανελέγξει το αίμα της. Η ασθενής το έκανε. Η έκθεση του νοσοκομείου ανέφερε ότι είχε σημειώσει τεράστια πρόοδο. Η γενική αίματός της ήταν εντός των αποδεκτών ορίων. Οι γιατροί είπαν ότι δεν υπήρχε πλέον κίνδυνος να μολύνει το σύντροφό της και ότι ήταν πλέον ασφαλές για εκείνη να παντρευτεί. Η ασθενής ήταν πολύ χαρούμενη και αμέσως τηλεφώνησε στο θεραπευτή για να μεταφέρει με χαρά τα καλά νέα.

Σχόλιο του θεραπευτή: Αυτό όλο ήταν θαύμα του Μπάμπα (leela).

+++++
+++

44. Εγκεφαλικό Επεισόδιο, Νεφρική Ανεπάρκεια, Διαβήτης, Αναπνευστικά Προβλήματα, Επιληψία, Διπλωπία, Διαταραχές του Λόγου ^{02895...HB}

Ένας 62 χρονος άνδρας εισήχθη στο νοσοκομείο στις 23 Μαρτίου 2014, με πυρετό, αδυναμία και απώλεια της όρεξης που θεωρήθηκε ότι οφείλετο σε φυματίωση (TB). Διαγνώστηκε με πνευμοθώρακα και πνευμονία και μεταφέρθηκε στην εντατική μονάδα θεραπείας κατά τη διάρκεια της νύχτας, όπου χορηγήθηκαν ενδοφλέβια βαριές δόσεις φαρμάκων για φυματίωση. Η κατάστασή του επιδεινώθηκε.

Έπαθε μικρό εγκεφαλικό επεισόδιο, διαβήτη, νεφρική ανεπάρκεια, αναπνευστικά προβλήματα, επιληπτικές κρίσεις, διαταραχές του λόγου, οπτική διαταραχή (διπλή όραση) και διάτρηση οισοφάγου. Λόγω σοβαρής αναπνευστικής δυσκολίας τέθηκε σε αναπνευστήρα και εκτελέστηκε τραχειοτομή. Ήταν σε βαριά καταστολή και θεωρείτο σε τελικό στάδιο με 12 ώρες ζωής.

Ωστόσο, ο ασθενής συνέχισε σ' αυτήν την κατάσταση για εννέα εβδομάδες. Χρειαζόταν μετάγγιση αίματος και αιμοκάθαρση κάθε δεύτερη μέρα. Όταν περαιτέρω εξετάσεις αποκάλυψαν ότι δεν είχε στην πραγματικότητα φυματίωση, η φαρμακευτική αγωγή για φυματίωση σταμάτησε. Αλλά επειδή είχε λανθασμένα δοθεί φαρμακευτική αγωγή για τη φυματίωση επί τέσσερις εβδομάδες, ο ασθενής ανέπτυξε νεφρική ανεπάρκεια και διαβήτη, καθώς επίσης και συχνές κρίσεις επιληψίας.

Μετά από πέντε μήνες, ο ασθενής πήρε εξιτήριο από το νοσοκομείο έχοντας σωληνάκια για αιμοκάθαρση και για ενδοφλέβια σίτιση καθώς ακόμα δεν μπορούσε να φάει ή να πιει. Είχε αναρρώσει από την πνευμονία αλλά εξακολουθούσε να είναι υπό αλλοπαθητική φαρμακευτική αγωγή, την οποία λάμβανε ενδοφλέβια. Ήταν σε αυτή την κατάσταση στο σπίτι του περίπου για οκτώ εβδομάδες. Τον Αύγουστο του 2014, ο ασθενής άρχισε σταδιακά να τρώει μόνος του, αρχικά μόνο λίγα πολτοποιημένα τρόφιμα. Στις 23 Αυγούστου 2014 ο ασθενής άρχισε θεραπεία με τα ακόλουθα combos:

Για την ανεπάρκεια νεφρών:

#1. CC10.1 Επείγουσες καταστάσεις + CC12.1 Τονωτικό για ενήλικες + CC15.1 Ψυχικό & συναισθηματικό τονωτικό + CC13.1 Τονωτικό Νεφρών + CC13.2 Λοιμώξεις νεφρού και ουροδόχου κύστης ...QDS (4 φορές/ημέρα)

Για το εγκεφαλικό, τις διαταραχές λόγου, τη διπλωπία, την επιληψία:

#2. CC10.1 Επείγουσες καταστάσεις + CC12.1 Τονωτικό για ενήλικες + CC15.1 + Ψυχικό & συναισθηματικό τονωτικό + CC17.3 Τονωτικό εγκεφάλου και μνήμης + CC18.1 Εγκεφαλικές αναπηρίες + CC18.3 Επιληψία + CC18.4 Παράλυση + CC18.5 Νευραλγία + CC18.6 Νόσος του Πάρκινσον... QDS (4 φορές/ημέρα)

Μέσα σε δυο εβδομάδες ο ασθενής είχε 100% θεραπεία της νεφρικής ανεπάρκειας, της διαταραχής λόγου, της διπλωπίας, της αναπνευστικής δυσκολίας και σχεδόν όλων των συμπτωμάτων του εγκεφαλικού. Δε χρειαζόταν πλέον αιμοκάθαρση. Ήταν ικανός να περπατάει μέχρι το μπάνιο και να ντύνεται μόνος. Αλλά παρέμενε ανίκανος να φάει στερεά τροφή ή να πιει.

Ο ασθενής συνέχιζε ν' αναρρώνει. Απ' τον Οκτώβριο του 2014 ήταν ικανός να τρώει και να πίνει φυσιολογικά, παρόλο που ήταν περιορισμένος σε μικρές ποσότητες τη φορά. Το Νοέμβριο του 2014, ο ασθενής άρχισε να εργάζεται μερικώς στο κατάστημά του. Καθώς ένωθε ότι είχε αναρρώσει πλήρως, σταμάτησε τη λήψη δονητικών ιαμάτων.

Σε εύθετο χρόνο επανήλθε στη φυσιολογική ζωή του. Το Φεβρουάριο του 2015 ταξίδεψε στην Ινδία για τέσσερις εβδομάδες. Κατά την επιστροφή του, άρχισε να εργάζεται πλήρες ωράριο στο κατάστημά του. Το Μάρτιο του 2015 άρχισε να οδηγεί το αυτοκίνητό του. Το Μάιο του 2015 ο ασθενής σταμάτησε όλα τα σχετικά αλλοπαθητικά του φάρμακα σύμφωνα με τις οδηγίες του γιατρού του. Από τον Οκτώβριο του 2015 συνεχίζει να είναι καλά.

+++++

+++

45. Υπερδραστήρια Ουροδόχος Κύστη, Ακράτεια ^{03507...HB}

Ένας 79χρονος άνδρας που υπέφερε από υπερδραστήρια ουροδόχο κύστη και ακράτεια εξετάστηκε στις 21 Απριλίου του 2015. Δεκαπέντε χρόνια νωρίτερα είχε διαγνωστεί με καρκίνο του προστάτη και είχε υποβληθεί σε ριζική προστατεκτομή. Μετά το χειρουργείο παρέμεινε ένα απομεινάρι ιστού ουλής. Εξαιτίας της επέμβασης του προστάτη και του ιστού ουλής, η χωρητικότητα της ουροδόχου κύστης είχε μειωθεί πολύ με αποτέλεσμα τη συχνή ούρηση και την ακράτεια, περισσότερο δε τη νύχτα. Αυτό διατάρασε τον ύπνο του. Ο ασθενής δεν λάμβανε καμιά φαρμακευτική αγωγή γι' αυτό. Του δόθηκε θεραπεία με τα ακόλουθα combos:

CC10.1 Επείγουσες καταστάσεις + CC12.1 Τονωτικό για ενήλικες + CC13.2 Λοιμώξεις Νεφρού & Ουροδόχου Κύστης + CC13.3 Ακράτεια + CC15.1 Ψυχικό & συναισθηματικό τονωτικό...QDS (4 φορές/ημέρα)

Τέσσερις εβδομάδες αργότερα υπήρξε κάποια βελτίωση η οποία δεν ήταν σταθερή. Μερικά βράδια και πάλι ενοχλείτο από την επείγουσα ανάγκη για ούρηση. Τον Ιούνιο η σύζυγός του έσπασε το πόδι της. Απασχολημένος με το να της συμπαραστέκεται και να κάνει όλες τις δουλειές του σπιτιού, σταμάτησε τη δονητική θεραπεία για έξι εβδομάδες. Δυο μήνες μετά την επαναφορά της δονητικής, ο ασθενής ανέφερε 50% βελτίωση στα προβλήματα της ουροδόχου κύστης. Από κει και πέρα η βελτίωση συνεχίστηκε με μικρά αυξητικά βήματα. Στις 26 Σεπτεμβρίου του 2015 ανέφερε 75% βελτίωση. Οι νυκτερινές διαταραχές ήταν πλέον σπάνιες. Ήταν ευτυχής με την πρόοδό του. Από τον Οκτώβριο του 2015 ο ασθενής συνεχίζει να παίρνει τα combos στην προκαθορισμένη δοσολογία.

+++++

+++

46. Αλκοολισμός ^{00534...HB}

Ο θεραπευτής γράφει: Μια 25χρονη γυναίκα που υπέφερε από αλκοολισμό και εναλλαγές διάθεσης, κατανάλωνε τα τελευταία πέντε χρόνια μια φιάλη αλκοόλ κάθε νύχτα. Είχε άρνηση της εξάρτησής της. Γινόταν επιθετική και θύμωνε στα μέλη της οικογένειάς της. Ήταν ανίκανη να κρατήσει την εργασία της για πάνω από δυο-τρεις εβδομάδες τη φορά εξαιτίας των εναλλαγών διάθεσης και της κακής διαχείρισης του χρόνου.

Κατά τη διάρκεια της εξέτασης στις 9 Ιουλίου 2015, της ζήτησα να κάνει χτυπηματάκια στα σημεία των μεσημβρινών του προσώπου της (χρησιμοποιώντας το EFT, Τεχνικές Συναισθηματικής Απελευθέρωσης) καθώς διηγείτο την ιστορία της. Στη συνέχεια άρχισε να μιλάει για τις σχέσεις της με βίαιους συντρόφους της (3 συνολικά) από την ηλικία των 18. Την ξυλοκοπούσαν τακτικά, αλλά σκεφτόταν ότι αυτό ήταν φυσιολογικό και ακόμα και ένα μέρος της αγάπης. Μετά το δεύτερο σύντροφό της, ο οποίος ήταν βίαιος απέναντί της, άρχισε να πίνει για να ξεχάσει τον πόνο και τη δυστυχία της. Της εξήγησα τις επιπτώσεις του να πίνει στην υγεία της και τη βοήθησα να κατανοήσει τα οφέλη από την ανάπτυξη μιας θετικής προοπτικής και την απελευθέρωση αρνητικών αναμνήσεων, βοηθώντας την να συνειδητοποιήσει ότι προσελκύουμε και γινόμαστε αυτό που συνεχώς σκεπτόμαστε (Ο «Νόμος της Έλξης»).

Της έδωσα το ακόλουθο combo:

CC3.7 Κυκλοφορικό σύστημα + CC4.1 Τονωτικό της πέψης + CC8.1 Τονωτικό για γυναίκες + CC10.1 Επείγουσες καταστάσεις + CC12.1 Τονωτικό για ενήλικες + CC13.1 Τονωτικό νεφρών + CC15.1 Ψυχικό & συναισθηματικό τονωτικό + CC15.2 Ψυχιατρικές διαταραχές + CC15.3 Εθισμοί + CC15.4 Διαταραχές ορέξεως + CC17.3 Τονωτικό εγκεφάλου & μνήμης + CC18.1 Εγκεφαλικές αναπηρίες + CC18.5 Νευραλγία + CC19.1 Τονωτικό στήθους + CC19.7 Λαιμού χρόνια προβλήματα... TDS (4 φορές/ημέρα) σε νερό.

Τη συμβούλευσα επίσης να παίρνει σύμπλεγμα βιταμινών Β ως συμπλήρωμα μια και αυτά τα θρεπτικά συστατικά θα είχαν χαθεί από τη χρόνια κατάχρηση αλκοόλ. Κατά τη διάρκεια της εβδομάδας που ακολούθησε, έστειλε μηνύματα για να μείνει σε επαφή, μοιράζοντας την εμπειρία της από το πόσο όμορφη ήταν η κάθε της μέρα. Στη συνέχεια είχε έναν καυγά με το βίαιο φίλο της και τον άφησε να φύγει. Το βρήκε πολύ εύκολο να το κάνει. Αφού το έκανε, ένωσε τεράστια ανακούφιση στο σώμα της. Δύο εβδομάδες αργότερα πέρασε την ώρα της σ' ένα ναό λέγοντας ότι εκεί αισθανόταν «ειρηνική και ισορροπημένη».

Μετά από πέντε εβδομάδες, έκλεισε μια συνάντηση επανεξέτασης. Της ζήτησα να φέρει το ποτό της για να της ετοιμάσω ένα νοσώδες. Δεν συμφώνησε μ' αυτό αλλά κατά τη διάρκεια της συνεδρίασης είπε ότι πλέον δεν έπινε. Είχε σταματήσει μέσα σε μια εβδομάδα από την έναρξη της δονητικής θεραπείας και είχε επίσης ξεκινήσει μια νέα δουλειά. Ήταν πολύ χαρούμενη. Είπε ότι σχεδίαζε να κάνει σύντομες διακοπές. Είχε ήδη κάνει αίτηση για να επιστρέψει στις σπουδές της για να ξεκινήσει μια νέα ζωή.

Σχόλιο του θεραπευτή:

Για την πρώτη επίσκεψη είχα απρόθυμα συμφωνήσει να δω τη μητέρα της ασθενούς σχετικά με το πρόβλημα και όχι την ίδια την ασθενή, μια και αυτή αρχικά αρνήθηκε να παραστεί αλλά στο τέλος αποφάσισε να έρθει με τη μητέρα της. Μετά από συμφωνία με τη μητέρα και την ασθενή, δούλεψα μόνο με την ασθενή ενώ η μητέρα της πήγε για μια βόλτα. Για να την ενθαρρύνω ν' ανοιχτεί, την άφησα να μιλήσει πρώτα για την υγεία της και τη διατροφή της. Αυτό τη βοήθησε να ξεπεράσει τη νευρικότητά της. Όταν η μητέρα επέστρεψε μια ώρα αργότερα για να την πάρει, η κόρη της ήταν χαμογελαστή. Η μητέρα φαινόταν αρκετά σοκαρισμένη όταν είδε αυτό.

Κατά τη διάρκεια της δεύτερης επίσκεψης, η μητέρα έκλαψε και είπε ότι «είχε την κόρη της πίσω». Μαγείρεψαν μαζί και πήγαν μαζί για περιπάτους και "δεν υπήρχαν ξεσπάσματα τη νύχτα". Από το τέλος Σεπτεμβρίου 2015, η ασθενής συνεχίζει να μου στέλνει μηνύματα λέγοντας ότι είναι μια χαρά.

+++++

+++

47. Σοβαρή Κατάθλιψη, Διπλωπία, Αϋπνία ^{01339...ΗΠΑ}

Κατόπιν εισήγησης ενός φίλου, ένας ενήλικας γιος έστειλε e-mail στη θεραπεύτρια τον Μάρτιο του 2014 για να ζητήσει θεραπεία για την 65χρονη μητέρα του. Η μητέρα του έπασχε από κατάθλιψη και ψυχικές διαταραχές για πάνω από τρία χρόνια. Κατά τη διάρκεια αυτής της περιόδου ανέπτυξε επίσης μια σειρά από σωματικές ασθένειες. Έχασε πολύ βάρος, έκανε υστεροκομή και ακόμη ανέπτυξε διαβήτη, υψηλή χοληστερόλη, πέτρες στη χοληδόχο κύστη, έλκη και καούρα, αϋπνία, σοβαρή ημικρανία, προβλήματα στις ρινικές κοιλότητες, αιμορροΐδες και πρόσφατα διπλωπία (διπλή όραση). Τα σωματικά προβλήματα βάθυναν την κατάθλιψή της. Περνούσε τον περισσότερο χρόνο της ημέρας της στο κρεβάτι, να κοιμάται. Ο γιος είπε ότι τα προβλήματα της μητέρας του ξεκίνησαν περίπου από την περίοδο του γάμου του

(βλέπετε δήλωσή του παρακάτω). Η κατάθλιψη της μητέρας του αντιμετωπίστηκε με ψυχοθεραπεία και ψυχοτρόπα φάρμακα και η οικογένεια επίσης προσπάθησε το διαλογισμό και τη μουσικοθεραπεία αλλά τίποτα δεν φάνηκε να λειτουργεί.

Μετά τη λήψη του email από τον γιο, η θεραπεύτρια μίλησε τόσο με τον γιο όσο και με τη μητέρα μέσω τηλεφώνου στις 23 Μαρτίου του 2014. Έστειλε με mail τα παρακάτω:

Για την κατάθλιψη και άλλες ψυχικές ασθένειες:

#1. CC12.1 Τονωτικό για ενήλικες + CC15.1 Ψυχικό & συναισθηματικό τονωτικό + CC15.2 Ψυχιατρικές διαταραχές + CC17.3 Τονωτικό εγκεφάλου & μνήμης + CC18.1 Εγκεφαλικές αναπηρίες + CC18.2 Νόσος Αλτσχάιμερ...TDS (3 φορές/ημέρα) για μια εβδομάδα κι έπειτα QDS (4 φορές/ημέρα)

Η ασθενής δεν παρουσίασε καμία αποκάθαρση, έτσι την 12η ημέρα της θεραπείας, το # 1 αντικαταστάθηκε με το # 2 το οποίο τώρα περιλάμβανε θεραπεία για διπλωπία:

#2. CC7.1 Τονωτικό ματιών + CC7.5 Γλαύκωμα + CC7.6 Τραυματισμός ματιού + #1...QDS (4 φορές/ημέρα)

Πρόσθετα, της δόθηκε:

Για την αϋπνία:

#3. CC15.6 Διαταραχές ύπνου... μια δόση 30 λεπτά πριν τον ύπνο. Αν ακόμα παρέμενε ξύπνια, μία δόση κάθε 30 λεπτά έως και 4 φορές. Εάν η ασθενής ξυπνούσε τη νύχτα, επανάληψη.

Η θεραπεύτρια δεν ξανάχε νέα από την οικογένεια για έξι μήνες, όταν ο γιος έστειλε mail στις 5 Νοεμβρίου του 2014 και ανέφερε ότι η μητέρα του είχε πρόσφατα γνώρισε μια ξαφνική και πλήρη ανάρρωση από την κατάθλιψη (βλέπετε δήλωσή του παρακάτω) και νωρίτερα, πλήρη ανάρρωση από τη διπλωπία. Η θεραπεύτρια επικοινωνήσε με την οικογένεια. Η ασθενής ήταν πολύ χαρούμενη και ευγνώμων στον Σάι για την επαναφορά της στο φυσιολογικό. Μπορούσε τώρα με χαρά να μαγειρεύει για την οικογένεια και να απολαμβάνει τη ζωή της με τα εγγόνια της, το γιο της και τη νύφη της. Από τον Οκτώβριο του 2015, η θεραπεύτρια συνεχίζει να της δίνει θεραπεία για άλλα φυσικά ζητήματα.

Τα emails από τον γιο της ασθενούς:

23 Μαρτίου 2014:

Η μητέρα μου έπεσε σε βαριά κατάθλιψη τον Μάιο του 2011 και ποτέ δεν βγήκε απ' αυτήν, ακόμη και για μικρό χρονικό διάστημα. Φάνηκε να πηγαίνει πιο βαθιά και πιο τρελά όσο περνούσε ο καιρός. Ξεκίνησε κατά τη στιγμή του γάμου μου, τον Μάιο του 2011. Η πραγματική αιτία για την κατάθλιψη ήταν άγνωστη, αλλά ένιωθα ότι προκλήθηκε από ένα μείγμα από διάφορους παράγοντες, όπως ο φόβος της απώλειας του γιου της με μια άλλη γυναίκα, οι προετοιμασίες του γάμου, το άγχος, το υπερ-ζεστό καλοκαίρι και η ρύπανση στην Μουμπάι και κάποιες διαφωνίες με τα πεθερικά. Όλα αυτά έβραζαν μέσα της και το σημείο ενεργοποίησης ήταν όταν ο πεθερός μου είπε κάτι εξαιρετικά προσβλητικό μόλις λίγες ημέρες πριν από το γάμο μου.

Ο Μάιος του 2011 ήταν μόνο η αρχή της αλλαγής της. Έγινε εξαιρετικά αρνητική και γεμάτη θυμό. Είναι κολλημένη στο παρελθόν και πάντα μιλάει για το παρελθόν και πόσες αμαρτίες έχει διαπράξει.

Επαναλαμβάνεται, επίσης, πολλές φορές. Κλαίει συνεχώς όλη μέρα και φοβάται εξαιρετικά το θάνατο. Συνέχεια σκέφτεται ότι τέλος της είναι κοντά και φοβάται για το τι θα ξαναγεννηθεί στην επόμενη ζωή της εξαιτίας του κακού κάρμα της. Μου τηλεφωνάει στο γραφείο αρκετές φορές την ημέρα, πράγμα που με διασπά πολύ. Η συμπεριφορά του πατέρα μου επίσης την προκαλεί. Εκτός από την ψυχική οδύνη της, είχε πολλές σωματικές παθήσεις κατά τα τελευταία 3 χρόνια που απλά προστίθενται στα βάσανα. Έχει χάσει πολύ βάρος. Έκανε υστερεκτομή, διαβήτη, υψηλή χοληστερόλη, πέτρες στη χοληδόχο κύστη, έλκη και καούρα, αϋπνία τη νύχτα, σοβαρές ημικρανίες, προβλήματα στις ρινικές κοιλότητες, αιμορροΐδες και τώρα διπλωπία και αυτό την βουτάει βαθύτερα στην κατάθλιψη. Της αρέσει ν' αγκαλιάζεται στο κρεβάτι της και κοιμάται όλη την ημέρα.

Έχουμε δοκιμάσει Ψυχιατρικά Φάρμακα και διάφορες εναλλακτικές λύσεις (όπως ψυχοθεραπεία, διαλογισμός, άκουσμα ήρεμης μουσικής κ.λπ.), αλλά τίποτα δεν φαίνεται να λειτουργεί. Στη νοητική της κατάσταση είναι αδύνατο να διαλογιστεί ή να επικεντρωθεί σε κάτι θετικό. Προσπαθούμε να την κρατάμε απασχολημένη και να συμμετέχει αλλά αυτά είναι μόνο που μπορούμε να κάνουμε.

Οι άνθρωποι λένε πως οι προσευχές κάνουν θαύματα και ο Θεός κάνει θαύματα. Μοιάζει σαν ο Θεός να μην ακούει τις προσευχές μας. Ακόμα εξακολουθούμε να περιμένουμε για ένα θαύμα. Καταλαβαίνω πως κάθε άνθρωπος έχει σκαμπανεβάσματα στη ζωή και πρέπει να πληρώσουμε για τις κακές πράξεις μας. Αλλά ειλικρινά, κατά τα τελευταία 3 χρόνια η μητέρα καθώς και εμείς, έχουμε υποφέρει αρκετά για να κάψουμε το κακό κάρμα από πολλές ζωές. Σιγά-σιγά εξαντλείται η υπομονή μας και γίνεται απογοητευτικό κάθε μέρα. Βλάπτει την οικογένειά μας, ειδικά τη σύζυγό μου από τότε που ζούμε όλοι μαζί στο ίδιο σπίτι.

5 Νοεμβρίου 2014:

Είμαι πολύ χαρούμενος να σας ενημερώσω ότι η μητέρα μου είναι τώρα εντελώς θεραπευμένη από τη σοβαρή κατάθλιψή της που είχε για πάνω από 3 1/2 χρόνια! Συνέβη τόσο ξαφνικά, μας πήρε μερικές ημέρες για να συνειδητοποιήσουμε ότι επανήλθε στα φυσιολογικά! Δεν ξέρω πώς συνέβη, αλλά σίγουρα αυτό οφείλεται στον Σουάμι, σ' ΕΣΑΣ και τα Δονητικά φάρμακα που παρέχετε. Τα πήρε ακριβώς πιστά στις οδηγίες και λειτούργησε σαν ένα θαύμα. Ότι δεν έκαναν τα ψυχιατρικά φάρμακα σε 3 χρόνια, έκαναν τα Vibro σε λιγότερο από 6 μήνες. Η διπλωπία της εξαφανίστηκε επίσης, πολύ πριν βγει από την κατάθλιψη. Δεν θυμάμαι ακριβώς πότε. Η οικογένειά μου και εγώ είμαστε εξαιρετικά ευγνώμονες σε σας. Τα τελευταία 3 ½ χρόνια ήταν πολύ δύσκολα.

++++
+++

48. Συναισθηματικές Δυσκολίες σε Παιδί ^{02128...Αργεντινή}

Μια μητέρα ήρθε να δει το θεραπευτή επειδή ανησυχούσε για την 6χρονη κόρη της. Είχε κακή διάθεση, ήταν ισχυρογνώμων και το σχολείο ήταν δύσκολο γι' αυτήν. Στο κορίτσι δόθηκε:

CC12.2 Τονωτικό παιδιών + CC15.1 Ψυχικό & συναισθηματικό τονωτικό + CC17.2 Κάθαρση + SR542 Aethusa Cyn...TDS (3 φορές/ημέρα)

Μετά από δυο εβδομάδες θεραπείας, η μητέρα ανέφερε ότι η κόρη της ήταν κατά 90% καλύτερα. Σκόπευε να συνεχίσει να της δίνει το ίαμα ακόμα μερικές εβδομάδες.

Σημείωμα του εκδότη: Το **SR542 Aethusa Cyn** συμπεριλαμβάνεται ήδη στο **CC12.2 Τονωτικό παιδιών**.

++++
+++

49. Αϋπνία, Ταχυκαρδία, Βουλιμία, Κρίσεις Πανικού και Επώδυνη Εμμηνορροσία ^{02658...Ιταλία}

Το Νοέμβριο του 2014 μια γυναίκα ηλικίας 48 ετών αναζήτησε θεραπεία για προβλήματα που σχετίζονται με το εργασιακό στρες. Παραπονιόταν για προβλήματα ύπνου για τους τελευταίους 10 μήνες και περιστασιακή ταχυκαρδία (υπερβολικά ανώμαλη ταχυκαρδία). Δεν έπαιρνε κανένα φάρμακο. Της δόθηκε:

Για την αϋπνία:

#1. CC15.6 Διαταραχές ύπνου...λήψη μιας δόσης ½ ώρα πριν τον ύπνο και άλλη μια την ώρα του ύπνου. Λήψη μιας πρόσθετης δόσης εάν ξυπνούσε κατά τη διάρκεια της νύχτας.

Για την ταχυκαρδία:

#2. CC3.1 Τονωτικό καρδιάς + CC15.1 Ψυχικό & συναισθηματικό τονωτικό...TDS (3 φορές/ημέρα)

Μετά από ένα μήνα, ο ύπνος και τα προβλήματα καρδιάς είχαν και τα δυο επιλυθεί. Σταμάτησε το **# 1** αλλά συνέχισε το **# 2** για άλλο ένα μήνα, λόγω του συνεχούς στρες. Η ασθενής διατήρησε την επαφή με το θεραπευτή και τον Δεκέμβριο έλαβε θεραπεία για εποχιακό ξέσπασμα γρίπης.

Τον Ιούνιο του 2015 αναζήτησε βοήθεια για κρίσεις πανικού τη νύχτα και βουλιμία. Εκτός από την πίεση στην εργασία, η ασθενής υπέφερε επίσης από τις συνεχιζόμενες οικονομικές δυσκολίες και προβλήματα στο γάμο της. Όταν μάλωνε με το σύζυγό της, θύμωνε και ανέπτυσσε κρίσεις πανικού και πόνο στην καρδιά. Της δόθηκε θεραπεία με:

#3. CC3.1 Τονωτικό καρδιάς + CC15.4 Διαταραχές ορέξεως...TDS (3 φορές/ημέρα)

Μετά από θεραπεία δύο εβδομάδων, τα συμπτώματα της είχαν βελτιωθεί 80%. Συνέχισε να παίρνει το combo για δύο ακόμη μήνες. Τον Αύγουστο του 2015, μετά από περαιτέρω βελτίωση, το combo κάθαρσης προστέθηκε στη θεραπεία της για να καθαρίσει το σύστημά της:

#4. CC17.2 Κάθαρση + #3...TDS (3 φορές/ημέρα)

Τον Σεπτέμβριο ανέφερε επώδυνα έμμηνα, έτσι το **# 4** διεκόπη και η ασθενής έλαβε το ακόλουθο combo για μακροχρόνια χρήση:

Για την επώδυνη έμμηνο ρύση, τις κρίσεις πανικού και τη βουλιμία:

#5. CC8.1 Τονωτικό για γυναίκες + #3...TDS (3 φορές/ημέρα)

Από τον Οκτώβριο του 2015, η βουλιμία και οι κρίσεις πανικού επιλύθηκαν πλήρως, αν και ο πόνος εμμηνορροσίας δεν βελτιώθηκε. Συνέχιζε τη θεραπεία με το **# 5**. Η ασθενής ανέφερε ότι, επίσης, λάμβανε περιστασιακά ένα επιπλέον χάπι όταν αναστατωνόταν από τη λογομαχία με το σύζυγό της και ανέπτυσσε πόνο στην καρδιά. Ένιωθε πιο ήρεμη μετά τη λήψη του vibro και ο πόνος έφευγε.

+++++

+++

50. Άνοια και Διαταραχές Ομιλίας μετά τη Θεραπεία Μαστού για Καρκίνο 02864...ΗΠΑ

Μια γυναίκα (ηλικίας 47 ετών) ήρθε σε επαφή με το θεραπευτή αναζητώντας ανακούφιση από παθήσεις που είχαν αναπτυχθεί ως παρενέργειες της αλλοπαθητικής θεραπείας της για καρκίνο του μαστού. Μετά από μια διπλή μαστεκτομή, τον Απρίλιο του 2014, η ασθενής ολοκλήρωσε τη χημειοθεραπεία, το Νοέμβριο του 2014 και τη θεραπεία με ακτινοβολία, τον Ιανουάριο του 2015. Στη συνέχεια, άρχισε να εμφανίζει άνοια και τραύλισμα στην ομιλία της. Πήρε τη γνώμη ενός νευρολόγου για την άνοια, ο οποίος της επιβεβαίωσε ότι το νευρικό της σύστημα είχε επηρεαστεί από τον καρκίνο και τη θεραπεία του. Ο νευρολόγος παρατήρησε επίσης ότι επέδειξε ακραία υστερία κατά τη διάρκεια της πρώτης επίσκεψής της. Ήταν σε κατάθλιψη. Η αίσθηση εμπιστοσύνης της είχε διαβρωθεί από την άνοια και από τα συναισθήματα ενοχής - πίστευε ότι η οικογένεια του γιου της είχε χωρίσει λόγω της ασθένειάς της. Επίσης, δεν ήταν πλήρως καθαρή από τον καρκίνο. Έπαιρνε ορμονοθεραπεία και φάρμακα για τον καρκίνο του μαστού. Η ασθενής ξεκίνησε Δονητική θεραπεία στις 15 Ιουνίου του 2015 με:

#1. NM5 Brain TS + NM6 Calming + NM25 Shock + NM67 Calcium + NM91 Paramedic Rescue + NM105 Visc Alb (F) + NM106 Visc Alb (FG) + NM110 Essiac + BR3 Depression + BR4 Fear + BR6 Hysteria + BR7 Stress + SM9 Lack of Confidence + SM13 Cancer + SM41 Uplift + SR253 Cal Fluor + SR256 Ferrum Phos + SR257 Kali Mur + SR265 Aconite + SR271 Arnica + SR281 Carbo Veg + SR345 Calendula...QDS (4 φορές/ημέρα)

Μία εβδομάδα μετά την έναρξη της θεραπείας, η ασθενής κάλεσε για να παραπονεθεί για μια σοβαρή λοίμωξη του ουροποιητικού συστήματος (ουρολοίμωξη). Ο θεραπευτής εξήγησε στην ασθενή ότι το σώμα βίωνε αποκάθαρση και αποδέσμευε τοξίνες, οι οποίες προκαλούσαν την ουρολοίμωξη. Παρά την τλαιπωρία, η ασθενής ενθαρρύνθηκε με το ότι η επούλωση είχε αρχίσει. Ο θεραπευτής σταμάτησε αμέσως το ίαμα **# 1** και έδωσε την ακόλουθη θεραπεία:

Για την ουρολοίμωξη (UTI):

#2. CC10.1 Επείγουσες καταστάσεις + CC13.2 Λοιμώξεις νεφρού & ουροδόχου κύστης...6TD (6 φορές/ημέρα)

Η μόλυνση καθάρισε εντός 2 ημερών. Η ασθενής στη συνέχεια επανέλαβε το **# 1 ... OD (1 φορά/ημέρα)** με οδηγίες να σταματήσει εάν η ουρολοίμωξη υποτροπιάζε, να πάει πίσω στο **# 2** αμέσως και να συνεχίσει το **# 1** μόνο όταν η ουρολοίμωξη καθάριζε. Μετά από αγωγή 3 εβδομάδων (6 Ιουλίου 2015), η ασθενής ανέφερε βελτίωση 60% στη διατήρηση της μνήμης. Η ομιλία της είχε σχεδόν επανέλθει στο φυσιολογικό και ένιωθε συναισθηματικά σταθερή. Η σχέση της με την οικογένεια επίσης βελτιωνόταν σταθερά. Συνέχισε να παίρνει το **# 1 ... OD (1 φορά / ημέρα)**.

Στις 3 Σεπτεμβρίου 2015, η ασθενής κάλεσε για να πει ότι η ιατρική έκθεση της έδειξε ότι ήταν πλέον καθαρή από τον καρκίνο. Δεν είχε προβλήματα με τη μνήμη, η ομιλία της ήταν πάλι φυσιολογική και ένιωθε αρκετά βέβαιη για να πάει πίσω στη διαχείριση της επιχείρησής της. Από τον Οκτώβριο του 2014 συνέχιζε τη Δονητική θεραπεία με το **# 1 ... 2TW (2 φορές / εβδομάδα)**.

+++++

+++

51. Κλινική Κατάθλιψη 03503...HAE

Όταν μια 60χρονη γυναίκα από τη Μουμπάι που επισκέφτηκε την κόρη της στο Ντουμπάι, ήρθε στο θεραπευτή, στις 21 Ιανουαρίου 2015, έκλαιγε ανεξέλεγκτα. Η οικογένειά της εξήγησε ότι τα τελευταία 21 χρόνια, έπασχε από κλινική κατάθλιψη. Έπαιρνε αντικαταθλιπτικά, τα οποία βοηθούσαν αλλά η κατάθλιψη είχε επιδεινωθεί τα τελευταία 9 χρόνια μετά τον ξαφνικό θάνατο του αδελφού της από καρκίνο. Ειδικότερα, μεταξύ 9π.μ. έως 2μ.μ. θα έκλαιγε ανεξέλεγκτα.

Μετά τις 2μ.μ. ένιωθε λίγο καλύτερα. Υπέφερε από το φόβο του θανάτου που οφείλετο στην απροσδόκητη απώλεια του αδελφού της και την "απώλεια" της κόρης της, που παντρεύτηκε την ίδια περίπου εποχή με την εδραίωση της κατάθλιψης. Έπαιρνε 20mg fluoac (φλουοξετίνη, ένας SSRI αναστολέας) για να τη βοηθάει να ξεπερνάει την κάθε ημέρα. Άλλα θέματα υγείας της ασθενούς περιλάμβαναν διαβήτη, υψηλή αρτηριακή πίεση και νευραλγία στα πόδια της, τα οποία όλα ελέγχονταν με αλλοπαθητικά φάρμακα (Diamicron MEX 500 OD, Αμλοδιπίνη και Combiflam 400mg). Είκοσι ένα χρόνια νωρίτερα είχε φυματίωση και επίσης υποβλήθηκε σε υστερεκτομή. Στην ασθενή δόθηκε η ακόλουθη θεραπεία για κατάθλιψη:

CC8.1 Τονωτικό για γυναίκες + CC8.6 Εμμηνόπausη + CC10.1 Επείγουσες καταστάσεις + CC15.1 Ψυχικό & συναισθηματικό τονωτικό + CC15.2 Ψυχιατρικές διαταραχές...6TD (6 φορές/ημέρα) για 7 ημέρες κι έπειτα **QDS (4 φορές/ημέρα)**

Εντός τριών ημερών από τη λήψη του ιάματος, η ασθενής παρουσίασε βελτίωση κατά 50% και σταμάτησε να κλαίει. Μετά από πέντε ημέρες, ένωσε 80% καλύτερα και σταμάτησε τη λήψη αντικαταθλιπτικών. Κατά τη δεκάτη εννάτη ημέρα, οι περίοδοι της κατάθλιψης είχαν συρρικνωθεί από ώρες σε λεπτά. Τα επεισόδια διαρκούσαν λιγότερο από 5 λεπτά, σε σύγκριση με τις 3-4 ώρες προηγουμένως και επίσης επέστρεφε πίσω στο φυσιολογικό πολύ πιο γρήγορα. Σε 4 εβδομάδες, η ασθενής είχε αναρρώσει 100%. Εννέα μήνες αργότερα, συνεχίζει να είναι καλά. Συνεχίζει να λαμβάνει τα ιάματα **QDS (4 φορές/ημέρα)** καθώς είναι απρόθυμη να σταματήσει από το φόβο της υποτροπής. Ο θεραπευτής θα συνεχίσει να παρακολουθεί την ασθενή μέχρι να κερδίζει περισσότερη εμπιστοσύνη και θα συνεργαστεί μαζί της για να μειώσει σταδιακά τη δόση σε **OW (1 φορά/εβδομάδα)**.

Σχόλια της κόρης της ασθενούς:

Η Δονητική είναι ο μαγικός φίλος μας. Ήμουν πικραμένη να βλέπω τη μητέρα μου να κλαίει τόσο πικρά από τις 9πμ έως τις 2μ.μ. κάθε μέρα. Έκλαιγε σα μωρό και κρατιόταν πάνω σε οποιονδήποτε μπορούσε να της δώσει κάποια υποστήριξη. Μετά τη λήψη του Δονητικού ιάματος, από την ίδια τη δεύτερη ημέρα αισθανόταν καλύτερα και από την τέταρτη ημέρα ήταν η ευτυχισμένη μαμά που γνώριζα πριν. Απολαμβάνει πραγματικά τη διαμονή της μαζί μας, μια και είναι σε θέση να γελάει και να αστειεύεται μαζί μας. Η Μητέρα Σάι ευλόγησε τη μητέρα μου και την οικογένειά μας. Είμαστε ευγνώμονες για τη θεραπεία και προσευχόμαστε ώστε ο θεραπευτής μας δονητικής να συνεχίσει με αυτό το έργο.

++++
+++

52. Χρόνια Κατάθλιψη ^{03505...HB}

Ένας άνδρας ηλικίας 50 ετών που έπασχε από μακροχρόνια κατάθλιψη ήρθε για θεραπεία, στις 20 Δεκεμβρίου 2014. Ήταν καθηγητής μαθηματικών, με υπερευαίσθησία στο στρες, ψυχικά παραγμένος, εύκολα ερεθιζόμενος και επιρρεπής σε ξεσπάσματα. Τρία χρόνια πριν είχε επίσης αναπτύξει σκέψεις αυτοκτονίας. Ο μακρόχρονος αγώνας του με την κατάθλιψη από την ηλικία των 14 είχε διαβρώσει την αυτοπεποίθησή του. Δεν έπαιρνε φαρμακευτική αγωγή. Συμβουλευτήκε και πήρε:

CC12.1 Τονωτικό για ενήλικες + CC15.1 Ψυχικό & συναισθηματικό τονωτικό + CC15.2 Ψυχιατρικές διαταραχές + CC17.3 Τονωτικό εγκεφάλου και μνήμης...TDS σε νερό

Μετά από θεραπεία 10 ημερών, ο ασθενής δήλωσε ότι από την έναρξη δονητικής δεν είχε βιώσει κανένα καταθλιπτικό επεισόδιο, η ποιότητα του ύπνου του βελτιώθηκε και ένιωθε πολύ καλύτερα εξοπλισμένος για ν' αντιμετωπίσει το στρες. Συνέχισε τακτική επαφή με το θεραπευτή. Μετά το πέρας τριών μηνών, ανέφερε βελτίωση πάνω από 90% στην αίσθηση ευεξίας.

Σταδιακά έχασε τις αυτοκτονικές σκέψεις του. Μετά από θεραπεία έξι μηνών, ο ασθενής έγραψε στο θεραπευτή, "Μια πιθανή αλλαγή που έχω παρατηρήσει ακούγεται αρκετά νοσηρή αλλά τα περισσότερα πρωινά συνήθιζα να βλέπω μια θηλιά στο μάτι του μυαλού μου μετά το πρωινό ξύπνημα, το οποίο είναι υπόλειμμα απ' όταν ένιωθα αυτοκτονικός όταν ήμουν νέος. Ωστόσο, αυτή η εικόνα σπάνια εμφανίζεται πρόσφατα".

Μετά από οκτώ μήνες (Αύγουστος του 2015), ο ασθενής ανέφερε 95% βελτίωση στη διάθεση. Ως την 1η Νοεμβρίου 2015, ο ασθενής διατηρούσε αυτήν τη βελτίωση και συνέχιζε να λαμβάνει δονητικά ιάματα.

++++
+++

53. Εθισμός στον Καπνό ^{10400...lvδία}

Ένας 30χρονος άνδρας που είχε εθιστεί στο μάσημα του καπνού για τα τελευταία δεκαπέντε χρόνια, ήθελε να εγκαταλείψει τη συνήθεια. Δεν είχε δοκιμάσει καμία θεραπεία πριν ζητήσει βοήθεια από το θεραπευτή στις 2 Απριλίου 2015. Του δόθηκε:

#1. CC15.1 Ψυχικό & συναισθηματικό τονωτικό + CC15.3 Εθισμοί...TDS (3 φορές/ημέρα)

Μετά από μια εβδομάδα, ο ασθενής ανέφερε ότι είχε περικόψει το μάσημα του καπνού κατά 85% και ένιωθε λιγότερο την όρεξη να το καταναλώσει. Ωστόσο, ξαφνικά ανέπτυξε δυσπεψία. Για να διορθωθεί αυτό, του δόθηκε:

#2. CC4.10 Δυσπεψία + CC17.2 Κάθαρση + #1...TDS (3 φορές/ημέρα)

Μετά από τρεις εβδομάδες, ο ασθενής ανέφερε ότι η κατανάλωση καπνού είχε μειωθεί ένα ολόκληρο 95% και η δυσπεψία του ήταν επίσης 80% καλύτερα. Τηλεφώνησε μετά από πέντε εβδομάδες για να

ενημερώσει το θεραπευτή πως είχε σταματήσει το μάσημα του καπνού εντελώς. Το πρόβλημα δυσπεψίας του είχε επίσης τελειώσει. Από το Νοέμβριο του 2015, ο ασθενής δεν υποτροπιάσε στον πρώην εθισμό του. Αλλά δεδομένου ότι επρόκειτο για μια 15χρονη συνήθεια, ο ασθενής θα συνεχίσει τη δοσολογία **TDS (3 φορές/ημέρα)** μέχρι να τεθεί σε εφαρμογή μια διαδικασία μείωσης, αρχίζοντας το Δεκεμβρίου 2015.

+++++
+++

54. Αϋπνία ^{11176...lvδία}

Μια 75χρονη γυναίκα αναζήτησε θεραπεία για την αϋπνία, την 1η Σεπτεμβρίου 2015. Το πρόβλημα είχε αρχίσει εδώ και οκτώ μήνες. Δεν έπαιρνε τίποτα για αυτό. Της δόθηκε:

CC15.6 Διαταραχές ύπνου...OD (1 φορά/ημέρα) μια ώρα πριν τον ύπνο

Τις επόμενες λίγες εβδομάδες είδε σταθερή βελτίωση. Μετά από μία εβδομάδα ήταν σε θέση να κοιμηθεί για 2 ώρες τη νύχτα. Τις επόμενες δύο εβδομάδες για 4 ώρες κάθε βράδυ. Μέχρι το τέλος άλλων τεσσάρων εβδομάδων είχε εντελώς θεραπευτεί από την αϋπνία. Από τα τέλη Οκτωβρίου 2015 απολάμβανε καλό, ξεκούραστο ύπνο 12 ωρών, από τις 9μ.μ. έως τις 9 π.μ. καθημερινά. Συστήθηκε στην ασθενή να μειώσει σταδιακά τη θεραπεία.

+++++
+++

55. Εθισμός στο Αλκοόλ ^{11210...lvδία}

Ένας 26χρονος άνδρας είχε τη συνήθεια να πίνει κάθε μέρα. Αυτό είχε αρχίσει εδώ και τέσσερα χρόνια. Απέδωσε τον εθισμό του σε ψυχολογικό στρες που είχε προκύψει από περιουσιακές διαφορές στην οικογένεια. Το 2011 η αρτηριακή του πίεση ήταν τόσο υψηλή που χρειάστηκε να εισαχθεί στο νοσοκομείο για θεραπεία, αν και η πίεσή του επανήλθε στο φυσιολογικό μετά τη θεραπεία. Το Μάιο του 2013 ζήτησε από τη μητέρα του να τον βοηθήσει να βρει κάποια θεραπεία για να διακόψει τη συνήθειά του να πίνει. Εκείνη ήρθε σε επαφή με το θεραπευτή, ο οποίος έδωσε το ακόλουθο ίαμα:

CC15.1 Ψυχικό & συναισθηματικό τονωτικό + CC15.3 Εθισμοί...TDS (3 φορές/ημέρα)

Τον Αύγουστο του 2013 η οικογένεια ανέφερε ότι είχε πλήρως σταματήσει το ποτό. Αρνείτο να πιεί ακόμη και ελαφρά αλκοολούχα ποτά, όπως η μπύρα από φόβο να κάνει εμετό.

+++++
+++

56. Χρόνια Ημικρανία, Δυσπεψία, Κρίσεις Πανικού, Πόνος των άκρων ^{03507...HB}

Μια γυναίκα ηλικίας 30 ετών αναζήτησε θεραπεία για διάφορα προβλήματα υγείας. Υπέφερε από ημικρανίες για πολλά χρόνια, δυσπεψία με γαστροοισοφαγική παλινδρόμηση και ήπιες κρίσεις πανικού για πάνω από πέντε χρόνια. Επίσης, πονούσε από ένα παλιό κάταγμα στο δεξί της πόδι και πόνο που ακτινοβολούσε προς τα κάτω στα δύο της χέρια, για δύο χρόνια. Είχε δοκιμάσει παυσίπονα στο παρελθόν με προσωρινή ανακούφιση αλλά τώρα δεν έπαιρνε κανένα φάρμακο. Στις 25 Νοεμβρίου 2014 ξεκίνησε:

Για τη δυσπεψία και τις κρίσεις πανικού:

#1. CC3.7 Κυκλοφορικό σύστημα + CC4.1 Τονωτικό της πέψης + CC4.10 Δυσπεψία + CC10.1 Επείγουσες καταστάσεις + CC12.1 Τονωτικό για ενήλικες + CC15.1 Ψυχικό & συναισθηματικό τονωτικό...6TD (6 φορές/ημέρα)

Για την ημικρανία και τους μυοσκελετικούς και νευρολογικούς πόνους:

#2. CC11.4 Ημικρανίες + CC18.5 Νευραλγία + CC20.3 Αρθρίτιδα + CC20.4 Μύες & ερειστικός ιστός + CC20.7 Κατάγματα ...6TD (6 φορές/ημέρα)

Μέσα σε μια εβδομάδα, η κατάστασή της βελτιώθηκε σημαντικά. Ο πόνος στα πόδια της είχε φύγει εντελώς. Η πέψη της βελτιώθηκε σημαντικά (90% καλύτερα), η γαστροοισοφαγική παλινδρόμηση σταμάτησε και ήταν σε θέση να τρώει τρόφιμα, όπως όσπρια και δημητριακά που στο παρελθόν της προκαλούσαν δυσπεψία. Δεν είχε πλέον κρίσεις πανικού. Στο σύνολό της, ένιωσε πως η ψυχική της κατάσταση ήταν επίσης πολύ καλύτερη (90%). Ένιωσε πιο ήρεμη και πιο ευτυχισμένη. Οι ημικρανίες της ήταν σε μεγάλο βαθμό μειωμένες (κάτω του 75%). Ακόμα κι όταν είχε κάποιο επεισόδιο, δεν ήταν τόσο σοβαρό και τελείωνε γρήγορα. Συνέχισε τη θεραπεία.

Στις 12 Ιανουαρίου 2015 ήρθε για θεραπεία των οξέων συμπτωμάτων από ένα ατύχημα κατά τη διάρκεια της βόλτας με το σκυλί της που είχε συμβεί ακριβώς εκείνο το πρωί, μία ώρα νωρίτερα. Ο κορμός και η

πλάτη της είχαν στριφογυρίσει όταν ο σκύλος της όρμησε ξαφνικά στο πλάι. Άρχισε να σέρνεται απ' το λουρί. Ο κορμός της είχε στρίψει απότομα. Είχε έντονο πόνο στην πλάτη της και δεν μπορούσε να στρίψει λόγω του πόνου. Είχε, επίσης, πόνο στο στήθος κατά την αναπνοή. Δεν έπαιρνε καμία άλλη φαρμακευτική αγωγή. Ο θεραπευτής της ζήτησε να διακόψει το #1 και το #2 και αντ' αυτών να πάρει:

Για την οξεία οσφυαλγία και τον πόνο στο στήθος κατά την αναπνοή:

#3. CC10.1 Επείγουσες καταστάσεις + CC15.1 Ψυχικό & συναισθηματικό τονωτικό + CC20.2 Πόνος SMJ + CC20.4 Μύες & ερειστικός ιστός + CC20.5 Σπονδυλική στήλη + CC20.7 Κατάγματα...κάθε 10 λεπτά για 2 ώρες

Μέσα σε μια ώρα, ένιωσε τους μυς πίσω στην πλάτη να χαλαρώνουν σαν να είχε ελευθερωθεί ένας κόμπος και ο πόνος στο στήθος της μετατοπίστηκε στην περιοχή του ηλιακού πλέγματος, πράγμα που της επέτρεπε ν' αναπνέει χωρίς πόνο. Μέσα σε δύο ώρες, η ένταση του πόνου είχε πέσει στο επίπεδο μιας ανεκτής "μουρμούρας" και μπορούσε να λυγίσει την πλάτη της.

Η ασθενής συνέχισε να πίνει το ίαμα κάθε μισή ώρα. Μέχρι την επόμενη μέρα είχε σχεδόν επανέλθει στο φυσιολογικό, με μικρά μόνο υπολείμματα πόνου στην αριστερή πλευρά του πάνω μέρους της πλάτης της. Στις 15 Ιανουαρίου, μετά από 4 ημέρες θεραπείας, όλος ο πόνος είχε φύγει. Δεν επανεμφάνιστηκε. Το #3 διεκόπη και το #1 και το #2 άρχισαν εκ νέου.

Από τον Οκτώβριο του 2015, δεν έχει κανένα χρόνιο σύμπτωμα εκτός από τις ημικρανίες, οι οποίες έχουν μειωθεί κατά 90%. Συνεχίζει τη λήψη του #1 και #2 TDS (3 φορές/ημέρα).

++++
+++

57. Ενδοεγκεφαλική Βλάβη, Δυσπεψία, Εμετός & Δυσκοιλιότητα, Αϋπνία, Νευροδερματίτιδα και Ατονία λόγω Ηλικίας ^{11573...lvδία}

Η 88χρονη προγιαγιά του θεραπευτή έπασχε από πολλές παθήσεις τον Ιούνιο του 2015. Η υγεία της είχε μειωθεί απότομα μετά από μια πτώση το Δεκέμβριο του 2012, όταν εκείνη έσπασε το δεξί ώμο της. Είχε, επίσης, χτυπήσει το κεφάλι της και έπαθε επιπλέον ενδοεγκεφαλική βλάβη. Αυτό οδήγησε σε εγκεφαλική αιμορραγία, τον Φεβρουάριο του 2013. Τέσσερις μήνες μετά την αιμορραγία άρχισε να έχει περιόδους εμέτου συνοδευόμενους από κακή πέψη. Η πρόσληψη τροφής της ήταν ελάχιστη, δεν μπορούσε καν να λάβει νερό ή τσάι άνετα και έγινε σταδιακά ασθενέστερη. Δοκιμάστηκε αλλοπαθητική και αγιουρβεδική θεραπεία αλλά η κατάστασή της δεν βελτιώθηκε. Η ομοιοπαθητική θεραπεία της πρόσφερε κάποια προσωρινή ανακούφιση.

Από το ατύχημα επίσης ανέπτυξε πόνο στον αυχένα, ισχιαλγία, αϋπνία, δυσκοιλιότητα και πιο πρόσφατα, Νευροδερματίτιδα προκαλώντας φαγούρα σε όλο το σώμα της. Μερικές φορές αιμορραγούσε απ' το ξύσιμο, το οποίο έκανε χειρότερη τη φαγούρα. Τα ακόλουθα combos δόθηκαν σε νερό:

Για τη γενική ευεξία:

#1. CC3.1 Τονωτικό καρδιάς + CC4.1 Τονωτικό της πέψης + CC4.2 Τονωτικό του Ήπατος & της Χοληδόχου Κύστης + CC8.1 Τονωτικό για γυναίκες + CC9.1 Ανάρρωση + CC10.1 Επείγουσες καταστάσεις + CC12.1 Τονωτικό για ενήλικες + CC13.1 Τονωτικό νεφρών + CC15.1 Ψυχικό & συναισθηματικό τονωτικό + CC17.3 Τονωτικό εγκεφάλου και μνήμης + CC18.1 Εγκεφαλικές αναπηρίες + CC19.1 Τονωτικό στήθους + CC20.1 Τονωτικό SMJ + CC21.1 Τονωτικό δέρματος...TDS (3 φορές/ημέρα)

Για τη δυσπεψία, τον έμετο και τη δυσκοιλιότητα:

#2. CC4.4 Δυσκοιλιότητα + CC4.6 Διάρροια + CC4.8 Γαστρεντερίτιδα + CC4.10 Δυσπεψία + CC4.11 Ήπαρ & Σπλήνα...TDS (3 φορές/ημέρα)

Για τη νευροδερματίτιδα::

#3. CC3.7 Κυκλοφορικό σύστημα + CC12.4 Αυτοάνοσες ασθένειες + CC21.2 Δερματικές μολύνσεις + CC21.3 Δερματικές Αλλεργίες + CC21.6 Έκζεμα + CC21.7 Μύκητας + CC21.10 Ψωρίαση + CC21.11 Πληγές & Γδαρσίματα...TDS (3 φορές/ημέρα)

Για το κάταγμα και τον πόνο:

#4. CC20.2 Πόνος SMJ + CC20.3 Αρθρίτιδα + CC20.4 Μύες & ερειστικός ιστός + CC20.5 Σπονδυλική στήλη + CC20.6 Οστεοπόρωση + CC20.7 Κατάγματα...TDS (3 φορές/ημέρα)

Για την αϋπνία:

#5. CC15.2 Ψυχιατρικές διαταραχές + CC15.6 Διαταραχές ύπνου + CC18.2 Νόσος Αλτσχάιμερ + CC18.5 Νευραλγία...OD (1 φορά/ημέρα) την ώρα του ύπνου

Παρατηρήθηκε μία γρήγορη βελτίωση. Μέσα σε μια εβδομάδα, η ασθενής άρχισε να πίνει νερό και φακές σε σούπα, η δυσκοιλιότητά της είχε φύγει, ο κνησμός είχε υποχωρήσει, ο κύκλος φαγούρα-ξύσιμο είχε σταματήσει και ο πόνος της είχε μειωθεί κατά 30%. Ήταν πλέον σε θέση να κοιμάται ήρεμα.

Μετά από ένα μήνα, μια πλήρης σωματική εξέταση έδειξε ότι τα ζωτικά της όργανα λειτουργούσαν φυσιολογικά και ότι υπήρχε βελτίωση 70% στην ενδοεγκεφαλική βλάβη. Μέχρι τότε, η ισχιαλγία και οι άλλοι σωματικοί πόνοι είχαν φύγει, ήταν χαρούμενη και σε νοητική εγρήγορση και είχε αρχίσει να λαμβάνει ημιστερέα τροφή. Συνέχισε με την ίδια θεραπεία.

Κατά τη διάρκεια των τριών τελευταίων μηνών της ζωής της τη βλέπαμε συχνά σε κατάσταση διαλογισμού να μιλάει ευτυχισμένα για τον Σουάμι. Γνώριζε τον Μπάμπα επί 30 χρόνια αλλά ποτέ δεν μίλησε γι' Αυτόν πριν από την έναρξη της δονητικής θεραπείας της. Έφυγε ειρηνικά για την ουράνια κατοικία της στις 12 Οκτωβρίου 2015.

++++
+++

58. Γεροντική Άνοια ^{10831...lvδία}

Μια 96χρονη γυναίκα διαγνώστηκε με γεροντική άνοια ένα χρόνο πριν από την έναρξη δονητικής. Οι γιατροί της δεν συνέστησαν θεραπεία λόγω του προχωρημένου της ηλικίας της. Η κυρία δεν ήταν σε θέση να πραγματοποιήσει τις καθημερινές ανάγκες της, όπως το πάει στο μπάνιο. Ήταν τελείως εξαρτώμενη απ' τον γιο της, ο οποίος τη φρόντιζε σχεδόν όλο το εικοσιτετράωρο. Εκείνος άκουσε για τη Δονητική και ήρθε σε επαφή με το θεραπευτή, ο οποίος στη συνέχεια επισκέφθηκε τη μητέρα του. Ο θεραπευτής τη βρήκε ξαπλωμένη στο κρεβάτι ν' αγνοεί τελείως τον έξω κόσμο. Της δόθηκε:

CC12.1 Τονωτικό για ενήλικες + CC18.2 Νόσος Αλτσχάιμερ...TDS (3 φορές/ημέρα)

Σε λιγότερο από μία εβδομάδα μετά τη λήψη του παραπάνω combo, τα αντανακλαστικά της ασθενούς άρχισαν να βελτιώνονται. Έγινε κατηγορηματική, ακόμα και πεισματάρα και αρνήθηκε να χρησιμοποιήσει την κινητή τουαλέτα που ήταν δίπλα στο κρεβάτι, ζητώντας αντ' αυτού να την πάνε στο μπάνιο.

Μετά τη θεραπεία μιας ακόμα εβδομάδας, άρχισε να πηγαίνει στην τουαλέτα μόνη της με τη βοήθεια ενός περιπατητήρα και άρχισε να κάνει όλες αυτές τις προσωπικές της ανάγκες μόνη της. Συνέχισε τη λήψη δονητικών ιαμάτων καθημερινά. Με αυτό, η κατάστασή της ήταν σταθερή για δύο ακόμη χρόνια. Στη συνέχεια, στην ώριμη ηλικία των 98 ετών αναχώρησε για το ουράνιο ταξίδι της.

++++
+++

59. Παράλυση ^{11176...lvδία}

Στις 16 Ιουλίου 2014, ένας 82χρονος παραπονέθηκε για ζάλη και κατέρρευσε. Ήταν στο νοσοκομείο σε κατάσταση αναισθησίας πάσχοντας από παράλυση. Οι γιατροί που τον εξέτασαν δεν έτρεφαν πολλές ελπίδες για την επιβίωσή του. Μετά από μια εβδομάδα εσάλη σπίτι του ημιαναισθητός. Δεν ήταν σε καμία φαρμακευτική αγωγή. Την ίδια μέρα ο γιος του επικοινωνήσε με το θεραπευτή δονητικής και δόθηκε το ακόλουθο ίαμα:

CC18.4 Παράλυση...TDS (3 φορές/εβδομάδα)

Κατά την πρώτη εβδομάδα παρατηρήθηκε μια μικρή βελτίωση. Μετά τη θεραπεία ενός μήνα, ο ασθενής είχε πλήρως τις αισθήσεις του, τα συμπτώματα του εγκεφαλικού επεισοδίου ήταν μειωμένα κατά 20% και είχε αρχίσει να μιλάει ξανά. Συνέχισε να βελτιώνεται και τελικά ανέκτησε τις κινητικές του ικανότητες. Μετά από έξι μήνες θεραπείας με vibro, είχε 100% αναρρώσει και είχε επανέλθει στο φυσιολογικό. Η δοσολογία μειώθηκε σταδιακά σε **OD (1 φορά/ημέρα)** για συντήρηση.

++++
+++

60. Επιληψία, Ακανόνιστη Έμμηνος Ρύση, Δυσκοιλιότητα ^{11310...lvδία}

Ένα 13χρονο κορίτσι εξετάστηκε για θεραπεία επιληψίας στις 16 Σεπτεμβρίου 2013. Οι επιληπτικές κρίσεις ξεκίνησαν όταν ήταν 8 ετών, έξι μήνες μετά αφότου έπεσε από μια ψηλή στέγη 10 ποδιών. Άρχισε να έχει επεισόδια κάθε μήνα. Μέχρι τη στιγμή που ήρθε για θεραπεία, είχε επιληπτικές κρίσεις κάθε 15-20 ημέρες και υπέφερε από πονοκέφαλο και μια ώθηση για εμετό. Ήταν επίσης πολύ αδύναμη και δυσκοιλία. Ο θεραπευτής έδωσε:

Για την επιληψία:

#1. NM50 Epilepsy + NM63 Back-up + NM86 Immunity...6TD (6 φορές/ημέρα)

Για την έλλειψη ζωτικότητας:

#2. CC3.2 Αιμορραγικές διαταραχές + CC3.7 Κυκλοφορικό σύστημα...TDS (3 φορές/ημέρα)

Για τη δυσκοιλιότητα:

#3. CC4.4 Δυσκοιλιότητα + CC4.10 Δυσπεψία...BD (2 φορές/ημέρα)

Στις 10 Νοεμβρίου, κατά την επόμενη επίσκεψή της μετά από 8 εβδομάδες, η ασθενής ανέφερε ότι είχε υποστεί μόνο μία επιληπτική κρίση, η οποία είχε συμβεί ακριβώς την προηγούμενη ημέρα. Ο πονοκέφαλος και η ναυτία της ήταν επίσης 50-60% καλύτερα.

Η θεραπεία συνεχίστηκε για περίπου 3 ακόμη μήνες. Αυτή τη φορά, τα αρχικά συμπτώματα της ασθενούς ήταν 90% βελτιωμένα. Ωστόσο, είχε αναπτύξει ακανόνιστη έμμηνο ρύση. Τα έμμηνά της ήταν συχνά 2 έως 3 ημέρες καθυστερημένα. Είχε επίσης έχει πολύ λευκό κοιλιακό έκκριμα και πόνο στην κάτω κοιλιακή χώρα. Σε αυτό το σημείο (4 Φεβρουαρίου 2014), η δοσολογία του # 1 μειώθηκε σε **OD (2 φορές/ημέρα)**, τα # 2 και # 3 σταμάτησαν και ένα νέο ίαμα ετοιμάστηκε:

Για την ακανόνιστη έμμηνο ρύση και το κοιλιακό έκκριμα:

#4. CC8.5 Κόλπος & Τράχηλος + CC8.8 Ακανόνιστη έμμηνο ρύση...6TD (6 φορές/ημέρα)

Ο θεραπευτής επίσης συμβούλεψε την ασθενή να λάβει σκόνη πρωτεΐνης και να πίνει άφθονο νερό.

Δύο μήνες αργότερα (7 Απριλίου 2014), η ασθενής ανέφερε ότι είχε αναρρώσει πλήρως - δεν είχε σπασμούς, πονοκεφάλους, ναυτία ή προβλήματα εμμήνου ρύσεως. Επιθυμούσε να συνεχίσει τη δονητική θεραπεία, έτσι το # 1 συνεχίστηκε **OD (1 φορά/ημέρα)** και το # 4 μειώθηκε σε **BD (2 φορές/ημέρα)**.

Μετά από ακόμη δύο μήνες (3 Ιουνίου 2014), προστέθηκε ένα άλλο combo:

Για την κάθαρση:

#5. CC17.2 Κάθαρση...TDS (3 φορές/ημέρα) μόνον για ένα μήνα, με πολύ νερό

Η ασθενής ολοκλήρωσε τη θεραπεία κάθαρσης με επιτυχία. Από τον Οκτώβριο του 2015 συνέχιζε να παίρνει μια δόση συντήρηση του # 1 ...**OW (1 φορά/εβδομάδα)** για να αποτραπεί η επανάληψη της επιληψίας.

Σχόλιο του Εκδότη: Για τους θεραπευτές που έχουν μόνον το κουτί των 108CC, το παραπάνω #1 μπορεί ν' αντικατασταθεί με το **CC12.2 Τονωτικό παιδιών + CC18.3 Επιληψία**.

+++++

+++

61. Χρόνιο Φτέρνισμα και Ρινική Καταρροή ^{02799...HB}

Ένα 9χρονο αγόρι που έπασχε από χρόνιες κρίσεις φτερνίσματος και καταρροή, εξετάστηκε στις 27 Ιουνίου 2015. Η μητέρα του είπε ότι το αγόρι είχε εμφανίσει τα πρώτα συμπτώματα πριν από 8 χρόνια, όταν ήταν μόλις ενός έτους. Τα περισσότερα πρωινά φτερνιζόταν συνεχώς για μερικά λεπτά, όταν σηκωνόταν. Είχε επίσης κρίσεις φτερνίσματος στο σχολείο, οι οποίες διαρκούσαν για 3-4 λεπτά. Το αγόρι ήταν πολύ αγχωμένο γι' αυτό και αυτό ανησυχούσε τους γονείς του. Του είχε συνταγογραφηθεί ρινικό σπρέι αλλά αυτό δεν βοήθησε. Δεν ήταν σε καμία άλλη φαρμακευτική αγωγή. Του δόθηκε θεραπεία με τα ακόλουθα combos:

Για το φτέρνισμα:

#1. SR520 Phrenic Nerve (CM)...μια δόση σε νερό χορηγούμενη από το θεραπευτή

Για το φτέρνισμα και την καταρροή:

#2. CC12.1 Τονωτικό για ενήλικες + CC12.2 Τονωτικό παιδιών + CC17.3 Τονωτικό εγκεφάλου & μνήμης + CC19.1 Τονωτικό στήθους + CC19.2 Αναπνευστικές αλλεργίες + CC19.6 Βήχας χρόνιος + CC19.7 Λαιμού χρόνια προβλήματα...QDS (4 φορές/ημέρα) για ένα μήνα κι έπειτα **TDS (3 φορές/ημέρα)**

Μετά από θεραπεία δύο ημερών, η μητέρα του ασθενούς τηλεφώνησε για να αναφέρει ότι το φτέρνισμα ήταν 70% καλύτερα. Μετά από τρίμηνη θεραπεία (26 Σεπτεμβρίου) η μητέρα του αγοριού είπε ότι σπάνια φτερνίζεται πια. Ένωθε ότι η κατάσταση ήταν 95% καλύτερα. Είπε επίσης ότι η ρινική καταρροή είχε βελτιωθεί κατά 75%. Το αγόρι κλήθηκε να συνεχίσει το # 2 **TDS (2 φορές/ημέρα)** για ένα μήνα και στη συνέχεια να το μειώσει σε **BD (2 φορές/ημέρα)**.

+++++

+++

62. Άσθμα & Βήχας ^{02877...ΗΠΑ}

Ένας νεαρός άνδρας 18 ετών ήρθε διαμαρτυρόμενος για ρινική καταρροή, βήχα και πόνους στο σώμα, στις 13 Δεκεμβρίου 2012. Το ίδιο απόγευμα, ξεκίνησε το ίαμα της γρίπης:

#1. CC9.2 Οξείες λοιμώξεις...κάθε ώρα σε νερό μέχρι την ώρα του ύπνου

Το επόμενο πρωί φάνηκε 50% καλύτερα, έτσι η δόση μειώθηκε σε **TDS (3 φορές/ημέρα)**. Ωστόσο, δύο ημέρες αργότερα, ανέπτυξε πονόλαιμο και ο βήχας και η ιγμορίτιδα έγιναν πολύ χειρότερα. Το combo τότε επεκτάθηκε σε:

#2. CC9.2 Οξείες λοιμώξεις + CC19.2 Αναπνευστικές αλλεργίες + CC19.5 Sinusitis + CC19.6 Βήχας χρόνιος + CC19.7 Λαιμού χρόνια προβλήματα...κάθε ώρα σε νερό

Ο ασθενής αισθάνθηκε λίγο καλύτερα (15%) την επόμενη μέρα. Η δοσολογία μειώθηκε σε **6TD (6 φορές/ημέρα)** και μετά την τρίτη ημέρα, σε **TDS (3 φορές/ημέρα)**. Αφότου συνέχισε **TDS (3 φορές/ημέρα)** για μια εβδομάδα, η ιγμορίτιδα του ήταν περίπου 40% καλύτερα. Αλλά ο βήχας συνεχίστηκε, δείχνοντας μικρή έως καμία βελτίωση.

Κατά την τελευταία εβδομάδα του Δεκεμβρίου του δόθηκε το αντιβιοτικό Azithromycin. Η ιγμορίτιδα του καθάρισε αλλά ο βήχας συνεχίστηκε μ' έναν παράξενο τρόπο. Κάποιες μέρες έβηχε σπάνια και άλλες μέρες έβηχε ακατάπαυστα.

Στις 3 Ιανουαρίου του 2013 ο θεραπευτής δοκίμασε έναν διαφορετικό συνδυασμό για το βήχα:

#3. CC9.2 Οξείες λοιμώξεις + CC19.6 Βήχας χρόνιος...κάθε ώρα σε νερό την πρώτη ημέρα, 6TD (6 φορές/ημέρα) τη δεύτερη ημέρα και έπειτα TDS (3 φορές/ημέρα)

Το νέο ίαμα δεν ήταν καλύτερο. Ο βήχας βελτιωνόταν κάποιες μέρες και ήταν πολύ κακός κάποιες άλλες μέρες.

Εν τω μεταξύ, ο γιατρός θεώρησε ότι η μόλυνση μπορεί να μην ανταποκρίθηκε καλά στο Azithromycin, έτσι συνταγογράφησε ένα διαφορετικό αντιβιοτικό. Αλλά επαναλήφθηκε το ίδιο το ίδιο μοτίβο με το βήχα. Σ' αυτό το σημείο ο ασθενής ήταν αρκετά απογοητευμένος και το στήθος του πονούσε απ' το συνεχή βήχα.

Στη συνέχεια έγινε μια σημαντική παρατήρηση. Όταν ο ασθενής έβγαινε σ' ένα πολύ κρύο περιβάλλον από ένα ζεστό μέρος (π.χ., αφήνοντας ένα θερμαινόμενο δωμάτιο και πηγαίνοντας έξω το χειμώνα) ή αντίστροφα, ο βήχας του επιδειωνόταν. Όταν έμενε σε εσωτερικούς χώρους για δύο ημέρες κάθε φορά, ακόμη και κατά τη διάρκεια σκληρών καιρικών συνθηκών του χειμώνα, έβηχε σπάνια. Ένα άλλο κρίσιμο γεγονός που πέρασε απαρατήρητο απ' όλους, συμπεριλαμβανομένων των ιατρών του, ήταν ότι, σαν μικρό παιδί, ο ασθενής είχε διαγνωστεί με οριακό άσθμα και είχε χρησιμοποιήσει συσκευή εισπνοών μία ή δύο φορές. Με αυτή τη νέα γνώση, ο θεραπευτής ετοίμασε ένα διαφορετικό ίαμα συμπεριλαμβάνοντας θεραπεία για το άσθμα:

#4. CC19.2 Αναπνευστικές αλλεργίες + CC19.4 Κρίση άσθματος...κάθε ώρα σε νερό

Ο ασθενής άρχισε στις 24 Φεβρουαρίου 2015 και την επόμενη μέρα ήταν 80% καλύτερα! Αυτή η θεραπεία λειτούργησε πολύ αποτελεσματικά για ν' ανακουφίσει την ταλαιπωρία δυο μηνών και πάνω. Τη δεύτερη ημέρα, η δόση μειώθηκε σε **6TD (6 φορές/ημέρα)** και την τρίτη ημέρα μειώθηκε περαιτέρω σε **TDS (3 φορές/ημέρα)**. Μέχρι εκείνη τη στιγμή ο βήχας του είχε εντελώς περάσει και είχε θεραπευτεί. Ο ασθενής δεν λάμβανε καμία άλλη θεραπεία συμπεριλαμβανομένων αντιβιοτικών, όταν άρχισε το # 4.

Ο ασθενής συνέχισε **BD (2 φορές/ημέρα)** για μια εβδομάδα, ως προληπτικό μέτρο. Από τον Οκτώβριο του 2015, η κατάσταση έχει υποτροπιάσει 2 έως 3 φορές κατά τη διάρκεια της αλλαγής του καιρού. Υποχωρεί μέσα σε 2 με 3 ημέρες μετά τη λήψη του # 4.

Σχόλιο του θεραπευτή:

Αυτός ο ασθενής ανταποκρίθηκε γρήγορα στο # 4 μόνο. Οποιαδήποτε εναλλακτικό combo ή προσθήκη άλλων combos στο # 4 δεν ήταν αποτελεσματική.

Σημείωση του Εκδότη: Δεδομένου ότι ο ασθενής είχε διαγνωστεί ότι είχε οριακά άσθμα όταν ήταν παιδί, μια άλλη θεραπευτική προσέγγιση θα ήταν να δοθεί το # 4 για ένα μεγαλύτερο χρονικό διάστημα για να διευκολυνθεί μια μόνιμη θεραπεία και κατόπιν ο ασθενής να συνεχίσει με μια δόση συντήρησης για ν' αποφευχθεί η επανάληψη του προβλήματος.

+++++

63. Άσθμα, Κρύωμα & Γρίπη ^{03503...HAE}

Ένας 50χρονος άντρας εξετάστηκε στις 29 Νοεμβρίου 2014 για θεραπεία επεισοδίων βρογχικού άσθματος που είχε από την ηλικία των 8 ετών καθώς επίσης και την τάση να παθαίνει κρυολογήματα ή γρίπη κάθε χρόνο, κατά την έναρξη του χειμώνα. Κατά τη διάρκεια των τελευταίων πέντε ετών υπέφερε

από 1 έως 2 μήνες κάθε χρόνο, εκτός από άσθμα, από κρυολογήματα. Συχνά, έπρεπε να λαμβάνει δύο διαφορετικές δόσεις αντιβιοτικών για ν' αναρρώσει. Καθώς ο χειμώνας πλησίαζε, είχε ήδη αρχίσει να έχει κρίσεις άσθματος για τις οποίες έπρεπε να χρησιμοποιεί εισπνεόμενο Ventolin τουλάχιστον τρεις ή τέσσερις φορές την ημέρα. Όταν εξετάστηκε, δεν είχε συμπτώματα κρυολογήματος, έτσι του δόθηκε:

Για το άσθμα:

#1. CC12.1 Τονωτικό για ενήλικες + CC15.1 Ψυχικό & συναισθηματικό τονωτικό + CC19.1 Τονωτικό στήθους+ CC19.4 Κρίση άσθματος...TDS (3 φορές/ημέρα)

Κατά τη διάρκεια των τριών πρώτων ημερών της θεραπείας ο ασθενής υπέστη pullout (αποκάθαρση) με τη μορφή πονοκεφάλων και κόπωσης. Την πέμπτη ημέρα ένιωσε ότι οι κρίσεις άσθματος ήταν 50% λιγότερο. Σε δέκα ημέρες, το άσθμα είχε φύγει και σταμάτησε τη χρήση του εισπνεόμενου Ventolin.

Σ' αυτό το σημείο, ο ασθενής άρχισε να παρουσιάζει συμπτώματα κρυολογήματος/γρίπης συμπεριλαμβανομένου έντονου πονόλαιμου και βήχα. Ήταν αποφασισμένος να μην πάει στον αλλοπαθητικό γιατρό του και του δόθηκε:

Για τα συμπτώματα κρυολογήματος/γρίπης:

#2. CC9.2 Οξείες λοιμώξεις + CC10.1 Επείγουσες καταστάσεις + CC15.1 Ψυχικό & συναισθηματικό τονωτικό + CC19.1 Τονωτικό στήθους + CC19.3 Χρόνιες λοιμώξεις θώρακος + CC19.6 Βήχας χρόνιος + CC19.7 Λαιμού χρόνια προβλήματα...6TD (6 φορές/ημέρα) σε νερό

Κατά την πέμπτη ημέρα, ο ασθενής έδειξε 100% βελτίωση στον πονόλαιμο, το φτέρνισμα και τη ρινική καταρροή. Ωστόσο, ο βήχας και η συμφόρηση στο στήθος φαίνονταν να επιμένουν ακόμα και δέκα ημέρες αργότερα, χωρίς πραγματικό σημάδι βελτίωσης. Υποψιαζόμενος μια βαθύτερη αιτία, ο θεραπευτής άλλαξε το ίαμα σε:

#3. CC9.3 Τροπικές ασθένειες + #2...6TD (6 φορές/ημέρα) σε νερό

Ο ασθενής είχε ένα σοβαρό pullout (αποκάθαρση) για τρεις ημέρες. Ένιωθε κουρασμένος και πολύ νυσταγμένος αλλά ήταν αποφασισμένος να συνεχίσει. Από την τέταρτη ημέρα, ο βήχας του βελτιώθηκε κατά 40%. Κατά την έβδομη ημέρα, ο βήχας και η συμφόρηση στο στήθος είχαν φύγει και είχε αναρρώσει πλήρως. Ο ασθενής συνέχισε τη θεραπεία σε μειωμένη δόση **TDS (3 φορές/ημέρα)** για δύο εβδομάδες πριν από την περαιτέρω μείωση αυτής σε **OD (1 φορά/ημέρα)** για μια άλλη εβδομάδα. Οκτώ μήνες μετά την ανάρρωσή του, από τον Οκτώβριο του 2015, ο ίδιος δεν είχε καμία υποτροπή του άσθματος ή του κρυολογήματος/γρίπης και το στήθος του παραμένει καθαρό.

Σχόλια του θεραπευτή:

Αυτός ο ασθενής θεραπεύτηκε πλήρως με τη Χάρη Του Σουάμι. Είναι εξαιρετικά ευγνώμων για όσα έκανε η Σάι Δονητική γι' αυτόν. Μου σύστησε πολλούς ασθενείς και επίσης, βοήθησε στην οργάνωση τριών υπαίθριων ιατρείων δονητικής για τους εργατές οικοδομών στη χώρα μας.

++++
+++

64. Χρόνια Αλλεργική Ρινίτιδα ^{03507...HB}

Την 1η Δεκεμβρίου 2014, ένας 61χρονος παλιός χειρουργός αναζήτησε θεραπεία για παρατεταμένες κρίσεις φτερνίσματος κάθε πρωί, λόγω χρόνιας αλλεργικής ρινίτιδας. Είχε αυτό το πρόβλημα από την παιδική του ηλικία. Κατά τη διάρκεια των πρωινών κρίσεων, εκτός από το αδιάκοπο φτέρνισμα, υπέφερε επίσης από ρινική καταρροή και φαγούρα στο πίσω μέρος του λαιμού του. Οι κρίσεις φτερνίσματος μπορούσαν να ενεργοποιηθούν από τη σκόνη στο σπίτι, τη γύρη και άλλες άγνωστες αιτίες. Η θεραπεία με αντισταμινικά και αποσυμφορητικά έδινε μόνο προσωρινή ανακούφιση. Ο ασθενής δεν λάμβανε καμία άλλη φαρμακευτική αγωγή όταν εξετάστηκε. Του δόθηκε θεραπεία με τα ακόλουθα combos:

CC10.1 Επείγουσες καταστάσεις + CC12.1 Ψυχικό & συναισθηματικό τονωτικό + CC19.2 Αναπνευστικές αλλεργίες + CC19.3 Χρόνιες λοιμώξεις θώρακος...TDS (3 φορές/ημέρα)

Μετά από τρεις εβδομάδες, ο ασθενής ανέφερε βελτίωση 60% στα συμπτώματά του. Συνέχισε να παίρνει το δονητικό ίαμα. Ωστόσο, όντας πολυάσχολος χειρουργός, δεν κατάφερνε πάντα να παίρνει την προβλεπόμενη δόση ή ακόμα και την ίδια ώρα. Στις 2 Φεβρουαρίου 2015, ο ασθενής ανέφερε βελτίωση 90%. Οι συνεχείς κρίσεις φτερνίσματος ήταν, πλέον, σπάνια περιστατικά. Μετά από έξι ακόμα μήνες θεραπείας (30 Ιουλίου του 2015), ο ασθενής ανέφερε ότι επήλθε βελτίωση. Μερικές φορές είχε κάποιο συριγμό τη νύχτα αλλά κατά τη διάρκεια της ημέρας το φτέρνισμα είχε σταματήσει εντελώς. Σταδιακά μείωσε και σταμάτησε το δονητικό ίαμα. Από τον Οκτώβριο του 2015, ο ασθενής συνεχίζει να είναι σχεδόν ελεύθερος από τα συμπτώματα της αλλεργικής ρινίτιδας.

+++++

+++

65. Δύσπνοια και Κόπωση, Ψύχωση 03507...HB

Ένας 53χρονος άντρας ήρθε για θεραπεία δύσπνοιας (δυσκολία στην αναπνοή) στις 11 φεβρουαρίου 2015. Είχε ένα ραφτάδικο. Είχε υπάρξει βαρύς καπνιστής αλλά είχε κόψει το κάπνισμα τέσσερα χρόνια νωρίτερα. Στο παρελθόν, υπέφερε από κρίσεις άσθματος, οι οποίες ήταν καλά ελεγχόμενες με αλλοπαθητική φαρμακευτική αγωγή. Αλλά, δυο μήνες νωρίτερα άρχισε να βιώνει σοβαρή δύσπνοια με την παραμικρή φυσική άσκηση. Τα αντισταμινικά και τα εισπνεόμενα δεν βοήθησαν. Ακόμα και το να κάνει λίγα βήματα ήταν δύσκολο. Ένιωθε πολύ κουρασμένος, είχε έλλειψη ενέργειας και σταμάτησε να πηγαίνει στη δουλειά. Εξετάστηκε από παθολόγο και μετά από καρδιολόγο. Όλες οι εξετάσεις ήταν φυσιολογικές. Τελικά, ο παθολόγος του συνταγογράφησε ένα βλεννολυτικό για να καθαρίσει τα φλέγματα από τους πνεύμονες. Ούτε κι αυτό βοήθησε.

Ο ασθενής είχε τη δική του εξήγηση για τη δύσπνοια. Πίστευε πως κάποιοι άνθρωποι που ήθελαν να τον βλάψουν, του είχαν ρίξει κατάρρα. Είχε βρει σημάδια μαύρης μαγείας στον κήπο του. Η οικογένειά του και οι φίλοι του συμφωνούσαν με τον ίδιο. Ο ασθενής ανησυχούσε πολύ αλλά η θεραπεύτρια τον καθησύχασε και του ζήτησε να εμπιστευτεί το Θεό. Του συνταγογράφησε:

#1. CC3.4 Καρδιάς επείγουσα κατάσταση + CC10.1 Επείγουσες καταστάσεις + CC12.1 Τονωτικό για ενήλικες + CC15.1 Ψυχικό & συναισθηματικό τονωτικό + CC15.2 Ψυχιατρικές διαταραχές + CC17.2 Κάθαρση + CC17.3 Τονωτικό εγκεφάλου & μνήμης + CC18.1 Εγκεφαλικές αναπηρίες + CC19.3 Χρόνιες λοιμώξεις θώρακος...σε νερό να πίνεται κάθε δέκα λεπτά κατά τη διάρκεια της ημέρας.

#2. CC3.7 Κυκλοφορικό σύστημα + #1...6TD (6 φορές/ημέρα)

Ζητήθηκε από τον ασθενή ν' αρχίσει μόνο με τη λήψη #1. Μετά από δυο ημέρες θεραπείας, ανέφερε 30% βελτίωση στη δύσπνοια και του ζητήθηκε να σταματήσει το #1 και ν' αρχίσει να παίρνει το #2. Σε δυο ημέρες ένιωθε 50% καλύτερα και ξαναπήγε στη δουλειά. Συνέχισε να καλυτερεύει και μπορούσε να περπατά πολύ περισσότερο. Μετά από μια εβδομάδα, παρατήρησε ότι πηγαίνοντας στο μαγαζί ένιωθε δύσπνοια μια μόνο φορά, σε αντίθεση με πριν που χρειαζόταν πολλές στάσεις μέχρι να ξαναβρει την ανάσα του. Σταμάτησε το βλεννολυτικό που είχε συνταγογραφηθεί απ' τον γιατρό. Μετά από ακόμα μια εβδομάδα, ανέφερε ότι επιτέλους αισθανόταν φυσιολογικά. Πηγαίνοντας στο μαγαζί του δεν ένιωθε κομμένη την ανάσα του, ούτε χρειαζόταν να σταματήσει και να ξεκουραστεί ούτε μια φορά. Στις 27 Φεβρουαρίου 2015, ανέφερε ότι είχε αναρρώσει πλήρως.

Η θεραπεύτρια συμβούλεψε τον ασθενή να συνεχίσει να λαμβάνει το ίαμα 6TD (6 φορές/ημέρα) για μια ακόμα εβδομάδα κι έπειτα TDS (3 φορές/ημέρα) για δυο εβδομάδες ακολουθούμενες από OD (1 φορά/ημέρα) για δυο εβδομάδες πριν να διακόψει. Ωστόσο, ο ασθενής σταμάτησε τη δονητική μετά από δυο εβδομάδες μια και ένιωθε καλά.

Τον Μάιο αρρώστησε βαριά πάλι με δύσπνοια και χρειάστηκε να νοσηλευτεί. Ένας πνευμονολόγος διέγνωσε ΧΑΠ (Χρόνια Αποφρακτική Πνευμονοπάθεια). Η πνευμονική λειτουργία του ασθενούς είχε τεθεί σε κίνδυνο απ' το κάπνισμα, το οποίο είχε κόψει τα τελευταία μόνο χρόνια. Από τον Οκτώβριο του 2015, ο ασθενής συνεχίζει να είναι καλά και διάγει μια φυσιολογική ζωή.

Σημείωμα του Εκδότη:

Αυτή η αναφορά αποδεικνύει πώς η Δονητική βοήθησε σε μια οξεία περίπτωση δύσπνοιας όπου άλλα φάρμακα δεν δούλεψαν. Για έναν ασθενή με ΧΑΠ, είναι ουσιαστικό η δονητική θεραπεία να συνεχιστεί για μακρύ χρονικό διάστημα.

+++++

+++

66. Αλλεργική Ρινίτιδα 03507...HB

Ένας πολυάσχολος 42χρονος τεχνικός εγκατάστασης τηλεοράσεων, παρουσιάστηκε με συμπτώματα αλλεργικής ρινίτιδας στις 6 Ιουνίου 2015. Υπέφερε απ' αυτήν την πάθηση από την παιδική ηλικία. Είπε ότι η αλλεργική ρινίτιδά του ξεκίνησε για πρώτη φορά όταν ήταν 10, όταν ο πατέρας του τον πήρε για να δει άλογα στα χωράφια. Από τότε είχε τακτικά κρίσεις κάθε άνοιξη και καλοκαίρι, με υγρά μάτια και ρινική καταρροή, καθώς επίσης και ένα αίσθημα δυσφορίας και εσωτερικής ταραχής. Είχε δοκιμάσει διάφορα αντιισταμινικά χωρίς επιτυχία. Τώρα δεν ήταν σε καμία φαρμακευτική αγωγή. Υποβλήθηκε σε αγωγή με:

CC10.1 Επείγουσες καταστάσεις + CC12.1 Τονωτικό για ενήλικες + CC15.1 Ψυχικό & συναισθηματικό τονωτικό + CC19.2 Αναπνευστικές αλλεργίες + CC19.5 Ιγμορίτιδα...TDS (3 φορές/ημέρα)

Η πρώτη δόση σε νερό δόθηκε κατευθείαν κάτω από τη γλώσσα του ασθενούς. Μετά από μερικά λεπτά, ο ασθενής είπε ότι αν κι αυτό ακουγόταν `τρελό`, ένιωθε ήδη πολύ καλύτερα. Ένιωθε ηρεμία εσωτερικά. Η αίσθηση ταραχής είχε υποχωρήσει. Μετά από μισή ώρα, είπε ότι αισθανόταν και πάλι καλά! Είχε σταματήσει να είναι συναχωμένος και φαινόταν καλύτερα.

Μετά από δύο εβδομάδες, ο ασθενής ανέφερε ότι έπαιρνε τα ιάματα μόνο δύο φορές την ημέρα. Όταν μια κρίση ήταν ήπια, τα συμπτώματα υποχωρούσαν μέσα σε λίγα λεπτά. Αλλά σε συννεφιασμένες ημέρες, όταν το ποσοστό γύρης ήταν πολύ υψηλό, πάθαινε σοβαρές κρίσεις και τότε το δονητικό ίαμα δεν είχε κανένα αποτέλεσμα. Δόθηκε οδηγία στον ασθενή ότι θα πρέπει κατά τη διάρκεια σοβαρών κρίσεων να αυξάνει τη δοσολογία σε **6TD (6 φορές/ημέρα)**, η πρώτη δόση της ημέρας να αποτελείται από μία δόση κάθε 10 λεπτά για 2 ώρες.

Μετά από τρεις εβδομάδες, ο ασθενής ανέφερε ότι δεν υπήρχε καμία αλλαγή στην κατάστασή του. Μετά από περαιτέρω συζήτηση, ο θεραπευτής έμαθε ότι ο ασθενής ήταν δύσκολο να παίρνει το ίαμα κατά την εργασία του. Είχε ένα έντονο πρόγραμμα και εργαζόταν επτά ημέρες την εβδομάδα, μερικές φορές μέχρι αργά τη νύχτα.

Ο θεραπευτής μίλησε στον ασθενή σχετικά με τη σημασία ενός υγιεινού τρόπου ζωής και διατροφής και επίσης του έδωσε οδηγίες σχετικά με τεχνικές χαλάρωσης, ασκήσεις με βαθιές αναπνοές για εξάσκηση το πρωί και το βράδυ, καθώς και τρόπους για να ελαχιστοποιεί το άγχος για την επίτευξη καλύτερης ισορροπίας στη ζωή του. Δυστυχώς, από τον Οκτώβριο του 2015, ο θεραπευτής δεν είχε καμία περαιτέρω πληροφόρηση από τον ασθενή.

Σημείωση του Εκδότη: Η τήρηση τη συνιστώμενης δόσης είναι απαραίτητη για την αποτελεσματικότητα της Δονητικής Θεραπείας.

+++++
+++

67. Βρογχίτιδα, Βήχας, Χρόνια Δυσπεψία ^{03524...ΗΠΑ}

Μια ταλαντούχα τραγουδίστρια λατρευτικών ύμνων (ηλικίας 68 ετών) αναζήτησε θεραπεία για χρόνια βρογχίτιδα.

Η κατάστασή της άρχισε τρία χρόνια νωρίτερα μ' ένα βήχα με φλέγμα, το οποίο σιγά-σιγά αναπτύχθηκε σε σοβαρή βρογχίτιδα. Μετά απ' αυτό, οι κρίσεις βρογχίτιδας ενεργοποιούντο από αλλεργίες σε αρωματικά στικς και άλλα ισχυρά αρώματα. Είχε τακτικά ανάγκη από εισπνεόμενα για ν' αναπνέει και συχνά έπρεπε να παίρνει αντιβιοτικά. Παρά το γεγονός ότι τραγουδούσε λατρευτικά τραγούδια τα τελευταία είκοσι χρόνια, δεν μπορούσε πλέον να τραγουδήσει με εμπιστοσύνη μια και φοβόταν τον ενοχλητικό βήχα και το φλέγμα. Ήταν ψυχικά και συναισθηματικά αναστατωμένη και είχε αρχίσει να αισθάνεται κουρασμένη με αποτέλεσμα την ακούσια απώλεια βάρους. Είχε επίσης προβλήματα πέψης για τουλάχιστον 15 χρόνια. Στην ασθενή δόθηκε:

Για τη δυσπεψία και την απώλεια βάρους:

#1. CC4.10 Δυσπεψία + CC6.1 Υπερθυρεοειδισμός + CC12.1 Τονωτικό για ενήλικες + CC15.1 Ψυχικό & συναισθηματικό τονωτικό...TDS (3 φορές/ημέρα)

Για τη βρογχίτιδα:

#2. CC9.2 Οξείες λοιμώξεις + CC10.1 Επείγουσες καταστάσεις + CC19.2 Αναπνευστικές αλλεργίες + CC19.3 Chest infections chronic + CC19.4 Κρίση άσματος + CC19.6 Βήχας χρόνιος...QDS (4 φορές/ημέρα) για δυο εβδομάδες κι έπειτα **TDS (3 φορές/ημέρα)**

Την επόμενη μέρα έστειλε στο θεραπευτή ένα email λέγοντας ότι ήταν ήδη στο δρόμο προς την ανάρρωση. Μετά από τρεις ημέρες αισθανόταν πολύ καλύτερα με μια συνολική βελτίωση κατά 25%. Σε μια εβδομάδα ήταν σε θέση να τραγουδά και να προσφέρει τις ευχαριστίες της προς τον Αγαπημένο της Κύριο. Περίπου ένα μήνα μετά την έναρξη Δονητικής, ήταν 80% καλύτερα και εντελώς απαλλαγμένη από το βήχα και το φλέγμα. Η πέψη της είχε επίσης βελτιωθεί και είχε πάρει τρεις λίβρες, που ήταν πολύ γι' αυτήν, γιατί ήταν λιγνή και είχε υψηλό μεταβολισμό.

Στα μέσα Οκτωβρίου 2015, οι δόσεις για το **# 1** και **# 2** μειώθηκαν σε **OD (1 φορά/ημέρα)**. Μέχρι τις αρχές Νοεμβρίου, η ασθενής αισθανόταν συνολικά 90% καλύτερα. Κατά τη διάρκεια της Δονητικής θεραπείας δεν είχε λάβει καμία αλλοπαθητική φαρμακευτική αγωγή εκτός από περιστασιακή χρήση εισπνόμενων, όταν χρειαζόταν.

Σχόλιο του Θεραπευτή:

Η ασθενής αισθάνεται υπέροχα για την αύξηση του βάρους της και την απαλλαγή από τη χρόνια βρογχίτιδα. Είναι πολύ χαρούμενη και ευγνώμων στον Σουάμι που είναι σε θέση να υμνεί και πάλι τη Δόξα Του!

+++++

+++

68. Χρόνια Οσφυαλγία, Κατάθλιψη, Συχνά Έμμηνα και Αλλεργικό Φτέρνισμα ^{03529...HAE}

Μια 38χρονη γυναίκα αναζήτησε θεραπεία για μια ποικιλία συμπτωμάτων. Υπέφερε από αλλεργικό φτέρνισμα από την παιδική ηλικία, όταν έχασε έναν από τους γονείς της σε ατύχημα. Τα τελευταία 4 χρόνια, πονούσε χαμηλά στην πλάτη και στα πόδια, έτσι δεν ήταν σε θέση να κάθεται για ώρα ίσια, σταυροπόδι στο πάτωμα. Έπαθε κατάθλιψη λόγω του πόνου. Κατά τη διάρκεια των τελευταίων τριών μηνών, τα έμμηνά της έρχονταν πολύ συχνά. Δεν είχε συμβουλευτεί κανένα γιατρό καθώς πίστευε ακράδαντα ότι ο Σουάμι είναι ο Γιατρός της. Αντ' αυτού, προσευχήθηκε στο Σουάμι για ανακούφιση. Δεν έπαιρνε καμία άλλη φαρμακευτική αγωγή στις 2 Σεπτεμβρίου 2015 όταν της δόθηκε:

CC8.7 Συχνά έμμηνα + CC10.1 Επείγουσες καταστάσεις + CC12.1 Τονωτικό για ενήλικες + CC15.1 Ψυχικό & συναισθηματικό τονωτικό + CC15.2 Ψυχιατρικές διαταραχές + CC17.3 Τονωτικό εγκεφάλου & μνήμης + CC19.2 Αναπνευστικές αλλεργίες + CC20.3 Αρθρίτιδα + CC20.4 Μύες & ερειστικός ιστός + CC20.5 Σπονδυλική στήλη...6TD (6 φορές/ημέρα) σε νερό

Η ασθενής έπαιρνε τακτικά τα ιάματα με βιμπούτι. Μετά από μια εβδομάδα, ανέφερε μείωση κατά 50% στον πόνο στην πλάτη και στα πόδια και 100% ανακούφιση στο φτέρνισμα. Μέσα σε τρεις εβδομάδες η ασθενής ανέφερε πάνω από 70% βελτίωση στη συνολική της υγεία. Μέχρι το τέλος των 5 εβδομάδων, ο πόνος στην πλάτη είχε εξαφανιστεί εντελώς, ο πόνος στο πόδι της είχε βελτιωθεί κατά 80%, ο εμμηνορροϊκός κύκλος της ήταν πίσω στα φυσιολογικά και ένιωθε χαλαρή και συναισθηματικά ενεργοποιημένη. Η δοσολογία στη συνέχεια μειώθηκε σε **TDS (3 φορές/ημέρα)**. Από τις 8 Οκτωβρίου 2015, η ασθενής ανέφερε ότι δεν είχε πόνο και πως με χαρά κάθεται στο πάτωμα για προσευχές και διαλογισμό.

Σχόλιο του θεραπευτή:

Αφού είδαν τη βελτίωση και τη θεραπεία αυτής της ασθενούς, ολόκληρη η οικογένειά της έχει πλέον στραφεί στη Σάι Δονητική. Στην πραγματικότητα, οι φίλοι της έχουν επίσης αρχίσει σιγά-σιγά να με πλησιάζουν για δονητική θεραπεία.

+++++

+++

69. Χρόνιο φτέρνισμα και Ρινική Καταρροή, Ακανόνιστη Έμμηνος ρύση ^{11177...lvδία}

Μια 41χρονη γυναίκα αναζήτησε θεραπεία για χρόνια ρινική καταρροή και φτέρνισμα στις 25 Σεπτεμβρίου 2010. Το πρόβλημα παρέμενε πάνω από 20 χρόνια. Υπέφερε από περιόδους συνεχούς φτερνίσματος, μερικές φορές φτερνιζόταν ασταμάτητα για πάνω από 300 φορές, ειδικά μετά που έλουζε τα μαλλιά της. Στη συνέχεια ήταν τόσο εξαντλημένη που έπρεπε να κοιμηθεί για 4 με 6 ώρες. Επίσης, υπέφερε από αίσθηση βάρους στο κεφάλι και είχε επώδυνες ακανόνιστες περιόδους. Δεν λάμβανε καμία φαρμακευτική αγωγή γι' αυτές τις καταστάσεις. Υποβλήθηκε σε αγωγή με:

CC8.8 Ακανόνιστη έμμηνος ρύση + CC19.2 Αναπνευστικές αλλεργίες...QDS (4 φορές/ημέρα)

Μετά από δύο ημέρες, η ασθενής ανέφερε ότι η καταρροή και το φτέρνισμά της ήταν 25% καλύτερα. Μετά από δύο μήνες όλα της τα προβλήματα είχαν βελτιωθεί 80%, έτσι η δοσολογία μειώθηκε σε **TDS (3 φορές/ημέρα)**. Μετά από τέσσερις μήνες η ασθενής ανέρρωσε πλήρως. Η ασθενής εξακολουθεί να εκφράζει την ειλικρινή ευγνωμοσύνη της προς το Σουάμι, μια και πιστεύει ότι η ασθένειά της θεραπεύτηκε με τη Χάρη Του.

+++++

+++

70. Χρόνια Λοίμωξη Λαιμού, Μετεωρισμός ^{11177...lvδία}

Ο θεραπευτής, ηλικίας 45 ετών, αποφάσισε να δώσει θεραπεία στον εαυτό του για χρόνια λοίμωξη του λαιμού και για μετεωρισμό, τα οποία και τα δύο είχε για πάνω από δύο χρόνια. Η λοίμωξη του λαιμού φούντωνε κάθε 2-3 μήνες και συνήθως προκαλείτο από την κατανάλωση κρύων ροφημάτων συμπεριλαμβανομένου και κρύου νερού. Τον πρόσβαλε άσχημα και ήταν συνεχώς υπό αντιβίωση. Στις 2 Αυγούστου 2010 ο θεραπευτής ετοίμασε:

CC4.10 Δυσπεψία + CC19.7 Λαιμού χρόνια προβλήματα...TDS (3 φορές/ημέρα)

Δεν πήρε κανένα αντιβιοτικό ή οποιοδήποτε άλλο φάρμακο. Μετά από δύο εβδομάδες Δονητικής, υπήρξε αξιοσημείωτη αλλαγή. Και οι δύο καταστάσεις βελτιώθηκαν κατά 70%. Μείωσε τη δόση σε **OD (1**

φορά/ημέρα) για ακόμα δύο εβδομάδες. Μετά απ' αυτό είχε πλήρως αναρρώσει. Από τον Οκτώβριο του 2015, η λοίμωξη του λαιμού δεν επανεμφανίστηκε ποτέ και ο θεραπευτής μπορεί τώρα να πίνει οποιαδήποτε ποσότητα κρύου νερού ή κρύου ροφήματος χωρίς άλλο επεισόδιο.

++++
+++

71. Δύσπνοια, Άπνοια στον Ύπνο, Αυχέναλγία, Ίλιγγος ^{11271...lvδία}

Στις 25 Φεβρουαρίου του 2015 ένας γιος ζήτησε αγωγή για τη 72χρονη μητέρα του που ήταν στη ΜΕΘ με σημαντικές δυσκολίες στην αναπνοή. Τους τελευταίους μήνες η μητέρα του είχε αναπτύξει μια τάση να ξεκουράζεται κατά τη διάρκεια της ημέρας, πράγμα που η οικογένειά της πίστευε ότι οφειλόταν στην έλλειψη ύπνου τη νύχτα. Στις 15 Φεβρουαρίου έπεσε απ' την καρέκλα της ενώ είχε αποκοιμηθεί, έσπασε το σπόνδυλο C7 στο λαιμό της και εισήχθη στο νοσοκομείο. Ενώ ήταν στο νοσοκομείο, τα συμπτώματα της υπνηλίας, ίλιγγου και δυσκολίας στην αναπνοή διαγνώστηκαν ως απόδειξη χαμηλού επιπέδου οξυγόνου στο αίμα. Μπήκε σε συσκευή BiPAP για την άπνοια του ύπνου, πράγμα που την έκανε να νιώθει αρκετά άβολα. Έπαιρνε συνταγογραφημένα αλλοπαθητικά φάρμακα για τα πολλά, χρόνια προβλήματα υγείας, συμπεριλαμβανομένων της νόσου του Πάρκινσον, πρόπτωση του δίσκου, υπέρταση και βαθιά φλεβική θρόμβωση. Ο θεραπευτής ετοίμασε:

Για τη δύσπνοια:

- #1. CC15.1 Ψυχικό & συναισθηματικό τονωτικό + CC19.3 Χρόνιες λοιμώξεις θώρακος + CC19.6 Βήχας χρόνιος...TDS (3 φορές/ημέρα)
- #2. CC3.4 Καρδιάς επείγουσα κατάσταση + CC10.1 Επείγουσες καταστάσεις + CC19.4 Κρίση άσθματος...6TD (6 φορές/ημέρα)

Για την άπνοια στον ύπνο:

- #3. CC15.6 Διαταραχές ύπνου...OD (1 φορά/ημέρα) στις 9:00 μ.μ.

Ο γιος της τής έδωσε τα ιάματα στη ΜΕΘ. Μέσα σε μια εβδομάδα υπήρξε αισθητή βελτίωση στην κατάστασή της. Η δύσπνοια και η αύπνια είχε βελτιωθεί κατά 60% και πήρε εξιτήριο. Μέσα σε τέσσερις εβδομάδες τα προβλήματα ύπνου της είχαν σχεδόν επιλυθεί πλήρως και η δύσπνοια είχε βελτιωθεί κατά 80%. Τότε, το # 1 διεκόπη και το # 2 μειώθηκε σε TDS (3 φορές/ημέρα). Το # 3 για την υπνική άπνοια συνεχίστηκε και της δόθηκε νέα θεραπεία για το κάταγμα στο λαιμό της και τον ίλιγγο:

- #4. CC18.7 Ίλιγγος + CC20.5 Σπονδυλική στήλη + CC20.7 Κατάγματα...QDS (4 φορές/ημέρα)

Μέχρι το τέλος Απριλίου 2015 η δύσπνοια και τα προβλήματα του ύπνου της είχαν σχεδόν εξ' ολοκλήρου εξαλειφθεί. Ο πόνος από το κάταγμα του αυχένα ήταν 20% λιγότερος και ο ίλιγγος ήταν 40% καλύτερα. Συνέχισε να ανακάμπτει και μέχρι το τέλος Μαΐου, τα προβλήματα στην αναπνοή και τον ύπνο είχαν πλήρως επιλυθεί, ο πόνος στον αυχένα ήταν κάτω του 30% και ο ίλιγγος ήταν 70% καλύτερα.

Καθώς η ασθενής είχε άλλες καταστάσεις υγείας που χρειάζονταν θεραπεία συμπεριλαμβανομένων της νόσου του Πάρκινσον, του πόνου στο πόδι που προκαλείτο από τους κίρσους και την οστεοπόρωση, το # 1 έως το # 4 σταμάτησαν και δόθηκαν νέα combos για την αντιμετώπισή τους ενώ συνεχίστηκε η θεραπεία για τα υπόλοιπα συμπτώματα του πόνου στον αυχένα και του ίλιγγου:

- #5. CC3.7 Κυκλοφορικό σύστημα + CC20.3 Αρθρίτιδα + CC20.4 Μύες & ερειστικός ιστός + CC20.5 Σπονδυλική στήλη + CC20.6 Οστεοπόρωση...QDS (4 φορές/ημέρα)

- #6. CC18.6 Νόσος του Πάρκινσον + CC18.7 Ίλιγγος...TDS (3 φορές/ημέρα)

- #7. CC12.1 Τονωτικό για ενήλικες + CC15.1 Ψυχικό & συναισθηματικό τονωτικό + CC19.4 Κρίση άσθματος...TDS (3 φορές/ημέρα)

Η ασθενής συνέχισε να σημειώνει πρόοδο. Στις 8 Ιουλίου 2015 ο πόνος στο λαιμό της ήταν 40% καλύτερα, ο ίλιγγός της ήταν 80% καλύτερα και ο πόνος στα πόδια είχε βελτιωθεί κατά 50%. Εκείνη τη στιγμή, το # 7 διεκόπη και τα # 5 και # 6 συνεχίστηκαν TDS (3 φορές/ημέρα).

Όταν εξετάστηκε για τελευταία φορά στις 28 Οκτωβρίου 2015, η ασθενής δεν είχε προβλήματα αναπνοής ή ύπνου, υπήρχε σταθερή βελτίωση στα άλλα συμπτώματα και συνέχιζε τη θεραπεία.

Σχόλιο του θεραπευτή:

Λόγω της βελτίωσής της, ολόκληρη η οικογένεια λάμβανε Δονητικά ιάματα τους τελευταίους 6 μήνες. Στις 28 Οκτωβρίου 2015, ένα υπαίθριο ιατρείο Δονητικής πραγματοποιήθηκε στο σπίτι τους, όπου αντιμετωπίστηκαν 15 ασθενείς από τη γειτονιά. Αυτό ήταν το πρώτο από τα μηνιαία ιατρεία που προγραμματίστηκαν από το σπίτι τους.

Σχόλιο του γιου της ασθενούς:

Όταν η μητέρα μου ήταν στη ΜΕΘ, πήρα τα ιάματα από το θεραπευτή και άρχισα να τα δίνω στη μητέρα μου παρόλο που ήταν στη ΜΕΘ. Τις δυο πρώτες ημέρες φάνηκε σα να χειροτέρευε λίγο η κατάσταση της αλλά μετά απ' αυτό άρχισε να είναι καλύτερα. Μέσα σε μια εβδομάδα πήρε εξιτήριο από το νοσοκομείο και ήρθε στο σπίτι. Τους τελευταίους έξι μήνες συνεχίζει τα Δονητικά ιάματα και υπάρχει μια τεράστια βελτίωση στη συνολική κατάσταση της υγείας της. Επανήλθε στη φυσιολογική ρουτίνα και μάλιστα φροντίζει τον πατέρα μου που είναι επίσης ασθενής με Πάρκινσον. Ο πατέρας μου, ηλικίας 82 ετών, παίρνει επίσης Σάι Δονητικά ιάματα τώρα και τα πάνε κι οι δυο μια χαρά.

+++++

+++

72. Αναπνευστικές Αλλεργίες ^{11278...lvδία}

Ένας 62χρονος, σωματικά δραστήριος άνδρας θεραπευτής, υπέφερε για 10 χρόνια από αλλεργία στη σκόνη και τις πικάντικες μυρωδιές που τον έκαναν να φτερνίζεται και να έχει διαρκώς βουλωμένη μύτη. Μέχρι το 2000 έπαιρνε αντιαλλεργικά αλλοπαθητικά φάρμακα σχεδόν καθημερινά. Το επίπεδο σακχάρου στο αίμα του ήταν ελαφρώς αυξημένο αλλά δεν ήταν σε καμία θεραπεία για διαβήτη. Τον Ιανουάριο του 2010 τα επίπεδα σακχάρου στο αίμα του είχαν ανέβει αρκετά πάνω από το φυσιολογικό (Νηστεία: 150mg / dl και μετά το γεύμα: 200mg / dl) και είχε επίσης διαγνωστεί με ήπια υπέρταση (140/80). Τέθηκε σε φαρμακευτική αγωγή για το διαβήτη (Diamicron R-6 OD (1 φορά/ημέρα) πριν από το γεύμα) και επίσης σ' ένα φάρμακο για την πίεση του αίματος (Cardace 2.5 mg BD). Στις 15 Ιανουαρίου του 2010 άρχισε να δίνει ο ίδιος στον εαυτό του την ακόλουθη θεραπεία δονητικής μαζί με τα αλλοπαθητικά φάρμακα:

Για τις αναπνευστικές αλλεργίες:

#1. CC9.2 Οξείες λοιμώξεις + CC19.2 Αναπνευστικές αλλεργίες + CC19.3 Χρόνιες λοιμώξεις θώρακος + CC19.6 Βήχας χρόνιος...TDS (3 φορές/ημέρα)

Για το διαβήτη:

#2. CC6.3 Διαβήτης + CC15.1 Ψυχικό & συναισθηματικό τονωτικό...BD (2 φορές/ημέρα), μετά το γεύμα και το δείπνο

Για την υψηλή πίεση αίματος:

#3. CC3.3 Υψηλή πίεση αίματος (BP) + CC12.1 Τονωτικό για ενήλικες...TDS (3 φορές/ημέρα)

Κατά τη διάρκεια των επόμενων τριών μηνών, η συχνότητα των επιθέσεων αλλεργίας του συνέχισαν να μειώνονται. Μέχρι το τέλος αυτού του χρόνου ήταν θεραπευτεί τελείως από τις αλλεργίες. Η αρτηριακή του πίεση ήταν επίσης φυσιολογική (110/70), έτσι ώστε ο γιατρός μείωσε τη δόση του Cardace από BD (2 φορές/ημέρα) σε OD (1 φορά/ημέρα).

Ο θεραπευτής συνέχισε τη λήψη του #1 για τα επόμενα 5 ½ χρόνια, μέχρι το Σεπτέμβριο του 2015. Κατά τη διάρκεια όλων αυτών των χρόνων οι αλλεργίες δεν επανήλθαν ποτέ. Παραμένει ελεύθερος από αλλεργίες από το Νοέμβριο του 2015. Συνεχίζει να παίρνει τα #2 και #3 πρόσθετα με τα αλλοπαθητικά φάρμακα για το διαβήτη και την υψηλή πίεση.

Σημείωμα του Εκδότη: Ο ασθενής θα μπορούσε ν' ακολουθήσει μια διαδικασία μείωσης για το #1 αμέσως μόλις ένιωσε πως τα συμπτώματα είχαν φύγει.

+++++

+++

73. Αναπνευστικές Αλλεργίες και Λοίμωξη ^{11568...lvδία}

Μια 65χρονη γυναίκα υπέφερε από ήπιες αναπνευστικές αλλεργίες από τα παιδικά της χρόνια αλλά η αλλεργία επιδεινώθηκε το 2015 μετά από ένα αγχωτικό περιστατικό στην οικογένειά της. Άρχισε να αισθάνεται αίσθημα βάρους στο στήθος της και ανέπτυξε έναν οδυνηρό βήχα, δύσπνοια και ρινική συμφόρηση κάθε φορά που εκτίθετο σε σκόνη ή κλιματισμό ή άλλαζαν οι καιρικές συνθήκες. Αυτό οδήγησε σε συχνές λοιμώξεις του αναπνευστικού. Δοκίμασε διάφορα αλλοπαθητικά και ομοιοπαθητικά φάρμακα αλλά δεν βρήκε καμία ανακούφιση. Στις 6 Απριλίου 2015 πλησίασε το θεραπευτή. Η ασθενής έπασχε από ήπιο πυρετό και βουλωμένη μύτη τις δύο τελευταίες ημέρες και έδειχνε αδύναμη και μελαγχολική. Της δόθηκε:

CC9.2 Οξείες λοιμώξεις + CC12.1 Τονωτικό για ενήλικες+ CC15.1 Ψυχικό & συναισθηματικό τονωτικό + CC19.2 Αναπνευστικές αλλεργίες + CC19.3 χρόνιας λοιμώξεις θώρακος + CC19.5 Ιγμορίτιδα + CC19.6 Βήχας χρόνιος...6TD (6 φορές/ημέρα) σε νερό

Της συστήθηκε να παίρνει ένα ελαφρύ δείπνο, ν' αποφεύγει το γιαούρτι και τα κρύα ποτά και να καλύπτει τη μύτη της με μια μάσκα όταν θα έβγαινε έξω ή όταν καθάριζε το σπίτι.

Μετά από θεραπεία μιας ημέρας, ο πυρετός της ασθενούς είχε φύγει. Αλλά άρχισε να έχει φτέρνισμα και καταρροή. Αυτό καθάρισε τα μπλοκαρισμένα ιγμόρεια (50%) και τη συμφόρηση στο στήθος της (75%), πράγμα το οποίο κατέστησε ευκολότερο για εκείνη να αναπνέει (50%) και συνέβαλε στη μείωση του πόνου όταν έβηχε (10%).

Μετά από μία εβδομάδα, η μύτη της είχε ακόμη καταρροή αλλά υπήρχαν περισσότερες βελτιώσεις. Η ρινική συμφόρηση είχε εξαφανιστεί εντελώς, το βάρος στο στήθος της, ο βήχας και ο πόνος ενώ έβηχε ήταν σχεδόν καθάρισε (90%) και η δύσπνοια μειώθηκε σημαντικά (75%). Μέχρι την επόμενη εβδομάδα, όλα τα συμπτώματά της είχαν φύγει, εκτός από ένα μικρό βήχα.

Μετά από δύο ακόμη εβδομάδες η ασθενής ανέφερε ότι αισθανόταν υγιής, χαρούμενη και ψυχικά χαλαρή και πάλι για πρώτη φορά μετά από πολύ καιρό. Η δοσολογία μειώθηκε σε **TDS (3 φορές/ημέρα)**. Μετά από μία ακόμη εβδομάδα, ο βήχας της είχε επίσης φύγει.

Η ασθενής τηλεφώνησε την επόμενη κιόλας μέρα για ν' αναφέρει ότι ήταν και πάλι έπασχε από σοβαρό φτέρνισμα και καταρροή, μια και είχε εκτεθεί σε σκόνη. Ο θεραπευτής της ζήτησε ν' αυξήσει τη δοσολογία για να **6TD (6 φορές/ημέρα)** για λίγες μέρες μέχρι να βελτιώνονταν τα συμπτώματά της και να προσπαθεί ν' αποφεύγει τη σκόνη όσο το δυνατόν περισσότερο.

Μετά τη λήψη του ιάματος **6TD (6 φορές/ημέρα)** για μόλις δύο ημέρες, η ασθενής ήταν εντελώς καλά και πάλι. Η δοσολογία μειώθηκε σε **TDS (3 φορές/ημέρα)** για ένα μήνα και κατόπιν **BD (2 φορές/ημέρα)**. Η ασθενής παραμένει σε συνεχή επαφή με το θεραπευτή και τον Σεπτέμβριο του 2015 του διαβίβασε ότι ένιωθε ασφαλής συνεχίζοντας αυτήν τη δοσολογία.

++++
+++

74. Οξεία Τενοντίτιδα με Οζίδια πάνω από τον Ωμο και τις Αρθρώσεις του Αγκώνα, Διαβήτη

01096...ΗΠΑ

Στις 10 Σεπτεμβρίου του 2014 η θεραπεύτρια, η οποίος είναι εν ενεργεία γιατρός, έλαβε ένα τηλεφώνημα από έναν 62χρονο ασθενή που είχε αναπτύξει εξαιρετικά επώδυνα οζίδια μεγέθους (10-25 mm) πάνω και από τους δύο ώμους και τις αρθρώσεις του αγκώνα με μεγάλη φλεγμονή στους τένοντες των δύο πρόσθιων αρθρώσεων. Δεν ήταν σε θέση να κινήσει τα χέρια του λόγω του έντονου πόνου κατά τις τελευταίες δύο εβδομάδες. Είχε εκτεθεί σε πολύ καπνό μετά από μια πυρκαγιά στην επιχείρησή του και στη συνέχεια στη σκόνη από τα κατασκευαστικά έργα αργότερα. Δεν ζήτησε καμία ιατρική συμβουλή ή θεραπεία για τον πόνο του ούτε μπορούσε να έρθει να δει τη θεραπευτή προσωπικά, μια και ζούσε μακριά από αυτήν.

Ήταν διαβητικός επί τρία χρόνια και έπαιρνε αλλοπαθητικά φάρμακα (Μετφορμίνη 1gm BD (2 φορές/ημέρα)). Είχε προηγούμενη εμπειρία από τη λήψη Δονητικής για το διαβήτη και ήταν πρόθυμος να προσπαθήσει ξανά. Του δόθηκε το ακόλουθο:

Για την τενοντίτιδα και τα οζίδια:

#1. **CC2.3 Όγκοι & νεοπλασμάτα + CC20.4 Μύες & ερειστικός ιστός...TDS (3 φορές/ημέρα)**

Για τις επιπτώσεις του καπνού και της σκόνης:

#2. **CC17.2 Κάθαρση...OD (1 φορά/ημέρα)**

Για το διαβήτη:

#3. **CC6.3 Διαβήτη...μια δόση το βράδυ, μόνον εάν τα επίπεδα σακχάρου του αίματος σε νηστεία είναι ψηλότερα από 140.**

[Ο θεραπευτής σημειώνει: Η δόση αυτή συνταγογραφήθηκε με βάση την προηγούμενη εμπειρία του σ' αυτό το ίαμα πριν από ένα χρόνο. Το σάκχαρο στο αίμα του μειωνόταν κατά καιρούς τόσο χαμηλά, όπως 50 από 200 μέσα σε μία ώρα από τη λήψη της δόσης το πρωί, κάνοντάς τον να αισθάνεται λιποθυμία. Αλλά η νυχτερινή δόση δεν είχε τέτοια επίδραση. Έφερνε μόνο το σάκχαρο σε κατάσταση νηστείας από 130-140 κάτω σε 120. Η σύζυγός του πανικοβλήθηκε για την αντίδρασή του στην πρωινή δόση έτσι είχε σταματήσει να λαμβάνει το ίαμα]

Ο ασθενής άρχισε να αισθάνεται ανακούφιση από τον πόνο μέσα σε μια ή δύο ημέρες και μετά από τέσσερις ημέρες ο πόνος είχε βελτιωθεί κατά 80%. Αλλά χρειάστηκε χρόνος για τα σωματικά συμπτώματα, όπως τα οζίδια, να εξαφανιστούν. Ο ασθενής ανέφερε 50% βελτίωση στην τενοντίτιδα και στη μείωση των οζιδίων σε δύο εβδομάδες. Το # 2 στη συνέχεια μειώθηκε σε **3TW (3 φορές/εβδομάδα)**. Μέχρι τον Ιανουάριο του 2015, ανέφερε ότι ο πόνος και τα οζιδιά του είχαν θεραπευτεί πλήρως. Τα # 1 και

2 μειώθηκαν σε **OW (1 φορά/εβδομάδα)** και σταμάτησε το Μάρτιο του 2015, όταν ένιωθε ότι όλες οι καταστάσεις του, εκτός από το διαβήτη, είχαν καθαρίσει. Από τον Οκτώβριο του 2015, συνεχίζει να λαμβάνει το # 3 ... **OD (1 φορά/ημέρα)** μαζί με την αλλοπαθητική αγωγή για το διαβήτη.

+++++

75. Χρόνιος Πόνος στο Λαιμό και στον Ωμο ^{01339...ΗΠΑ}

Τον Μάρτιο του 2014, ένας χειροπράκτης θεραπευτής (ηλικίας 42 ετών) ζήτησε βοήθεια για πόνο στο λαιμό και στον ώμο, διάρκειας 10 χρόνων. Υπέφερε από ξαφνικούς, διαπεραστικούς πόνους που προέρχονταν από το λαιμό του και επεκτείνοντο σε όλη την κορυφή των ωμοπλάτων του κατά μήκος του στροφικού πετάλου και των αρθρώσεων των ώμων. Ο εξουθενωτικός πόνος επηρέαζε την ικανότητά του ν' αντιμετωπίζει τους πελάτες του. Είχε δοκιμάσει διάφορες σωματικές θεραπείες με ανάμεικτα αποτελέσματα. Η χειροπρακτική θεραπεία δε βοήθησε. Ο βελονισμός και το μασάζ βοηθούσαν μερικές φορές αλλά έδιναν μόνο βραχυπρόθεσμη ανακούφιση. Ο πόνος ηρεμούσε για εβδομάδες ή μήνες μόνο και πάλι να φούντωνε.

Ο θεραπευτής ταχυδρόμησε το ακόλουθο ίαμα στον ασθενή:

CC10.1 Επείγουσες καταστάσεις + CC12.1 Τονωτικό για ενήλικες + CC15.1 Ψυχικό & συναισθηματικό τονωτικό + CC20.1 Τονωτικό SMJ + CC20.2 Πόνος SMJ + CC20.3 Αρθρίτιδα + CC20.4 Μύες & ερειστικός ιστός...QDS (4 φορές/ημέρα)

Έξι μήνες αργότερα, στις 24 Σεπτεμβρίου 2015, ο θεραπευτής έλαβε ένα email από τον ασθενή αναφέροντας ότι ο πόνος είχε περάσει τελείως μετά από μερικές εβδομάδες δονητικής θεραπείας και δεν επανεμφανίστηκε ποτέ (βλέπετε παρακάτω).

email του ασθενούς:

“Είστε στο μυαλό μου τον τελευταίο καιρό και ήθελα να σας γράψω για να σας ενημερώσω ότι πριν να τελειώσει το πρώτο φιαλίδιο σφαιριδίων που μου στείλατε το 2014, όλος μου ο πόνος εξαφανίστηκε. Θα έπρεπε να σας είχα γράψει εδώ και πολύ καιρό για να σας ενημερώσω πόσο αποτελεσματική ήταν η δονητική για μένα και πόσο εκτιμώ τη βοήθειά σας. Σας ευχαριστώ για το όμορφο seva σας και ευχαριστώ το Σουάμι που εργάζεται μέσα από εσάς για να μας βοηθάει. Με πολύ ευγνωμοσύνη προς εσάς. Sai Ram!”

+++++

76. Πόνος & Αδυναμία στο Γόνατο και στο Πόδι ^{02870...ΗΠΑ}

Ένας 80χρονος άντρας αναζήτησε θεραπεία για συνεχή πόνο μετά από πέσιμο που είχε συμβεί ένα μήνα πριν (αρχές Αυγούστου 2015), κατά τη διάρκεια του οποίου το δεξί του πόδι είχε τραυματιστεί. Είχε δει το γιατρό του μια εβδομάδα μετά το ατύχημα παραπονούμενος για πόνο στη δεξιά κνήμη και στο δεξί γόνατο, πόνο που αντανakλούσε από τη μέση του κάτω προς το δεξί του πόδι, πρήξιμο στο δεξί του γόνατο και μώλωπες στο οπίσθιο δεξιό μηρό και στο πόδι του. Η ακτινογραφία δεν έδειξε κατάγματα. Ο γιατρός συνέστησε να φορά επιγονατίδα και να συμβουλευτεί ορθοπαιδικό. Ο ορθοπαιδικός συνέστησε φυσιοθεραπεία μια και τα δυο γόνατά του έχαναν μυϊκό τόνο. Ο ασθενής βίωσε αδυναμία και στα δυο γόνατα για τουλάχιστον 6 μήνες έως ένα χρόνο πριν το πέσιμό του. Στις 5 Σεπτεμβρίου 2015, δόθηκε στον ασθενή:

CC10.1 Επείγουσες καταστάσεις + CC20.1 Τονωτικό SMJ + CC20.2 Πόνος SMJ + CC20.4 Μύες & ερειστικός ιστός + CC20.7 Κατάγματα...TDS (3 φορές/ημέρα)

Τέσσερις μόλις ημέρες αργότερα, ο ασθενής αισθάνθηκε μια μείωση κατά 50% στον πόνο. Επίσης ανέφερε ότι τα γόνατά του ήταν όλο και ισχυρότερα, έτσι σταμάτησε να χρησιμοποιεί την επιγονατίδα. Επίσης, δεν χρειαζόταν πλέον να κρατά ένα κιγκλίδωμα για να τραβά τον εαυτό του όταν ανέβαινε τις σκάλες.

Στις 14 Σεπτεμβρίου, πήγε στην πρώτη του συνεδρία με τον φυσιοθεραπευτή, παρόλο που ο ίδιος δεν αισθανόταν την ανάγκη να δει το θεραπευτή, μια και βίωσε μόνο κάποια αδυναμία στο δεξί του γόνατο αλλά χωρίς πόνο. Ο θεραπευτής τον έβαλε να κάνει μια σειρά από κινήσεις και ασκήσεις με βάρη αλλά δεν μπορούσε να βρει κάτι λάθος με το δεξί του πόδι και τον διέκοψε από τη θεραπεία την ίδια ημέρα.

Μετά από θεραπεία τριών εβδομάδων (27 Σεπτεμβρίου), η δοσολογία του ασθενούς μειώθηκε σε **OD (1 φορά/ημέρα)** δεδομένου ότι ο πόνος είχε φύγει και τα γόνατά του ήταντο 75% δυνατότερα από ό, τι

ήταν πριν από τη θεραπεία με Δονητική. Από τις 10 Οκτωβρίου 2015, ο ασθενής παραμένει χωρίς πόνο. Είναι σε θέση να κάνει όλες τις φυσιολογικές του δραστηριότητες με ευκολία, τις οποίες είχε αποφύγει να κάνει μετά το ατύχημά του. Αυτές περιλάμβαναν κούρεμα του γκαζόν, τη μεταφορά καυσόξυλων και το βγάλσιμο των σκουπιδιών έξω. Ο θεραπευτής συμβούλευσε τον ασθενή να μειώσει περαιτέρω τη δοσολογία σε **3TW (3 φορές/εβδομάδα)** για συντήρηση.

++++
+++

77. Χρόνιος Πόνος στα Πόδια ^{03504...HB}

Στις 31 Ιουλίου 2015, ο ιατρός είδε μια 70χρονη κυρία που είχε δυσκολία στο περπάτημα λόγω πόνου στα πόδια της. Ο πόνος οφείλετο σε μια προοδευτική εξασθένηση των μυών των ποδιών της κατά τη διάρκεια των τελευταίων πέντε ετών. Είχε δει τον γιατρό της αλλά δεν διαγνώστηκε καμία συγκεκριμένη θεραπεύσιμη πάθηση και δεν έπαιρνε καμία φαρμακευτική αγωγή για τον πόνο. Υποβλήθηκε σε θεραπεία με:

CC3.7 Κυκλοφορικό σύστημα + CC12.1 Τονωτικό για ενήλικες + CC18.5 Νευραλγία + CC20.1 Τονωτικό SMJ + CC20.4 Μύες & ερειστικός ιστός...QDS (4 φορές/ημέρα)

Μέσα σε δύο εβδομάδες, η ασθενής είχε 50% βελτίωση στον πόνο του ποδιού. Μετά το τέλος τριών εβδομάδων υπήρξε μια περαιτέρω βελτίωση κατά 20% και η ασθενής είπε ότι αισθανόταν πολύ καλύτερα και μπορούσε τώρα να περπατάει χωρίς καμία δυσκολία. Μετά από θεραπεία επτά εβδομάδων (20 Σεπτεμβρίου 2015) ήταν 100% καλύτερα. Η ασθενής ήταν πολύ ευγνώμων για την πλήρη ανάρρωση. Της συστήθηκε να μειώσει τη δοσολογία σε **TDS (3 φορές/ημέρα)** για 3 μήνες, έπειτα σε **BD (2 φορές/ημέρα)** για άλλους 3 μήνες και μετά απ' αυτό σε **OD (1 φορά/ημέρα)**.

++++
+++

78. Κάταγμα του Βραχιόνιου ^{03507...HB}

Ένας 75χρονος άνδρας με κάταγμα του αριστερού βραχιονίου (οστό του μπράτσου) εξετάστηκε στις 9 Απριλίου 2015. Δύο εβδομάδες νωρίτερα είχε σπάσει το χέρι του σε δύο σημεία, όταν γλίστρησε και έπεσε ενώ έπαιζε γκολφ. Το χέρι του μπήκε σε γύψο και του δόθηκαν ισχυρά παυσίπονα για το βασανιστικό πόνο αλλά δεν του πρόσφεραν καμία ανακούφιση. Αναστάτωναν επίσης το στομάχι του. Καθόταν όλη την ημέρα παράλυτος απ' τον πόνο. Τη νύχτα ο πόνος τον εμπόδιζε απ' τον ύπνο. Μισοκοιμόταν από καθαρή κούραση τις πρώτες πρωινές ώρες. Υποβλήθηκε σε θεραπεία με τα παρακάτω combos:

CC10.1 Επείγουσες καταστάσεις + CC12.1 Τονωτικό για ενήλικες + CC15.1 Ψυχικό & συναισθηματικό τονωτικό + CC20.3 Αρθρίτιδα + CC20.4 Μύες & ερειστικός ιστός + CC20.6 Οστεοπόρωση + CC20.7 Κατάγματα...6TD(6 φορές/ημέρα)

Ο ασθενής σταμάτησε τα παυσίπονα μόλις άρχισε τα δονητικά ιάματα. Την επόμενη μέρα ένιωσε ότι υπήρξε κάποια βελτίωση στον πόνο και ήταν σε θέση να κοιμηθεί τη νύχτα. Μετά από μια εβδομάδα είπε ότι υπήρχε βελτίωση κατά 30%. Ο πόνος ήταν πλέον ανεκτός και δεν είχε προβλήματα ύπνου. Περιέγραψε τη βελτίωση ως 'συνταρακτική'. Ήταν σε θέση να μετακινείται τριγύρω κάνοντας μικροδουλειές, χρησιμοποιώντας το δεξί του χέρι. Μετά απ' αυτό ανέφερε περαιτέρω βελτίωση 10% στον πόνο του κάθε εβδομάδα. Μέχρι το τέλος της τέταρτης εβδομάδας ήταν 60% καλύτερα.

Στο ραντεβού του στο νοσοκομείο στο τέλος του Μαΐου, ο γιατρός ήταν εντυπωσιασμένος με το πόσο γρήγορα είχε προοδεύσει για κάποιον της ηλικίας του. Η ακτινογραφία έδειξε ότι το οστό είχε ευθυγραμμιστεί ωραία και είχε αρχίσει να συγκολλάται, οπότε είχε σταλεί για φυσιοθεραπεία. Ο ασθενής ανέφερε ότι είχε σταματήσει πλέον να παίρνει τα ιάματα, μια και αισθανόταν ότι η βελτίωση είχε 'σταθεροποιηθεί'. Έκανε τέσσερις συνεδρίες θεραπείας κατά τη διάρκεια των επόμενων δύο μηνών. Στα μέσα Ιουνίου ο ασθενής είχε αρχίσει να οδηγεί και ήταν σε θέση να χρησιμοποιεί το αριστερό του χέρι για ελαφριές εργασίες. Στην τελευταία του επανεξέταση στο νοσοκομείο, στις 5 Αυγούστου, ο γιατρός ήταν πολύ ικανοποιημένος με την πρόοδό του και επιβεβαίωσε ότι είχε μια 'αξιοσημείωτη ανάρρωση' για την ηλικία του. Κατά τη διάρκεια της δεύτερης εβδομάδας του Αυγούστου, ο ασθενής πήγε πάλι να παίξει γκολφ αλλά έκανε μόνο λίγα ελαφριά χτυπήματα. Το αριστερό του χέρι σταδιακά έγινε ισχυρότερο, ανέκτησε σχεδόν το πλήρες φάσμα των κινήσεων και από τις 5 Σεπτεμβρίου 2015 ήταν ευτυχής να παίζει πάλι το κανονικό του παιχνίδι του γκολφ.



+++

79. Πόνος στην Πλάτη, Κόπωση, Απώλεια Μνήμης, Οδοντική Λοίμωξη 03520...ΗΠΑ

Ένας 70χρονος άντρας πλησίασε το θεραπευτή για θεραπεία πόνου στην πλάτη, έλλειψη αντοχής και βραχυπρόθεσμη απώλεια μνήμης, στις 4 Ιουνίου 2015.

Πίστευε πως ο πόνος στην πλάτη του ήταν ισχιαλγία που ξεκίνησε πριν από δέκα χρόνια. Επί του παρόντος βίωνε καθημερινά πόνο ιδιαίτερα όταν λύγιζε ελαφρά. Έγερνε το κεφάλι του, ξάπλωνε ή όταν έβηχε και φτερνιζόταν. Δύο μήνες προηγουμένως, ο πόνος του είχε γίνει τόσο σοβαρός που δεν μπορούσε να σηκωθεί απ' το κρεβάτι και να σταθεί όρθιος. Ωστόσο, κατά τη στιγμή της επίσκεψής του, περιέγραψε τον πόνο του ως υποφερτό, στα επίπεδα που είχε βιώσει τα τελευταία δύο χρόνια. Ο πόνος στην πλάτη μπορεί να οφείλετο σε κακή στάση του σώματος καθώς καθόταν για μεγάλες χρονικές περιόδους μπροστά από τον υπολογιστή του για πάνω από 16 χρόνια.

Η δεύτερη ανησυχία του ασθενούς ήταν ότι κουραζόταν εύκολα. Ακόμα και μια ήπια άσκηση του προκαλούσε δυσκολία στην αναπνοή και τον εξαντλούσε. Σκέφτηκε αυτή η έλλειψη αντοχής οφείλετο σε ελλιπή θεραπεία από την έκθεση στη ρύπανση της σκόνης που μεταφέρετο από τους ισχυρούς ανέμους, στην οποία είχε εκτεθεί ενώ ταξίδευε με τρένο στην Ινδία το 2003. Ως αποτέλεσμα αυτής της έκθεσης ανέπτυξε ένα ξηρό βήχα και πόνο στο στήθος και υποβλήθηκε σε αγωγή με αντιβιοτικά για λοίμωξη των πνευμόνων. Τελικά ανακουφίστηκε από την κατάσταση με την κατανάλωση αποξηραμένων monk fruit (luo han guo, μια Κινέζικη ιατρική) για ένα μήνα.

Η τρίτη ανησυχία του ήταν ότι είχε βραχυπρόθεσμη απώλεια μνήμης που χρονολογείτο από σχεδόν 30 χρόνια. Σκεφτόταν να κάνει κάτι και την επόμενη στιγμή, ξεχνούσε ό, τι σκόπευε να κάνει. Μπορούσε να θυμηθεί τι ήταν λίγες μέρες αργότερα ή και καθόλου. Τα προβλήματα μνήμης συνέβαιναν συχνότερα, όσο μεγάλωνε. Ο θεραπευτής έδωσε τα ακόλουθα ιάματα:

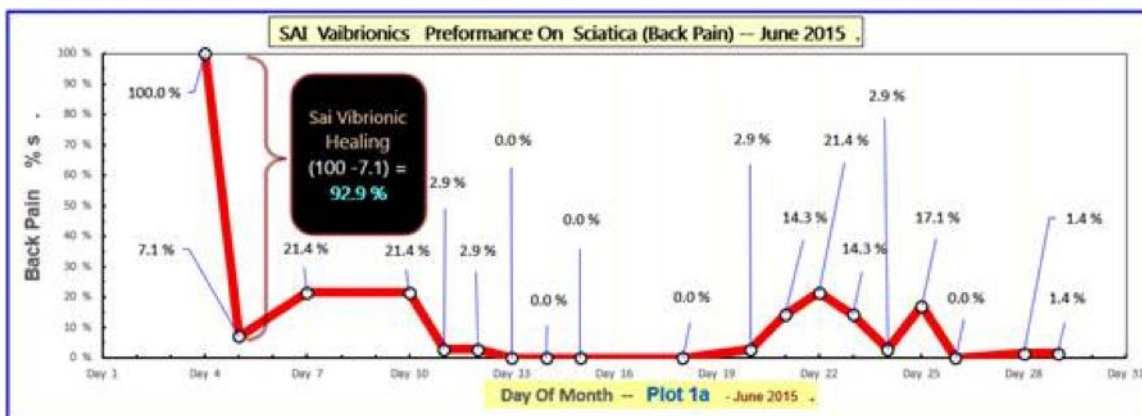
Για τον πόνο στην πλάτη, την εξάντληση και την απώλεια μνήμης

#1. CC10.1 Επείγουσες καταστάσεις + CC12.1 Τονωτικό για ενήλικες + CC15.1 Ψυχικό & συναισθηματικό τονωτικό + CC17.3 Τονωτικό εγκεφάλου & μνήμης + CC18.5 Νευραλγία + CC20.1 Τονωτικό SMJ + CC20.2 Πόνος SMJ + CC20.3 Αρθρίτιδα + CC20.4 Μύες & ερειστικός ιστός + CC20.5 Σπονδυλική στήλη...TDS (3 φορές/ημέρα) σε νερό

Για τη λειτουργία των πνευμόνων:

#2. CC19.1 Τονωτικό στήθους + CC19.3 Χρόνιες λοιμώξεις θώρακος + CC19.4 Κρίση άσθματος...TDS (3 φορές/ημέρα)

Ο ασθενής ανέφερε σημαντική βελτίωση κατά τη διάρκεια επανεξέτασης δέκα ημέρες αργότερα. Είπε ότι όταν ξύπνησε στις 5 Ιουνίου, δεν ένιωθε σχεδόν καθόλου πόνο. Εκτίμησε ότι είχε βελτίωση στον πόνο περίπου 93% αμέσως μετά τη λήψη μιας δόσης ιάματος την προηγούμενη ημέρα. Από τότε, είχε μόνο διαλείποντα επεισόδια πόνου που διαρκούσαν λίγα λεπτά κάθε φορά. Προκειμένου να παρακολουθήσει την απόδοση της δονητικής στη θεραπεία, κρατήθηκε ένα καθημερινό ημερολόγιο του πόνου στην πλάτη του ασθενούς και αυτό απεικονίστηκε σε μια γραφική μορφή στην παρακάτω εικόνα. Επίσης αισθάνθηκε ότι εξάντλησή του μειώθηκε κατά 75%.



Κατά τη διάρκεια της επανεξέτασης, ο ασθενής αποκάλυψε επίσης ότι έπασχε από οδοντικά συμπτώματα, τα οποία είχαν αυξηθεί. Είχε φλεγμονή των ούλων, λοίμωξη των δοντιών, οίδημα στην

περιοχή της γλώσσας κοντά στο μολυσμένο δόντι και μια φλεγμονή στην άνω γνάθο μ' έναν χαλαρό τραπεζίτη. Πίστευε ότι τα προβλήματά του είχαν προέλθει από οδοντιατρικές εργασίες δεκαετίες νωρίτερα, συμπεριλαμβανομένου ενός ριζικού σωλήνα το 1981. Μετά την ενδοδοντική, είχε πιο συχνές λοιμώξεις των ούλων και των δοντιών. Χρησιμοποιούσε σκόρδο για να ελέγχει την επίμονη φλεγμονή κρατώντας το πατημένο μεταξύ των πάνω και κάτω δοντιών όπου η μόλυνση ήταν παρούσα. Αν και αυτό του έδινε προσωρινή ανακούφιση, η μόλυνση επαναλαμβάνονταν συνεχώς. Επί του παρόντος, ο τραπεζίτης στη φλεγμίνουσα άνω γνάθο του ήταν τόσο χαλαρός που έπρεπε να τον κρατάει κατά τη διάρκεια του βουρτσίσματος. Λόγω του πόνου, μπορούσε να τον βουρτσίζει μόνο ελαφρά.

Ο ασθενής ανέφερε ότι πέντε ημέρες αφού άρχισε να παίρνει δονητική, αποφάσισε να δοκιμάσει το ίαμα # 1 επίσης για τα οδοντικά του προβλήματα. Από τότε που άρχισε να παίρνει το # 1 σε νερό, άρχισε να κρατά λίγο από το δονητικό νερό στο στόμα του κατά τέτοιο τρόπο ώστε το νερό ήρθε σ' επαφή με το μολυσμένο άνω δόντι καθώς και άλλα μέρη φλεγμονή από το στόμα του. Η φλεγμονή και ο πόνος βελτιώθηκαν κατά 95% σε λιγότερο από 25 λεπτά μετά την αγωγή αυτή. Συνέχισε την επανάληψη της θεραπείας με το δονητικό νερό καθώς η φλεγμονή και ο πόνος συνέχιζαν να επαναλαμβάνονται κάθε 3 με 4 ώρες.

Από περιέργεια, αποφάσισε επίσης να κάνει ένα πείραμα για να δοκιμάσει τις αναλγητικές ιδιότητες του δονητικού νερού. Αρχικά αισθάνθηκε με τη γλώσσα του τον πόνο στο χαλαρό δόντι. Στη συνέχεια κλωθογύρισε το δονητικό νερό γύρω από το στόμα του. Μετά από τρία λεπτά, ένωσε και πάλι το δόντι με τη γλώσσα του και δεν είχε κανένα απολύτως πόνο! Μέχρι 11 Ιουνίου, η φλεγμονή των ούλων γύρω από το δόντι είχε εξαφανιστεί.

Αφού άκουσε την έκθεση του ασθενούς, ο θεραπευτής του έστειλε το ακόλουθο ίαμα για οδοντικά θέματα και του είπε να συνεχίσει να χρησιμοποιεί το # 1 στο μεταξύ, όπως το είχε κάνει:

Μόλυνση δοντιών, ούλων, σαγονιού και γλώσσας:

#3. CC10.1 Επείγουσες καταστάσεις + CC11.5 Στοματικές λοιμώξεις + CC11.6 Λοιμώξεις δοντιών + CC12.1 Τονωτικό για ενήλικες + CC15.1 Ψυχικό & συναισθηματικό τονωτικό + CC17.3 Τονωτικό εγκεφάλου και μνήμης + CC18.5 Νευραλγία...QDS (4 φορές/ημέρα), και επίσης για το δονητικό νερό να το κρατά στο στόμα εάν χρειάζεται

Δύο εβδομάδες αργότερα, στις 30 Ιουνίου, ο ασθενής ανέφερε ότι η ελάφρυνση του πόνου στην πλάτη ήταν ακόμη στο 93% αλλά είχε σημαντική βελτίωση στη μνήμη του - ο ίδιος πλέον ανακαλούσε ξεχασμένες σκέψεις σε 1-2 λεπτά και όχι σε ημέρες ή και καθόλου. Τα οδοντικά του προβλήματα ήταν επίσης καλύτερα. Δεν υπήρχαν σημάδια φλεγμονής στα ούλα, το χαλαρό δόντι είχε σταθεροποιηθεί και ήταν σε θέση να σταματήσει τη διατροφή με υγρά υγρή και να μασάει τρόφιμα, συμπεριλαμβανομένων των καρυδιών, χωρίς πόνο.

Η ίδια ανοδική τάση συνεχίστηκε σε όλη τη διάρκεια του Ιουλίου. Ο πόνος στην πλάτη ήταν αμετάβλητος αλλά ήταν πλέον επίμονος κατά τη διάρκεια της ημέρας και όχι διακεκομμένος. Όσον αφορούσε τα άλλα συμπτώματα, η μνήμη έδειξε περαιτέρω βελτίωση στο 95%. Ο ασθενής ανακαλούσε ξεχασμένες πληροφορίες μέσα σε λίγα δευτερόλεπτα, σε αντίθεση με 1-2 λεπτά. Η μόλυνση των δοντιών, η φλεγμονή των ούλων και η φλεγμονή της γλώσσας είχαν πλήρως επιλυθεί. Το χαλαρό δόντι είχε σταθεροποιηθεί σε μεγάλο βαθμό (90%) και ο πόνος των δοντιών είχε φύγει. Ήταν επίσης σε θέση να παραμένει ενεργός, χωρίς κόπωση ή δύσπνοια, μια βελτίωση κατά 95%.

Η θεραπεία κατά τον Αύγουστο έδωσε μια μικρή βελτίωση στον πόνο της πλάτης. Ο ασθενής αισθάνθηκε ότι είχε κάποια υπολείμματα πόνου (3%) που παρέμεναν στο βαθύ επίπεδο των ιστών. Ωστόσο, η οδοντική του υγεία συνέχισε να βελτιώνεται πέρα από τα προηγούμενα αναφερόμενα συμπτώματά του και το επίπεδο ενέργειας του ήταν υψηλό.

Κατά τη διάρκεια μιας τελικής παρακολούθησης ένα μήνα αργότερα, στις 25 Σεπτεμβρίου, ο ασθενής είχε πλέον αναρρώσει πλήρως απ' όλα τα οδοντικά και προβλήματα εξάντλησης. Τα κενά μνήμης του ήταν 99% καλύτερα. Είχε ακόμα κάποια σποραδικούς πόνους στο βαθύ ιστό (3%) αλλά τα επεισόδια ήταν λιγότερο συχνά απ' ό, τι ένα μήνα πριν. Σε μια προσπάθεια να επιτευχθεί 100% ανακούφιση από τον πόνο στην πλάτη, την πρώτη εβδομάδα του Οκτωβρίου 2015, η δοσολογία για το # 1 διατηρήθηκε σε **TDS (3 φορές/ημέρα)** εκτός του ότι η 1η ημερήσια δόση να αποτελείται από μία δόση κάθε 10 λεπτά για 2 ώρες.

Σχόλιο του ασθενούς:

Θα ήθελα να εκφράσω την ύψιστη ευγνωμοσύνη μου στο Σάι και σ' όλα τα όντα στο σύμπαν που είχαν άμεση ή έμμεση συμβολή στη Σάι Δονητική. Η ευγνωμοσύνη είναι μια ατελείωτη ευχαριστία, ποτέ δεν τελειώνει.

++++
+++

80. Πόνος στο Στροφικό Πέταλο ^{03524...ΗΠΑ}

Στις 9 Ιουλίου 2015, ένας 56χρονος άνδρας ήρθε για θεραπεία χρόνιου πόνου στον ώμο από ρήξη μυός. Πονούσε εδώ και πέντε χρόνια. Μετά από αποτυχημένες αλλοπαθητικές αγωγές, ο ασθενής υποβλήθηκε σε χειρουργική επέμβαση στο αριστερό στροφικό πέταλο, το Δεκέμβριο του 2014 και έκανε φυσικοθεραπείες αλλά δεν έλαβε την υποσχόμενη ανακούφιση. Τώρα στηριζόταν σε παυσίπονα για να μπορεί να λειτουργεί στην καθημερινή ζωή του. Ο θεραπευτής του έδωσε:

Για τον πόνο στον ώμο:

#1. CC12.1 Τονωτικό για ενήλικες + CC15.1 Ψυχικό & συναισθηματικό τονωτικό + CC20.1 Τονωτικό SMJ + CC20.2 Πόνος SMJ + CC20.3 Αρθρίτιδα + CC20.4 Μύες & ερειστικός ιστός...QDS (4 φορές/ημέρα) για 2 εβδομάδες και κατόπιν **TDS (3 φορές/ημέρα)** μέχρι να φύγει ο πόνος

Την τρίτη ημέρα ανέφερε πυρετό και πόνους γενικά στο σώμα. Ο θεραπευτής αμέσως του έστειλε:

Για κρύωμα και γρίπη:

#2. CC9.2 Οξείες λοιμώξεις + CC10.1 Επείγουσες καταστάσεις...κάθε 10 λεπτά για την πρώτη ώρα και **6TD (6 φορές/ημέρα)** στη συνέχεια μέχρι να φύγει ο πυρετός

Ο ασθενής σταμάτησε τη λήψη του **#1** για να επικεντρωθεί στα οξέα συμπτώματα. Μετά από θεραπεία τριών ημερών, ο πυρετός του είχε φύγει, επανέλαβε το **#1** και σε τρεις εβδομάδες ήταν εντελώς απαλλαγμένος από τον πόνο στον ώμο. Δεν έλαβε κανένα άλλο φάρμακο, συμπεριλαμβανομένων παυσίπονων, κατά τη διάρκεια της Δονητικής θεραπείας. Άρχισε επίσης ασκήσεις ρουτίνας για να ενισχύσει τον ώμο του. Στις 9 Σεπτεμβρίου, διέκοψε τη Δονητική μια και είχε ανακάμψει πλήρως. Από τις αρχές Νοεμβρίου 2015, ο ασθενής παραμένει απαλλαγμένος από τον πόνο στον ώμο. Νιώθει πολύ ευγνώμων στον Σουάμι, τον Κύριο Θεραπευτή.

Σχόλιο του ασθενούς:

Η ιατρική σας δουλεύει σα θαύμα και είμαι εντελώς θεραπευμένος!

++++
+++

81. Τραυματισμοί στον Αστράγαλο και στο Πόδι ^{10304...Ινδία}

Ένας 28χρονος εργάτης χτυπήθηκε από ένα σκούτερ ενώ οδηγούσε το ποδήλατό του. Ο αριστερός του αστράγαλος είχε διάστρεμμα και οι μύες της αριστερής γάμπας του τραυματίστηκαν. Ήρθε στο θεραπευτή τρεις μήνες μετά το ατύχημα, μετά την αποτυχία να θεραπευτεί με αλλοπαθητική θεραπεία. Του δόθηκε:

#1. CC10.1 Επείγουσες καταστάσεις...6TD (6 φορές/ημέρα) για 1 ημέρα κι έπειτα **TDS (3 φορές/ημέρα)**

#2. CC20.4 Μύες & ερειστικός ιστός...TDS (3 φορές/ημέρα)

Μετά από 15 ημέρες θεραπείας, ο ασθενής ανέφερε πλήρη ίαση - προς το τέλος 10 ημερών θεραπείας ήταν 50% καλύτερα και μετά από ακόμη 5 ημέρες, ο πόνος είχε εντελώς φύγει.

++++
+++

82. Έκζεμα ^{01044...Νέα Ζηλανδία}

Μια μητέρα έφερε τον 7χρονο γιο της για θεραπεία χρόνιου σοβαρού εκζέματος, στις 12 Απριλίου 2015. Η θεραπεύτρια, η οποία είναι γιατρός η ίδια, είχε δει για πρώτη φορά το αγόρι σε ιατρική κλινική μια εβδομάδα νωρίτερα. Είχε σοβαρό έκζεμα από το κεφάλι μέχρι τα δάχτυλα των ποδιών, οι πληγές του είχαν μολυνθεί και υπήρχε απολέπιση σε περιοχές σε όλο το σώμα και το τριχωτό της κεφαλής - δεν υπήρχε καμία περιοχή του σώματός του που να μην είχε προσβληθεί. Το αγόρι υπέφερε με την κατάσταση του δέρματος για το σύνολο σχεδόν της ζωής του. Αν και είχε γεννηθεί με φυσιολογικό δέρμα μωρού, ένα εξάνθημα είχε ξεκινήσει στην ηλικία του ενός μήνα. Το αγόρι είχε επίσης αναπτύξει πολλή οργή και δεν κοιμόταν καλά και όλη η οικογένεια είχε επηρεαστεί..

Στην κλινική είχαν πει στη μητέρα του πώς είχε να φροντίζει για το δέρμα του και δόθηκαν αντιβιοτικά, κρέμες στεροειδών και κρέμες προστασίας. Αυτές ήταν οι ίδιες θεραπείες που το αγόρι λάμβανε κάθε λίγες εβδομάδες από πολλούς άλλους γιατρούς τα τελευταία χρόνια για τις εξάρσεις, οι οποίες

σημαδεύονταν από κύκλους με έντονο κνησμό και μόλυνση από το ξύσιμο. Πρόχειρο φαγητό γίνονται τα κρούσματα χειρότερα. Οι αλλοπαθητικές θεραπείες που παρέχονται μόνο βραχυπρόθεσμη μερική απαλλαγή.

Το πρόχειρο φαγητό έκανε τις εξάρσεις χειρότερα. Οι αλλοπαθητικές θεραπείες παρείχαν μόνο βραχυπρόθεσμη μερική ανακούφιση.

Στην κλινική, η θεραπεύτρια ενημέρωσε τη μητέρα ότι η συνολική επούλωση ήταν δυνατή με Δονητική. Μία εβδομάδα αργότερα, καθώς δεν υπήρξε καμία βελτίωση με τα γνωστά φάρμακα, η μητέρα ζήτησε θεραπεία και δόθηκε:

Για το έκζεμα, τη λοίμωξη του δέρματος και την απολέπιση:

#1. CC9.2 Οξείες λοιμώξεις + CC10.1 Επείγουσες καταστάσεις + CC15.1 Ψυχικό & συναισθηματικό τονωτικό + CC21.1 Τονωτικό δέρματος + CC21.5 Ξηροδερμία + CC21.6 Έκζεμα...TDS (3 φορές/ημέρα)

Το αγόρι κλήθηκε να τρώει υγιεινά τρόφιμα και να αποφεύγει το πρόχειρο φαγητό και να πίνει άφθονο νερό. Διδάχτηκε επίσης να αφαιρεί κάθε νεκρό δέρμα με ζεστό μούλιασμα και ένα μαλακό πανί, ώστε το δέρμα να μπορεί ν' αναπνέει καλύτερα.

Όσο λάμβανε τα Δονητικά, το αγόρι δεν χρησιμοποίησε καμία άλλη θεραπεία εκτός από την περιστασιακή χρήση στεροειδούς κρέμας. Δεν παρουσίασε pullouts (αποκάθαρση). Μια και ήταν στο σχολείο όλη την ημέρα, κατάφερε να παίρνει το #1 μόνο δύο φορές την ημέρα αλλά μέσα σε τρεις εβδομάδες υπήρχε 30% βελτίωση και παρατηρήθηκε φυσιολογική ανάπτυξη του δέρματος στα χέρια του. Η μητέρα του ασθενούς είπε στο θεραπευτή ότι το αγόρι δεν κοιμόταν ακόμα καλά, μια και πιεζόταν από τις αρνητικές αντιδράσεις των ανθρώπων στην εμφάνιση του δέρματός του. Του δόθηκε ένα επιπλέον combo:

Για τα προβλήματα ύπνου και την κατάθλιψη:

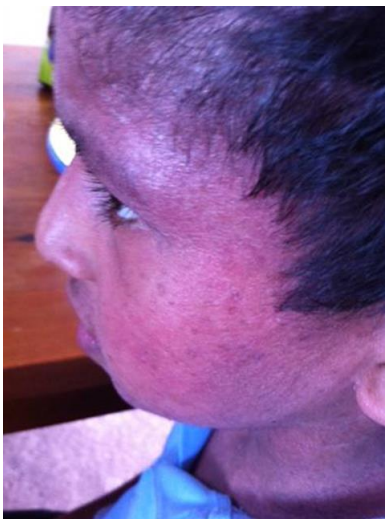#2. CC15.2 Ψυχιατρικές διαταραχές + CC15.6 Διαταραχές ύπνου...BD (2 φορές/ημέρα)

Μετά από θεραπεία επτά εβδομάδων, στις 6 Ιουνίου 2015, το αγόρι έδειχνε πολύ καλύτερα, με βελτίωση 70% στο έκζεμα. Όταν εξετάστηκε την 1η Σεπτεμβρίου 2015, είχε βελτίωση 90%. Μέχρι εκείνη τη στιγμή, έπαιρνε το #1 μόνο μία φορά την ημέρα αν και τακτικά. Εμφανίστηκε ευτυχισμένο και πολύ πιο ήρεμο. Δεν υπήρχαν υπολείμματα σχισμών ή μόλυνσης στο δέρμα και πολλά κομμάτια φυσιολογικού δέρματος μπορούσαν να φανούν. Η θεραπεία του εκζέματος του αγοριού είχε επίσης ως αποτέλεσμα μεγάλη ανακούφιση και χαρά για όλη την οικογένεια.

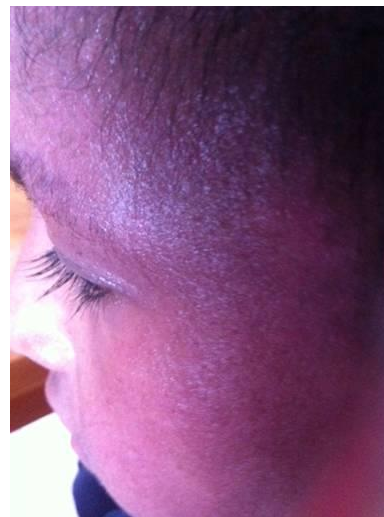Τα #1 και #2 σταμάτησαν και ο ασθενής τέθηκε σε:

#3. CC15.1 Ψυχικό & συναισθηματικό τονωτικό + CC21.1 Τονωτικό δέρματος + CC21.6 Έκζεμα + #2...OD (1 φορά/ημέρα)

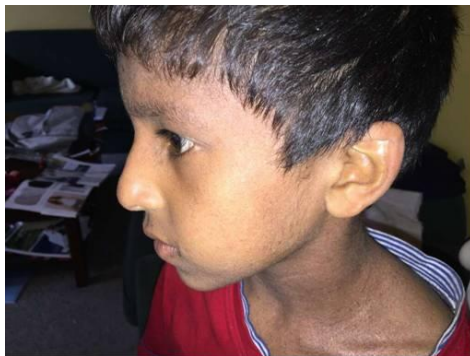Από τα τέλη Οκτωβρίου 2015, ο ασθενής πήγαινε πολύ καλά, παρόλο που είχε μικρές υποτροπές κάθε φορά που προσπαθούσε να φάει τροφές που δεν ήταν ανεκτές από το σώμα του. Αλλά τώρα ήξερε πώς να ελέγχει τις υποτροπές: θα έπαιρνε το #3 ... **TDS (3 φορές/ημέρα)** έως ότου το δέρμα ηρεμούσε και στη συνέχεια θα μείωνε τη δοσολογία σε **BD (2 φορές/ημέρα)** και τελικά σε **OD (1 φορά/ημέρα)**.



12 Απριλίου 15



9 Μαΐου 15



1 Σεπτεμβρίου 15



83. Έρπης Ζωστήρ ^{01163...Κροατία}

Μια ηλικιωμένη γυναίκα 82 ετών εξετάστηκε από το θεραπευτή στις 25 Φεβρουαρίου 2015. Παρουσίαζε την εκδήλωση έρπητα ζωστήρα κατά μήκος της πλάτης της, η οποία ήταν επώδυνη και με φουσκάλες. Επίσης αισθανόταν εξαιρετικά αδύναμη. Της δόθηκε:

NM36 War + NM59 Pain + NM60 Herpes + SM26 Immunity...TDS (3 φορές/ημέρα)

Το αποτέλεσμα ήταν άμεσο. Την ίδια μέρα, η κατάσταση της βελτιώθηκε κατά 50% και από την επόμενη μέρα, όλα τα συμπτώματα είχαν φύγει. Δεδομένου ότι ο ιός ήταν σε λανθάνουσα κατάσταση στο σύστημά της, το ίαμα συνεχίστηκε για ένα μήνα. Κατά τη διάρκεια της θεραπείας δεν ελήφθη κανένα άλλο φάρμακο. Από τον Οκτώβριο του 2015, η κυρία έχει ανακτήσει την ενέργειά της και είναι σε καλή υγεία.



84. Έκζεμα ^{01427...Σιγκαπούρη}

Μια 50χρονη γυναίκα αναζήτησε θεραπεία το Μάρτιο του 2013 για σοβαρό έκζεμα στους αντιβραχίονές της, το οποίο είχε συνεχώς για πάνω από 30 χρόνια. Το δέρμα και στους δυο αντιβραχίονες ήταν μαύρο, παχύ, ξηρό, σκληρό και είχε πολύ κνησμό. Η ασθενής ήταν αναστατωμένη από την κατάστασή της και έδειχνε δυστυχισμένη. Είχε δοκιμάσει διάφορες θεραπείες, καμία από τις οποίες δεν είχε φέρει αποτέλεσμα και δεν έπαιρνε τίποτα για αυτό προς το παρόν. Είχε επίσης υπέρταση και η υψηλή χοληστερόλη, οι οποίες ελέγχονταν από αλλοπαθητικά φάρμακα. Υποβλήθηκε σε θεραπεία με:

#1. SR295 Hypericum 30C + SR299 Lycopodium 200C + SR315 Staphysagaria + SR382 Croton Tig...TDS (3 φορές/ημέρα)

Μετά από μερικές ημέρες, υπήρξε κάποια βελτίωση αλλά η ασθενής ήταν δυσαρεστημένη επειδή αισθανόταν ότι το φάρμακο ενεργούσε πολύ αργά. Ζήτησε κάτι για τοπική εφαρμογή για να επιταχύνει την επούλωση. Της δόθηκε το #1 σε βιμπούτι για εφαρμογή στα σημεία με το έκζεμα, μαζί με την από του στόματος θεραπεία. Μετά από έξι εβδομάδες, τα σημεία με έκζεμα είχαν όλα φύγει. Η ασθενής παρουσίασε ευτυχισμένη στο θεραπευτή και τους δυο αντιβραχίονές της, οι οποίοι είχαν πλήρως επουλωθεί.

Ήταν τόσο εντυπωσιασμένη που τώρα ήθελε δονητική θεραπεία για άλλα προβλήματα. Από τότε που έκανε υστερεκτομή, το 2007, είχε συχνά κοιλιακό πόνο που μερικές φορές κρατούσε για λίγες ώρες. Αλλά ο γιατρός της είπε ότι θα έπρεπε να ζήσει με αυτό δεδομένου ότι ο ουλώδης ιστός από τη χειρουργική επέμβαση είχε κολλήσει στις ωθήκες της, στα έντερα και στις σάλπιγγες. Επίσης, τα τελευταία τέσσερα χρόνια, είχε συχνές λοιμώξεις του ουροποιητικού συστήματος, έτσι η περιοχή των νεφρών της ήταν συχνά πολύ μαλακή. Της δόθηκε:

Για την ουρολοίμωξη και το κοιλιακό άλγος:

#2. CC4.6 Διάρροια + CC13.2 Λοιμώξεις νεφρού και ουροδόχου κύστης + CC15.1 Ψυχικό & συναισθηματικό τονωτικό...TDS (3 φορές/ημέρα)

Μέσα σε λίγες ημέρες υπήρξε βελτίωση και η ασθενής παρουσίασε μεγάλη ανακούφιση από τα συμπτώματά της από την ουρολοίμωξη και το κοιλιακό άλγος. Εφόσον παίρνει το ίαμα τακτικά σε **TDS (3 φορές/ημέρα)**, θα είναι πάντα σχεδόν χωρίς πόνο.

+++++

+++

85. Λοίμωξη του δάχτυλου του ποδιού με Ονυχοκρύπτωση 02554...Ιταλία

Μια γυναίκα ασθενής που είχε υποβληθεί σε αγωγή από το θεραπευτή για χρόνια κατάθλιψη, ζήτησε θεραπεία για το γιο της για το μολυσμένο δάχτυλο του ποδιού του, στις 8 Ιουνίου 2012. Η κυρία είχε χωρίσει απ' το σύζυγό της, ο οποίος αργότερα τραυματίστηκε σοβαρά σε ένα αυτοκινητιστικό ατύχημα και ήταν σε κώμα για τρεις μήνες. Παρόλο που είχαν χωρίσει, συνέχιζε να δημιουργεί πολλά προβλήματα που είχαν ως αποτέλεσμα ν' αναπτύξει η κυρία σοβαρή κατάθλιψη.

Το αγόρι, ηλικίας 16 ετών, είχε μια χρόνια λοίμωξη στο αριστερό δάχτυλο του ποδιού του για πάνω από 4 χρόνια που προέκυψε από έναν τραυματισμό όταν χτύπησε το δάχτυλο του ποδιού του. Μερικές φορές βελτιωνόταν αλλά η μόλυνση συνέχιζε να επαναλαμβάνεται. Κατά το παρελθόν έτος είχε επιδεινωθεί και είχε επηρεάσει το αγόρι συναισθηματικά. Είχε δυσκολίες βάζοντας τα παπούτσια του, δεν μπορούσε να πάει για κολύμπι ή να λάβει μέρος σε οποιοδήποτε σπορ ή να συναναστρέφεται με τους συνομηλίκους του. Το δάχτυλο του ποδιού ήταν πονούσε πολύ, ήταν κοκκινωπό, πρησμένο έως τρεις φορές απ' το κανονικό μέγεθος και γεμάτο πύον. Η μητέρα παραπονιόταν ότι είχε ξοδέψει πολύ χρόνο και χρήμα σε διαφορετικούς εξειδικευμένους γιατρούς και βοτανολόγους, χωρίς καμία βελτίωση, ακόμη και αφού το νύχι είχε αφαιρεθεί, το οποίο τώρα αναπτυσσόταν ξανά, αν και όχι ίσιο και αποκομμένο απ' το δέρμα. Το αγόρι δεν έπαιρνε καμία φαρμακευτική αγωγή και δεν είχε άλλα προβλήματα υγείας. Καθώς η θεραπεύτρια θα έφευγε, δεν μπορούσε να δει το αγόρι και έδωσε την ακόλουθη θεραπεία στη μητέρα στις 8 Ιουνίου 2012:

#1. CC21.9 Νύχια + CC21.11 Πληγές και γδαρσίματα...6TD (6 φορές/ημέρα) και επίσης, σε βιολογικό ελαιόλαδο που θα εφαρμόζεται στο δάχτυλο του ποδιού το πρωί και σε βιμπουτί το απόγευμα

Μετά από 15 ημέρες η μόνη βελτίωση στο δάχτυλο του ποδιού ήταν η μείωση της ερυθρότητας. Το πύον ήταν πιθανώς ελαφρώς χειρότερα. Ο ασθενής σταμάτησε όλες τις τοπικές επαλείψεις γιατί φοβόταν να μη χειροτερέψει και έπαιρνε μόνο τα σφαιρίδια.

Όταν εξετάστηκε, στις 4 Ιουλίου του 2012, το αγόρι ήταν απαλλαγμένο απ' όλα τα συναισθηματικά του προβλήματα και τα αισθήματα ενοχής που προκαλούντο από την κρίσιμη κατάσταση του πατέρα του, την κατάθλιψη της μητέρας του και το άγχος, τον κόπο και τα έξοδα που προκλήθηκαν σ' αυτήν λόγω του προβλήματός του. Η θεραπεία άλλαξε σε:

#2. NM2 Blood + NM16 Drawing + NM26 Penmycin + NM36 War + NM63 Back-up + SR264 Silicea + SR292 Graphites 200C + SR316 Streptococcus...6TD (6 φορές/ημέρα)

Στις 12 Ιουλίου 2012, η μητέρα του ανέφερε ότι υπήρχε πολύ λιγότερη ερυθρότητα και οίδημα αλλά υπήρχε ακόμη πολύ πύον. Την ίδια ημέρα, το αγόρι άρχισε το ακόλουθο ίαμα για συναισθηματικά προβλήματα:

#3. NM83 Grief + BR4 Fear + SM2 Divine Protection + SM9 Lack of Confidence...TDS (3 φορές/ημέρα)

Πέντε ημέρες αργότερα ανέφεραν ότι η μόλυνση είχε βελτιωθεί κατά 50%. Δέκα ημέρες αργότερα, η βελτίωση ήταν 80%. Το αγόρι ήταν έκπληκτο και πολύ χαρούμενο. Το δάχτυλο του ποδιού φαινόταν σχεδόν φυσιολογικό. Από την τρίτη εβδομάδα το αγόρι μείωσε το **#2** σε **TDS (3 φορές/ημέρα)**, χωρίς να συμβουλευτεί το θεραπευτή. Ωστόσο, η βελτίωση συνεχίστηκε αλλά ήταν πιο αργή. Μετά από ενάμιση μήνα το δάχτυλο του ποδιού είχε επουλωθεί κατά 90% -100% στη δεξιά πλευρά του δάχτυλου αλλά η αριστερή πλευρά δεν έχει ακόμη επουλωθεί πλήρως, ο ασθενής όμως δήλωσε ότι μπορούσε να δει βελτίωση κάθε μέρα. Η μητέρα είπε στη θεραπεύτρια ότι το αγόρι δεν έπαιρνε πλέον τα ιάματα τακτικά.

Στις 27 Ιουλίου τα combos αναθεωρήθηκαν ως ακολούθως:

#4. SR267 Alumina 200C + #2...TDS (3 φορές/ημέρα)

5. CC12.1 Τονωτικό για ενήλικες + #3...TDS (3 φορές/ημέρα)

Στις 23 Σεπτεμβρίου, η ασθενής ανέφερε 100% επούλωση. Το δάχτυλο του ποδιού ήταν τώρα απολύτως φυσιολογικό και η ασθενής είχε σταματήσει να λαμβάνει τα ιάματα κάποιο διάστημα πριν.

Σχόλια του ασθενούς:

Όλα ξεκίνησαν μια μέρα όταν χτύπησα το δάχτυλο του ποδιού μου πολύ σκληρά πάνω σε κάτι. Αυτό προκάλεσε μια μελανιά, που κατά τη διάρκεια των επόμενων ημερών δεν έδειξε κανένα σημάδι βελτίωσης. Ήταν επίσης αρκετά επώδυνο. Στη συνέχεια ανακάλυψα ότι το νύχι του ποδιού μεγάλωνε προς τα μέσα. Στη συνέχεια ξεκίνησα μια ποικιλία διαφορετικών θεραπειών, όπως συσκευασίες με λάσπη, τυρί ρικότα, αντιβιοτικά κ.λ.π. Δοκίμασα τόσα πολλά που δεν μπορώ καν να θυμηθώ όλες τις

μεθόδους που δοκίμασα. Μετά από ένα χρόνο πήγα στο νοσοκομείο όπου χειρουργικά τράβηξαν έξω το νύχι του ποδιού. Ακόμη και χωρίς το νύχι του δάχτυλου, το πρήξιμο δεν υποχώρησε. Ήταν ακόμα πολύ οδυνηρό. Μετά από περίπου πέντε μήνες, το νύχι μεγάλωσε ξανά αλλά η μόλυνση δεν είχε θεραπευτεί. Δεν μπορούσα να λάβω μέρος σε καμία φυσική δραστηριότητα στο σχολείο. Αναγκάστηκα ν' αγοράσω παπούτσια που ήταν δύο νούμερα μεγαλύτερα από το κανονικό μου μέγεθος. Μια μέρα η μητέρα μου συνάντησε τη θεραπεύτρια και της μίλησε για τη δονητική. Ήμασταν πεπεισμένοι να δοκιμάσετε κάτι άλλο και πάλι. Μέσα σε τρεις ημέρες το δάκτυλο δεν ήταν πλέον φλεγμαίνον και ο πόνος είχε φύγει. Μέσα σε 20 ημέρες και το πρήξιμο είχε μειωθεί και μετά από ένα μήνα ήμουν θεραπευμένος πλήρως. Αυτά τα ταπεινά σφαιρίδια είχαν πλήξει τη σύγχρονη χειρουργική.

Σχόλια της θεραπεύτριας: Αυτή η υπόθεση επιλύθηκε εντελώς. Ήταν δύσκολη, επειδή το αγόρι ήταν νέο και απογοητευμένο από τις προηγούμενες προσπάθειες να θεραπεύσει το πρόβλημα. Αυτές οι θεραπείες ήταν ακριβές και η κατάσταση δεν είχε βελτιωθεί. Σε ορισμένες περιπτώσεις είχαν επιδεινώσει την κατάσταση. Επίσης, αισθανόταν ένοχος ότι η μητέρα του, που έπασχε από βαθιά κατάθλιψη, είχε δαπανήσει πολύ χρόνο και χρήματα για αυτό. Κατά τη γνώμη μου, απέδειξε τη σημασία του να εργάζεσαι επίσης με τους συναισθηματικούς παράγοντες της κατάστασης.

++++
+++

86. Ψωρίαση, Διαβήτης Τύπου 2, Δακρύρροια ^{02799...HB}

Ένας 59χρονος άνδρας που υπέφερε από σοβαρή ψωρίαση τα τελευταία 20 χρόνια, εξετάστηκε στις 11 Ιουνίου 2014. Το δέρμα στα πόδια του ήταν σκούρο, παχύ και φολιδωτό. Αυτό του προκαλούσε πολύ άγχος. Αυτό του προκαλούσε μεγάλη αγωνία. Του είχαν συνταγογραφηθεί κρέμες στεροειδούς δράσης, τις οποίες χρησιμοποιούσε τακτικά χωρίς μεγάλο όφελος. Ο ασθενής ήταν επίσης σε θεραπεία για διαβήτη τύπου 2 τα τελευταία 12 χρόνια, αλλά η κατάσταση δεν ήταν καλά ελεγχόμενη με την, από του στόματος ληφθείσα, αλλοπαθητική αγωγή του (Metformin και τη Gliclazide). Επιπλέον, τα τελευταία 1½ χρόνια, υπέφερε από δακρύρροια. Χρησιμοποιούσε οφθαλμικές σταγόνες γι' αυτό αλλά η κατάσταση δεν είχε επιλυθεί. Ο ασθενής δεν ήταν σε καμία φαρμακευτική αγωγή εκτός από την αλλοπαθητική φαρμακευτική αγωγή για τον διαβήτη. Υποβλήθηκε σε αγωγή με τα ακόλουθα combos:

Για την ψωρίαση:

#1. CC21.1 Τονωτικό δέρματος + CC21.2 Δερματικές μολύνσεις + CC21.3 Δερματικές αλλεργίες + CC21.6 Έκζεμα + CC21.10 Ψωρίαση...QDS (4 φορές/ημέρα) για ένα μήνα, έπειτα **TDS (3 φορές/ημέρα)**. Πρόσθετα, για εξωτερική εφαρμογή πάνω στο δέρμα, το ίδιο combo σε έξτρα παρθένο ελαιόλαδο έπρεπε να εφαρμοστεί το πρωί και κατά τη διάρκεια της ημέρας όταν χρειαζόταν για τον κνησμό.

Για το διαβήτη:

#2. CC6.3 Διαβήτης + CC10.1 Επείγουσες καταστάσεις + CC12.1 Τονωτικό για ενήλικες + CC13.1 Τονωτικό νεφρών + CC15.1 Ψυχικό & συναισθηματικό τονωτικό...QDS (4 φορές/ημέρα) για ένα μήνα κι έπειτα **TDS (3 φορές/ημέρα)**

Για τη δακρύρροια:

#3. CC7.1 Τονωτικό ματιών + CC7.3 Μολύνσεις οφθαλμών + CC7.4 Ατελής όραση...QDS (4 φορές/ημέρα) για ένα μήνα κι έπειτα **TDS (3 φορές/ημέρα)**

Ο ασθενής ενημερώθηκε για τη σημασία της διατροφής και της άσκησης στον έλεγχο του διαβήτη και τη σημασία της ελαχιστοποίησης του στρες, καθώς μπορεί να προκαλέσει αναζωπύρωση της ψωρίασης.

Μετά από θεραπεία έξι εβδομάδων, ο ασθενής ανέφερε βελτίωση σε όλα τα συμπτώματα και οι δόσεις ρυθμίστηκαν ως εξής:

- ❖ Η ψωρίαση βελτιώθηκε κατά 30%. Το **#1** συνεχίστηκε **TDS (3 φορές/ημέρα)**.
- ❖ Ο διαβήτης του ήταν τώρα καλά ελεγχόμενος με το **#2** σε συνδυασμό με από του στόματος λήψης της αλλοπαθητικής αγωγής του. Το **#2** συνεχίστηκε **TDS (3 φορές/ημέρα)**.
- ❖ Είχε 100% βελτίωση στα μάτια του, τα οποία δεν είχαν πλέον δακρύρροια. Το **#3** μειώθηκε σε **BD (2 φορές/ημέρα)** για μια εβδομάδα, έπειτα σε **OD (1 φορά/ημέρα)** γι' άλλη μια εβδομάδα πριν να διακοπεί.

Η κατάσταση της ψωρίασης συνέχισε να υποχωρεί με τη συνέχιση της θεραπείας. Μετά από τρεις μήνες, ο ασθενής ανέφερε βελτίωση 50% και στο τέλος εννέα μηνών (Μάρτιος 2015), 70% βελτίωση. Η πάχυνση του δέρματος και ο χρωματισμός ήταν πολύ μειωμένα και το δέρμα είχε επανέλθει στο φυσιολογικό του χρώμα.

Όταν εξετάστηκε στις 10 Οκτωβρίου 2015, ο ασθενής ανέφερε 95% βελτίωση στην ψωρίαση. Το δέρμα φαινόταν σχεδόν φυσιολογικό χωρίς πάχυνση ή σκουρότητα. Ο διαβήτης του παρέμενε καλά ελεγχόμενος.

Από τον Οκτώβριο του 2015, ο ευγνώμων ασθενής συνεχίζει να λαμβάνει το **#1 BD (2 φορές/ημέρα)** και το χρησιμοποιεί για εξωτερική εφαρμογή εφόσον απαιτείται. Συνεχίζει να λαμβάνει το **#2 TDS (3 φορές/ημέρα)**.

++++
+++

87. Χρόνια Ακμή ^{03505...HB}

Στις 23 Δεκεμβρίου 2014, μια νέα γυναίκα 18 ετών ήρθε για θεραπεία ακμής στο πρόσωπό της, μπροστά και πίσω στο σώμα. Υπέφερε από ακμή από τότε που ήταν 8 ετών. Τώρα ήταν φοιτήτρια πανεπιστημίου. Στο παρελθόν είχε δοκιμάσει συνταγογραφούμενα φάρμακα και διάφορα μη συνταγογραφούμενα φάρμακα χωρίς μεγάλη επιτυχία και δεν έπαιρνε τίποτα για την κατάσταση τώρα. Της δόθηκε:

CC8.1 Τονωτικό για γυναίκες + CC15.1 Ψυχικό & συναισθηματικό τονωτικό + CC21.1 Τονωτικό δέρματος + CC21.2 Δερματικές λοιμώξεις...TDS (3 φορές/ημέρα) σε νερό και επίσης σε ελαιόλαδο για εξωτερική εφαρμογή **OD (1 φορά/ημέρα)** πριν να πέσει στο κρεβάτι

Της ζητήθηκε επίσης να πίνει πολύ νερό καθημερινά για να βοηθήσει ν' αποβληθούν οι τοξίνες.

Μέσα στις επόμενες λίγες εβδομάδες, η ασθενής ανέφερε σταδιακή βελτίωση, κυρίως στο πρόσωπό της. Είδε περαιτέρω βελτιώσεις καθώς συνέχισε τη θεραπεία: 75% μετά από τέσσερις μήνες, 85% μετά από οκτώ μήνες και 90% μετά από δέκα μήνες. Ως την 1η Νοεμβρίου 2015, η ασθενής συνέχιζε τη θεραπεία δονητικής.

++++
+++

88. Τροφικές Αλλεργίες ^{03523...HB}

Μια γυναίκα (ηλικίας 67) αναζήτησε θεραπεία για αλλεργία του δέρματος από την οποία υπέφερε από επτά χρόνια, από τότε που επέστρεψε από ένα ταξίδι στο εξωτερικό. Όταν έτρωγε ορισμένα τρόφιμα όπως σιτάρι και ξηρούς καρπούς, το δέρμα στο λαιμό και το κεφάλι της έβγαζε φουσκάλες και δάκρυζε. Δύο χρόνια πριν, είχε επίσης διαγνωστεί με υψηλή αρτηριακή πίεση, η οποία αναπτύχθηκε μετά το θάνατο ενός στενού μέλους της οικογένειας. Έπαιρνε αντισταμινικό για το δέρμα της (δισκία Cetirizine) και Amlodipine 5mg για την υψηλή πίεση του αίματος.

Στις 25 Ιουνίου 2015 δόθηκε στην ασθενή:

#1. CC3.3 Υψηλή αρτηριακή πίεση (BP) + CC3.7 Κυκλοφορικό σύστημα + CC4.10 Δυσπεψία + CC10.1 Επείγουσες καταστάσεις + CC12.1 Τονωτικό για ενήλικες + CC15.1 Ψυχικό & συναισθηματικό τονωτικό + CC21.2 Δερματικές μολύνσεις + CC21.3 Δερματικές Αλλεργίες...TDS (3 φορές/ημέρα)

#2. CC21.2 Δερματικές μολύνσεις + CC21.3 Δερματικές Αλλεργίες σε νερό για ταμπονάρισμα στις πληγείσες περιοχές με βαμβάκι, εφόσον απαιτείται

Κατά τη διάρκεια της πρώτης εβδομάδας παρατήρησε ότι τα δερματικά της εξανθήματα επιδεινώθηκαν. Έγιναν ξηρά και στη συνέχεια άρχισαν να μαυρίζουν. Ήταν ενήμερη για πιθανό rollout (αποκάθαρση) και έτσι συνέχισε τη λήψη των ιαμάτων. Μετά από άλλη μία εβδομάδα, σταμάτησε τη λήψη αλλοπαθητικής αγωγής για την αλλεργία μια και το δέρμα της βελτιωνόταν σταθερά. Μετά από ένα μήνα, το δέρμα της ήταν 95% καλύτερα. Είχε, επίσης, αρχίσει να επαναφέρει το σιτάρι και μικρές ποσότητες ξηρών καρπών στην διατροφή της. Ο θεραπευτής ζήτησε της να μειώσει το **#1** σε **BD (2 φορές/ημέρα)** και να συνεχίσει να χρησιμοποιήσει το **#2** μόνο όταν αισθανόταν στο δέρμα της φαγούρα.

Από τις 15 Οκτωβρίου του 2015 ήταν σε θέση να τρώει σιτάρι και ξηρούς καρπούς χωρίς να έχει δερματικά εξανθήματα και συνεχίζει να λαμβάνει το **#1 ... OD (2 φορές/ημέρα)** προληπτικά. Η πίεσή της είναι φυσιολογική όταν μετριέται από τον γιατρό αλλά έχει κληθεί να παραμείνει στην αλλοπαθητική αγωγή της για την πίεση.

Μαρτυρία της ασθενούς:

Αυτά τα χάπια πραγματικά βοήθησαν την κατάσταση του δέρματος μου, όταν άλλες θεραπείες δεν έχουν. Είχα σταματήσει να βγαίνω έξω καθώς το δέρμα μου φαινόταν τόσο κακό, ειδικά στο πρόσωπό μου. Τώρα που είναι όλα καλύτερα, είμαι τόσο χαρούμενη. Αν αρχίσω να αισθάνομαι φαγούρα παίρνω το ίαμα

αμέσως και η φαγούρα σταματάει. Μπορώ τώρα να τρώω ψωμί, πίτες (charattis) και καρύδια στο φαγητό μου χωρίς εμφάνιση εξανθήματος.

+++++
+++

89. Μύκητας Νυχιών ^{03524...ΗΠΑ}

Μια γυναίκα ηλικίας 65 ετών παραπέμφθηκε στο θεραπευτή από κάποιον φίλο που είχε επωφεληθεί από τη Δονητική. Η ασθενής είχε μια τάση να δαγκώνει τα νύχια της. Αυτή η συνήθεια είχε οδηγήσει σε μια σοβαρή μυκητιασική λοίμωξη (παρωνυχία) στα νύχια του αντίχειρα, του δείκτη και του μεσαίου δάκτυλου στο αριστερό της χέρι και του παράμεσου και το μεσαίου δάκτυλου στο δεξί της χέρι. Για 1½ χρόνο είχε δοκιμάσει ισχυρά αλλοπαθητικά φάρμακα για να θεραπεύσει την κατάσταση. Όσο ήταν σε φαρμακευτική αγωγή ένιωθε τα νύχια της ήταν να γίνονται καλύτερα, αλλά από τη στιγμή που σταμάτησε, ο μύκητας επανήλθε. Στις 9, Ιουλίου 2015 ξεκίνησε με:

CC10.1 Επείγουσες καταστάσεις + CC12.1 Τονωτικό για ενήλικες + CC15.1 Ψυχικό & συναισθηματικό τονωτικό + CC21.7 Μύκητες...QDS (4 φορές/ημέρα) για 3 εβδομάδες

Προς το τέλος του Ιουλίου, η ασθενής ανέφερε βελτίωση άνω του 40%. Συνέχισε το ίδιο combo **TDS (3 φορές/ημέρα)** για άλλο ένα μήνα και είχε 100% θεραπευτεί. Η δοσολογία μειώθηκε σε **OD (1 φορά/ημέρα)** στα μέσα Οκτωβρίου 2015 και από τις αρχές Νοεμβρίου 2015, δεν υπήρχε υποτροπή. Είναι πολύ ευγνώμων στον Σουάμι που την έφερε σε επαφή μ' ένα θεραπευτή Δονητικής. Vibronicis.

+++++
+++

90. Ψωρίαση ^{11567...lvδία}

Ένα 7χρονο αγόρι εξετάστηκε για αγωγή μιας πάθησης του δέρματος που είχε διαγνωστεί ως παλαμοπελματιαίο κερατόδερμα (keratoderma palmoplantaris), μια παραλλαγή της ψωρίασης. Το αγόρι είχε ξηρές φολιδωτές αλλοιώσεις στα δάχτυλα των ποδιών, στα δάχτυλα των χεριών, στους αγκώνες και στα γόνατά του, τους τελευταίους 18 μήνες. Οι αλλοιώσεις επιδεινώνονταν κατά τη διάρκεια του χειμώνα αλλά και όταν το αγόρι αφυδατωνόταν από την εφίδρωση και το παιχνίδι. Ο δερματολόγος του είχε συνταγογραφήσει ενυδατικές και κρέμες στεροειδών για τοπική εφαρμογή, μαζί με βιταμίνες A & D και δισκία καλσιποτριόλης για να λήψη από το στόμα. Με αυτή τη θεραπεία, οι αλλοιώσεις υποχώρησαν αλλά επανεμφανίστηκαν μέσα σ' ένα μήνα από τη στιγμή που σταμάτησε τη λήψη των φαρμάκων. Αργότερα του δόθηκε Αγιουρβεδική θεραπεία, επίσης με μικρή επιτυχία. Στις 9 του Απριλίου του 2015 του δόθηκε:

#1. CC15.1 Ψυχικό & συναισθηματικό τονωτικό + CC17.3 Τονωτικό εγκεφάλου & μνήμης + CC21.3 Δερματικές αλλεργίες + CC21.10 Ψωρίαση...TDS (3 φορές/ημέρα) και QDS (4 φορές/ημέρα) για τοπική εφαρμογή διαλύοντας 5 σφαιρίδια σε 200ml νερού.

Αρχικά, τα ξηρά φολιδωτά τραύματα άρχισαν να βελτιώνονται (περίπου 50%). Το δέρμα έγινε πιο λείο. Αλλά από τις 20 Απριλίου και μετά, το δέρμα άρχισε να ξηραίνει και πάλι. Μετά από συμβουλή ενός senior θεραπευτή στις 2 Μαΐου, το παραπάνω ίαμα **#1** αντικαταστάθηκε με:

#2. CC21.1 Τονωτικό δέρματος + #1...6TD (6 φορές/ημέρα)

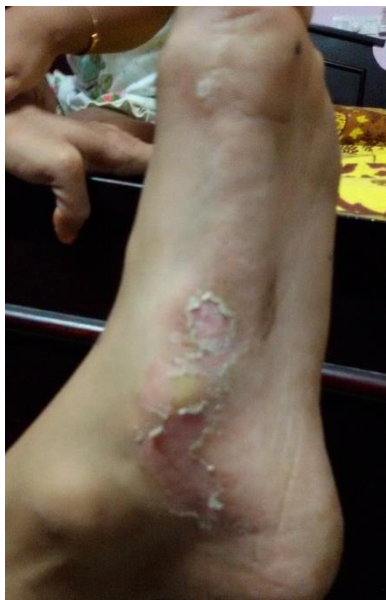#3. CC15.1 Ψυχικό & συναισθηματικό τονωτικό + CC21.1 Τονωτικό δέρματος + CC21.3 Δερματικές αλλεργίες + CC21.10 Ψωρίαση...QDS (4 φορές/ημέρα) για τοπική εφαρμογή σε νερό.

Επιπλέον, ο ασθενής κλήθηκε να εφαρμόζει μια ενυδατική κρέμα με βάση το νερό (Venusia Max) **BD (2 φορές/ημέρα)** στις αλλοιώσεις, μία φορά το βράδυ και μία φορά το πρωί πριν να πάει στο σχολείο. Πριν τη δοκιμή δονητικής, ο ασθενής είχε χρησιμοποιήσει αυτήν την κρέμα μαζί με άλλες αλλοπαθητικές κρέμες χωρίς επιτυχία. Η διαφορά σε αυτή την περίπτωση ήταν η προσθήκη δονητικής.

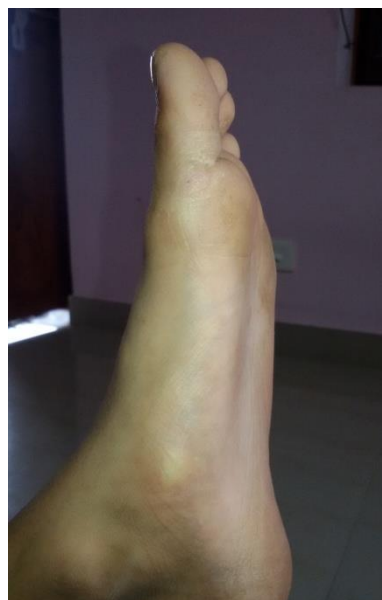Μετά από ένα μήνα οι αλλοιώσεις είχαν υποχωρήσει και ο ασθενής θεραπεύτηκε πλήρως. Αρχίζοντας στις 2 Ιουνίου, οι δόσεις σταδιακά μειώνονταν κάθε μήνα για τους επόμενους πέντε μήνες, ως εξής: **#2 ...QDS (4 φορές/ημέρα)** (Ιούνιος), **TDS (4 φορές/ημέρα)** (Ιούλιος), **OD (1 φορά/ημέρα)** (Αύγουστος), **3TW (3 φορές/εβδομάδα)** (Σεπτέμβριος), **OW (1 φορά/εβδομάδα)** (Οκτώβριος). Από τις 2 Αυγούστου 2015 το **#3** επίσης διεκόπη. Όταν εξετάστηκε για τελευταία φορά στις 26 Οκτωβρίου, δεν υπήρξε καμία υποτροπή. Δείτε φωτογραφίες πριν και μετά, κάτω.

Σχόλια του θεραπευτού:

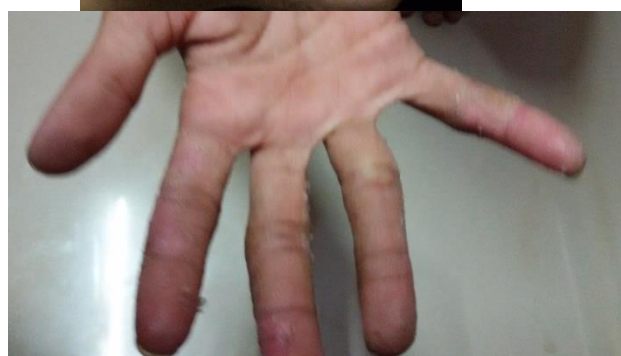
Οι γονείς του αγοριού είναι πολύ χαρούμενοι. Είναι ευγνώμονες στον Σουάμι για την πλήρη ανάρρωση του γιου τους. Επίσης, είναι χαρούμενοι που το αγόρι γλίτωσε από τις πιθανές αρνητικές επιπτώσεις των στεροειδών.



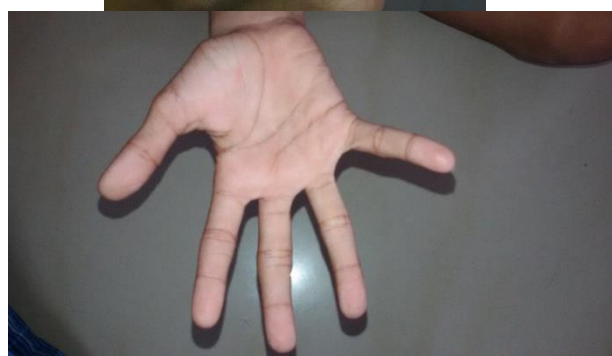Αστράγαλος πριν τη θεραπεία (9 2015)
Μετά τη θεραπεία (26 Οκτωβρίου)



Απριλίου



Χέρι πριν τη θεραπεία (9 Απριλ201



5) μετά τη θεραπεία (26 Οκτωβρίου)



Συμπληρωματικά

Ολοκληρώνουμε αυτή τη Γενέθλια προσφορά στο Σουάμι με μια προσευχή.

Samastha lokah sukhino bhavantu

Samastha lokah sukhino bhavantu

Samastha lokah sukhino bhavantu

Om shanti shanti shanti Hi

Είθε όλα τα όντα σε όλους τους κόσμους να είναι ευτυχισμένα.

Om Sai Ram Jai Sai Ram!

Sai Vibrionics . . . προς την αριστεία με προσιτή ιατρική φροντίδα – δωρεάν για τους ασθενείς