

Glasnik Sai Vibrionike

www.vibrionics.org

“Kad god vidite nesretnu, bolesnu ili potištenu osobu, to je polje vašeg služenja, *seve*.”

...Sri Sathya Sai Baba
studeni/prosinac 2015

Svezak 6, broj 6

U ovom broju

| | |
|---------------------------------|--------|
| ☞ Iz pera dr Jit K. Aggarwala | 1 |
| ☞ Slučajevi s kombo-preparatima | 2 - 44 |
| ☞ Dodatak | 44 |

☞ Iz pera dr Jit K. Aggarwala ☞

Ovo posebno izdanje Glasnika Sai Vibrionike koje sadrži 90 slučajeva, s ljubavlju nudimo Bhagavanu Sri Sathya Sai Babi povodom Njegovog 90. Rođendana. **Izdanje za 90. Rođendan**

Dragi praktičari

Ovim posebnim brojem Glasnika Sai Vibrionike obilježavamo 90. Rođendan našeg voljenog Gospoda, Sai Babe. U njemu se nalazi 90 slučajeva koje smo Swamiju ponudili na dan Njegova rođenja. Izvornu posvetu prenosimo niže.

Naš voljeni Baba nas uči da će u fizičkom svijetu uvijek postojati dvojnost. Uvijek će postojati dobro i loše, patnja i sreća, bolest i zdravlje. Sai Vibrionika je nastala pod božanskim vodstvom našeg Gospoda kako bi se smanjila patnja među ljudima. Mi koji imamo blagoslov da ju prakticiramo znamo kakav je ona dragocjen dar, kako pacijentima koje imamo privilegiju služiti tako i nama samima kao Njegovim instrumentima. Obnovimo svoju posvećenost Swamijevom služenju, u ulozi Njegovih praktičara ispunjenih ljubavlju.

Dok smo pregledali slučajeve koje su praktičari poslali za ovu posebnu prigodu, bili smo zapanjeni raznovršnošću pacijenata, oboljenja i tipova liječenja. Ali ono što je zajedničko svima njima jeste ljubav. Ljubav i briga koju praktičari pružaju pacijentima pokazuje se u slučaju za slučajem. Tako bi trebala funkcionirati Sai Vibrionika. Bez ljubavi nema istinskog iscjeljenja.

Nadamo se da ćete svi vi koji čitate slučajeve biti nadahnuti pričama o pacijentima i praktičarima.

Sai je cijelim putem vodio svako nastojanje Sai Vibrionike, uključujući i ovaj veliki poduhvat. Nakon što nam je stigao nevjerovatan broj slučajeva, mi, članovi Glasničkog tima, radili smo danonoćno kako bismo se pobrinuli da svaki prilog bude uvršten u ponudu. Praktičari su vrlo promptno odgovarali na naše zahtjeve za dodatnim informacijama i pojašnjenjima.

Svi su radili skupa u jedinstvu, nadahnuti dragocjenom prilikom da Swamiju ponude dar Vibrionike na Njegov 90. Rođendan.

Ovom prilikom želimo zahvaliti svima koji su pomogli da se ovaj projekat uspješno privede kraju. To ne bismo uspjeli bez darežljive i nesebične pomoći brojnih praktičara koji su svoje poslove stavili u drugi plan kako bi pomogli realizaciji projekta. Vrlo smo zahvalni praktičarima i koordinadorima koji su prikupljali slučajeve i pomogli nam da ih kompletiramo. Zahvaljujemo vrijednim članovima uredničkog tima koji su pregledali i uredili skice, postavili ih na internet i pripremili za objavljivanje na web Glasniku kao i u specijalnoj knjižici za Swamijev Rođendan.

U služenju Saija s ljubavlju,
Jit K Aggarwal

Posveta

Posvećeno voljenom Gospodu, Bhagavanu Sri Sathya Sai Babi
na Njegov 90. Rođendan, 23. studeni 2015

Najdraži Swami,

Nudimo ovaj buket od 90 slučajeva Sai Vibrionike pred Tvoja lotosna stopala. Izveštaji o božanskom iscjeljenju iz cijelog svijeta svjedoče o tome kako Tvoja bezuvjetna ljubav liječi bolesne i ublažava patnju. U Svom beskrajnom suosjećanju podario si svijetu Sai Ram iscjeljujuće vibracije. Dao si nam blagoslov da budemo Tvoji instrumenti i ovaj oblik liječenja donesemo svima kojima je potrebno. Dozvolio si nam da svjedočimo Tvojim čudima izlječenja.

Nudimo Ti naša srca, naše umove, naše sve, u nesebičnom služenju Tebi. Molimo da nas nastaviš voditi kako bismo svakom pacijentu pružili najbolju moguću i ljubavljvu ispunjenu skrb.

☪ Slučajevi s kombo-preparatima ☪

Slučajevi su organizirani po kategorijama u skladu s registarskim brojem praktičara/ke.

1. Uzgajanje rajčica ^{00002...UK}



Praktičar piše: Već nekoliko godina živim u Puttaparthiju u blizini Superspecijalističke bolnice. Imam vrt u kojem uzgajam razno povrće. Rajčice u vrtu već (u studenom 2015) dosežu visinu od 180 cm, samo osam tjedana nakon što sam ih posadio, zdrave su i snažne te imaju male pupoljke. Sve to imam zahvaliti prošlogodišnjem eksperimentu s Vibrionikom. Bili smo nezadovoljni prethodnim sadnicama koje su dosegle visinu od samo 120 cm i davale male plodove. Kad smo 2014. zasadili nove, dali smo im:

CC1.1 Animal tonic + CC1.2 Plant tonic + SR264 Silicea 3X...OD u vodi, prskali smo biljke koristeći bocu spreja od 2 litra

Kad biljke tek prebacite iz saksije u zemlju, one budu pod stresom i trebaju pomoć. Zato smo im davali lijek **OD** tri dana. Odmah su reagirale tako što su proizvele snažan urod. A zatim smo ih nastavili prskati svakih pet dana nekoliko mjeseci. Narasle su gotovo 170 cm,

s mnogo zdravih plodova. Neki su bili vrlo veliki – izvagali smo dva-tri, težili su gotovo pola kilograma (vidjeti sliku).

Također smo primijetili da je i drugo povrće – tikvice, špinat, blitva, patlidžan, različite vrste salate – postalo snažnije i zdravije. Mi sve sadnice hranimo vrtnim kompostom i prskamo domaćom čili mješavinom kako bismo ih zaštitili od gusjenica, lisnih uši, mušica, mrava, vunastih ušiju i drugih napasnika. Ali ovo je bio prvi put da smo im redovito davali vibro tonik i prvi put da smo imali tako velike rajčice. Koje su uz to bile i vrlo ukusne.

Komentar praktičara:

Dajemo recept za čili mješavinu, ali i sâm gorenavedeni vibro tonik pomaže jačanju otpornosti biljaka: kuhati pola kile tanko isjeckanih jako ljutih čili papričica u 3 l vode 15-20 minuta. Dodati 30 g sapuna i miješati kako biste rastvor učinili sapunastim kako bi se mogao zalijepiti za biljke. Dodati još 3 l vode. Ohladiti i procijediti. Primijeniti uz pomoć sprej boce ili metlicom od indijske trske.

2. Oživljavanje ptičice ^{01339...USA}

22. rujna 2015, mala se crnoglavka zabila u prozor kuće. Udarila je o staklo pod određenim uglom, a zatim pala na sims. Praktičarka je zgrabila kutijicu s *vibhutijem* i požurila da ptičicu popraska i izrecitira Gayathri mantru. Ptičica se nije mrdala, a glava joj je visila. U početku je vrlo brzo disala. Disanje joj se postupno usporilo i oslabilo. Praktičarka ju je nježno pogladila po leđima. Činilo se da je ptičica prestala disati. Zato je nabrzinu pripremila lijek u vodi u malenom čepu koji joj se našao pri ruci:

CC1.1 Animal tonic + CC10.1 Emergencies

Nježno je nagnula čep u kljun ptičice dok joj je milovala vrat. Ptičica je najednom progutala malo vode. Nakon nekoliko minuta je podigla glavu i uzela još vode. Nakon kratkog vremena počela je vrtjeti glavom i treptati. Nekoliko minuta kasnije, praktičarka joj je pokušala dati još jednu dozu vibro vode, ali ptičica nije htjela. Umjesto toga, snažno se vinula i odletjela. Cijeli susret nije trajao duže od 20 minuta.



3. Pothranjena maca s frakturom zdjelice i dijarejom ^{02658...Italy}

4. studenog 2013, neki su dobri ljudi na ulicama Rima ugledali pothranjenu macu nepoznatih ozljeda. Nisu je vidjeli narednih deset dana dok je netko nije ugledao skrupčanu u kutku; bez dlake, u bolovima, jedva je hodala. Odveli su je veterinaru. Snimak je pokazao da je imala frakturu zdjelice staru dva tjedna. Također je imala dijareju pa je dobila tretman za gliste. Jedna od pacijentica praktičarke odnijela je macu doma, napravila joj sklonište i zatražila vibrionički tretman. 25. studenog maca je dobila:

CC4.6 Diarrhoea + CC12.2 Child tonic + CC20.7 Fractures...TDS

U roku od sedam dana dijareja je u potpunosti prestala, a maca je počela dobivati na težini. Novi snimak je pokazao da zdjelčna kost dobro zarasta. Maca je sad mogla hodati i izlaziti iz skloništa. Posljednji snimak kod veterinara, oko mjesec dana kasnije (5. siječnja 2014.), pokazao je da je zdjelčna kost potpuno zarasla. Maca se vratila na staru težinu i sad je bila dovoljno živahna da izlazi iz kućice i glasno izaziva druge dvije mačke. Ozdravila je.

4. Upalna bolest crijeva i ubrzan puls (WPW sindrom) kod mačka ^{02667...UK}

Stari sterilizirani riđi mačak Garfield (15) dobio je dijagnozu tri ozbiljne bolesti. Prva je bila upalna bolest crijeva koja je zahvatila tanko crijevo, pankreas i jetru. Simptomi su bili povraćanje i tečna stolica. Veterinar mu je propisao antibiotike u tabletama, ali vlasnica nije mogla da mu ih da a da pri tom ne bude teško izgrebana, tako da su lijekovi potencirani u mašinici.

Pored toga, mačak je patio od Wolfe-Parkinson-White (WPW) sindroma, rijetke bolesti srca koja mu je uzrokovala puls od 400-500 otkucaja/min (kod mačaka je normalan puls 200 otkucaja/min). Veterinar je sumnjao i na blokadu srčanog električnog sustava izazvanu ugruškom ili tumorom te je propisao beta-bloker i aspirin. Ponovo su se javili problemi glede davanja lijeka. Mačak je patio i od nuspojava lijekova, tako da je praktičarka na daljinu emitirala zamjensku terapiju.

Za upalnu bolest crijeva:

#1. CC4.6 Diarrhoea + CC4.7 Gallstones...6TD

Za WPW:

#2. CC2.3 Tumours & Growths + CC3.2 Bleeding disorders + CC3.6 Pulse irregular + CC15.1 Mental & Emotional tonic...6TD

Za srčanu blokadu:

#3. Beta-bloker i tablete za srce potencirane u mašinici...BD

Za cjelokupno zdravlje:

#4. CC1.1. Animal tonic...TDS

Trajanje emitiranja variralo je između 1 i 9 minuta, ovisno o stanju u kojem se mačak nalazio i onoga što je praktičarka osjećala.

Garfield je dva mjeseca bio stabilan, ali je malo jeo i pio tako da mu je u slanje vibracija na daljinu uključen i **potencirani steroid**. Kako je slabio, tako mu je praktičarka počela svaki dan emitirati **potencirane lijekove za hranu**. To je pomoglo Garfieldovu probavu i činilo se da ga je nagnalo da ponovo počne piti. Međutim, jednog dana ga je praktičarka zatekla u vrlo lošem stanju nakon što je cijelo jutro povraćao. Stražnje noge su mu otkazale. Praktičarka je pretpostavila da je paralizu izazvalo stanje srca. Stavila ga je na kauč i odmah počela emitirati:

#5. CC10.1 Emergencies... 9 minuta

Kombinacija ga je smirila u roku od nekoliko minuta. Kako nije željela da se mačak dalje pati, praktičarka je za to veče zakazala eutanaziju kod veterinaru. Babinom milošću to nije bilo moguće jer je mačak reagirao već na sljedeće emitiranje:

#6. CC18.4 Paralysis...9 minuta ili duže

Kada se nakon nekog vremena vratila do Garfielda, zatekla ga je kako hramlje prema kutiji s pijeskom! Na licu mjesta je donijela odluku, iako je bio izuzetno slab, da nije spreman za uspavljivanje te je otkazala termin kod veterinaru a noć probdjela nad njim. Nastavila je sa emitiranjem #1, #2, #4, #5 i #6 svaki sat, a također je uključila:

Za spokojan odlazak:

#7. SR272 Arsen Alb 10M

Međutim, mačku još uvijek došlo njegovo vrijeme. Nakon emitiranja, prestao je povraćati i teturati. Vratio mu se apetit. Uz strpljenje i brigu, Garfield se nastavio oporavljati. Za to vrijeme uhvatio je, ubio i praktičarki donio pacova sa željom da joj pokaže kako je gotovo spreman vratiti se na posao.

Napomena urednika: Skraćena verzija ovog slučaja objavljena je u Protokolu *Međunarodne konferencije Sai Vibronike 2014*. Šira verzija pokazuje kako odašiljanje vibracija na daljinu može biti učinkovito i koliko korisni mogu biti alopatski lijekovi kad se potenciraju uz pomoć Sai Ram mašine.

+++++

5. Ozljede oka i glave kod mačke 02750...Canada

Sweetie, macu sa ulice, vlasnik je podizao od njezinog rođenja. U studenom 2014. susjed je uhvatio Sweetie dok je pila mlijeko, udario je po glavi i ustima, a zatim je bacio u otvoreni kanal na ulici. Vlasnik je na motoru donio macu praktičaru. Gledali su kako Sweetie s jednim otečenim i zatvorenim okom i rasparanim usnama udara o namještaj. Praktičar je pripremio:

CC1.1 Animal tonic + CC7.1 Eye tonic + CC10.1 Emergency + CC18.5 Neuralgia

Trebalo je razmutiti 5 globula u vodi/mlijeku u malenoj plastičnoj/staklenoj zdjelici i davati Sweetie da pije kad zaželi. Sweetie je sljedećeg dana počela piti mlijeko, a za dva dana je trčkarala naokolo; bilo je vidno da je došla sebi i da je na putu ka potpunom oporavku.

+++++

6. Rak kod psa 02864...USA

Žena je dovela svog psa Henryja (6) praktičaru jer mu je dijagnosticiran rak toraksa (prsne šupljine). Rak je toliko uznapredovao da mu je veterinar prognozirao još vrlo malo vremena. Pas je patio od kratkog daha, a praktičar je mogao napipati i vidjeti kanceroznu izraslinu. Dobio je:

CC1.1 Animal tonic + CC2.1 Cancer + CC2.2 Cancer pain + CC2.3 Tumours & Growths + CC19.1 Chest tonic + CC19.3 Chest infections...BD u vodi

Nakon prvog tjedna vlasnica je izvijestila da se Henry osjeća bolje i da manje pati.

U isto vrijeme, imala je još jednog psa koji je imao izraslinu na vratu gotovo 12 godina. Izraslina se nedavno otvorila i veterinar ju je uklonio pod anestezijom. I ovaj je pas pio iz iste zdjelice kao Henry. Nakon tri tjedna uzimanja Henrijevog lijeka, zdravlje ovog psa se okrenulo značajno nabolje. Vlasnica je uvjeren da pas svoj brzi oporavak nakon operacije u potpunosti duguje činjenici da je s Henrijem dijelio vibriranu vodu.

Henrijevo zdravlje se stabiliziralo. Rak je usporio, ali je vlasnica smatrala da je suviše uznapredovao prije nego su započeli s liječenjem i da se neizbježni kraj samo odlaže. Kako bi ga pošteđela daljnje boli, obitelj je odlučila uspavati Henrija nakon šest tjedana.

+++++

7. Gliste kod mace 03528...France

Praktičar je sumnjao da dvogodišnja mačka ima gliste jer je bila vrlo mršava i slaba i opadala joj je dlaka uprkos tome što je dobro jela. 27. lipnja 2015. je dobila:

CC1.1 Animal tonic + CC 4.6 Diarrhoea... 5 globula rastvorenih u 200ml vode staviti u zdjelicu s vodom da pije tijekom dana, 7 dana

Nakon 8 dana, u mačjem izmetu su se mogle uočiti gliste. U roku od mjesec dana povratila je težinu i snagu. Kako se gliste ne bi vratile, gornji tretman je ponovljen mjesec dana kasnije, počevši od 31. srpnja.

+++++

8. Rak jajnika ^{02799...UK}

5. rujna 2014. praktičara je posjetila žena (56) u 3. stadiju A2 karcinoma bistrh stanica jajnika (OCCC). Imala je povijest srčanih problema. U srpnju 2013. bila je smještena u bolnicu usljed teškog oticanja pluća nakon srčanog napada, s ozbiljnim začepljenjima u većini arterija i samo 30% funkcije srca. Rečeno joj je da ne može podnijeti niti jedan oblik liječenja i poslali su je kući. Nakon toga se liječila Vibrionikom nakon čega je doživjela fantastičan oporavak. (Za više informacija vidjeti *Protokol 1. Međunarodne konferencije Sai Vibrionike*, "#1. Heart Attack", str. 53-54).

Gospođa je patila i od drugih kroničnih stanja: dijabetes II, kojeg je dobro kontrolirala injekcijama inzulina i oralnom alopatskom medikacijom; pankreatitis, koji je također dobro kontrolirala alopatskom medikacijom. Od srpnja 2014. patila je od gasova u truhu, kašlja i mučnine. Snimak je pokazao izraslinu u jajniku. 29. srpnja 2014. izvadili su joj maternicu i dijagnosticirali rak jajnika. Počela je s kemoterapijom, ali je kolabirala već prilikom prve sesije, 1. rujna 2014, zbog nakupljanja tekućine u plućima. Kemoterapija je zaustavljena a pacijentkinja puštena nakon tri dana. Nije uzimala više nikakvu terapiju za rak. Dobila je:

#1. CC2.1 Cancers - all + CC2.3 Tumours & Growths + CC4.2 Liver & Gallbladder tonic + CC4.3 Appendicitis + CC4.7 Gallstones + CC4.10 Indigestion + CC4.11 Liver & Spleen + CC8.1 Female tonic + CC10.1 Emergencies + CC13.1 Kidney & Bladder tonic + CC15.1 Mental & Emotional tonic + CC18.1 Brain disabilities + CC19.3 Chest infections chronic + CC19.6 Cough chronic...6TD

#2. NM45 Radiation + NM113 Inflammation + SM2 Divine Protection + SM5 Peace & Love Alignment + SM6 Stress + SR324 X-Ray + SR348 Cortisone...QDS

Nakon četiri tjedna izvijestila je da se osjeća 50% bolje. Appetit joj se vratio na normalu a mučnina nestala. Osjećala je više energije. **#1** je smanjen na **5TD**, a **#2** nastavljen **QDS**. Četiri mjeseca poslije, u siječnju 2015, na snimku nije bilo ni traga raku. Osjećala se 75% bolje. I **#1** i **#2** su nastavljeni **QDS**. Nakon 6 mjeseci, pacijentkinja je izvijestila da se osjeća 90% bolje. Daljnji pregledi u ožujku 2015. potvrdili su da nema raka ni u jednom od organa. Zato su oba lijeka smanjena na **TDS**. 13. kolovoza 2015, pacijentkinja izvještava da se osjeća vrlo dobro; putuje i vodi vrlo aktivan život. Oba je lijeka smanjila na **BD**. Od listopada 2015. se nastavlja osjećati dobro. Prekinula je sa **#2** i nastavila sa **#1 - BD**. Svi snimci su dostupni na uvid.

Komentar gospođine kćerke:

Bile su to izuzetno teške dvije godine za našu obitelj. Nakon što je preživjela zatajenje srca, Amma [Mama] je naknadno otkrila da pati od teškog oboljenja sve tri koronarne arterije. Jedina joj je opcija bila transplantacija srca. Međutim, rizici su premašivali dobrobiti. Stručnjaci su nam rekli da bi još jedan blagi napad mogao okončati njezin život.

Amma je Swamijevu Vibrioniku uzimala pobožno. Kad je otišla na kontrolu, liječnici su bili zapanjeni kvalitetom života kojeg vodi i napretkom koji je postigla. Očekivali su da će biti vezana za kolica uz vrlo slab kvalitet života. Umjesto toga, ona danas vodi otprilike 85% života kakvog je vodila nekad.

Nažalost, godinu dana kasnije, Ammi je dijagnosticirana cista na jajnicima za koju se ispostavilo da je rak bistrh stanica, 3. stadij. Liječnici su se pitali da li će preživjeti histerektomiju, pa ipak se ova nevjerojatna žena probudila u operacijskoj sali i počela raspitivati za obitelj. Liječnici su vjerovali da je cista uklonjena bez prolihanja ili širenja.

Amma je dobila Swamijeve vibrioničke lijekove za rak prije i poslije operacije. Također joj je bilo zakazano šest tretmana kemoterapije. Nažalost, dali su je u ruke mladim liječnicim i za vrijeme prve sesije je doživjela još jedan srčani napad. Zbog toga su prekinuli kemoterapiju.

Od tada nastavlja uzimati vibrioničke lijekove a liječnici vjeruju da pokazuje pozitivne znake oporavka. Moja majka, koja je preživjela srčani napad kako bi joj dijagnosticirali bolest srca, a zatim 3. stadij raka bistrh stanica, danas uživa kvalitetan život.

Čudo Swamijeve Vibrionike govori samo za sebe.

9. Tumor na nosu, kronični problemi s probavom ^{03524...USA}

Stariji čovjek (83) obratio se praktičaru zbog velike izrasline na vrhu nosa. Izraslina je bila benigna, ali je rasla gotovo pet godina, a za to vrijeme izrasle su i nove. Liječnik ga je tretirao različitim alopatskim lijekovima od kojih niti jedan nije pomogao. Zapravo minociklin, antibiotik s nekoliko nuspojava, učinio je da se tumor pogorša. Kad god bi dotakao nos, pacijent je osjećao nadraženost, a tumor je bio mastan. Pacijent se također žalio na kronični problem s probavom od kojeg je patio već dvadeset godina. Patio je od još nekoliko problema, ali je najprije želio pomoć oko tumora i probave. 3. srpnja 2015. je dobio:

Za tumor i probavu:

#1. CC2.3 Tumours & Growths + CC4.10 Indigestion + CC12.1 Adult tonic + CC15.1 Mental & Emotional tonic + CC17.3 Brain & Memory tonic...TDS

Nakon sedam dana rekao je praktičaru da je lijek "dobar". Probava mu je bila 40% bolje, te, iako je tumor izgledao isto, nije bilo novih izraslina, što mu je dalo razlog za nadu. Nakon mjesec dana je izvijestio da mu je probava "odlična", najmanje 70% bolje. Također je bio sretan jer je tumor počeo da se smanjuje. Smanjio se za oko 20% a boja kože je također počela da mu se popravlja. U narednih mjesec dana probava mu je bila potpuno izliječena a tumor se smanjio za 80%, što je bio izuzetan napredak.

Zatim su lijekovi promijenjeni jer je trebalo smanjiti doziranje za probavu. 18. listopada je dobio:

Za probavu:

#2. CC4.10 Indigestion + CC10.1 Emergencies....OD

Za tumor:

#3. CC2.3 Tumours & Growths + CC12.1 Adult tonic + CC15.1 Mental & Emotional tonic + CC17.3 Brain & Memory tonic...TDS

Dok je uzimao vibrice, nije koristio nikakve druge lijekove. 10. studenog sve su izrasline bile nestale. U početku se tumor smanjivao vrlo brzo da bi nakon toga proces usporio. Nije bilo osjećaja nadraženosti, a tumor je bio suh. Pored toga što je **#3** uzimao oralno, praktičar mu je dao:

4 CC2.3 Tumours & Growths... u želeu od čistog petroleja za spoljnu primjenu po potrebi

Kad je pacijent posjetio liječnika, ovaj je bio zapanjen ugledavši da je tumor praktično nestao i iznenadio se kad je čuo o čudesnom lijeku "Vibrionike"! Pacijent je izuzetno zadovoljan Vibrionikom i počeo je uz pomoć nje tretirati dijabetes, povišen kolesterol i krvni tlak.

10. Dijabetes, izraslina iza uha ^{10399...India}

Muškarac (41) koji patio od dijabetesa tri godine obratio se praktičaru u lipnju 2010. Bio je na alopatskim lijekovima, ali je htio i vibrice. Dobio je:

Za dijabetes:

#1. CC3.1 Heart tonic + CC6.3 Diabetes + CC7.1 Eye tonic + CC12.1 Adult Tonic + CC13.1 Kidney & Bladder tonic...TDS

Svakog mjeseca je posjećivao praktičara kako bi dobio novu dozu. Nakon devet mjeseci razvio je mišićni čvor u vratu odmah iza lijevog uha, zbog kojeg se savjetovao s liječnikom. Liječnik mu je savjetovao da ga ukloni kirurški kako bi uklonio rizik od raka, ali on nije pristao. U roku od 2-3 mjeseca, izraslina je prilično porasla tako da je odlučio uzeti vibro tretman. Praktičar je terapiju promijenio na:

Za tumor i dijabetes:

#2. CC2.3 Tumours & Growths + #1...TDS

Godinu dana kasnije, izraslina se smekšala i nakon 20 mjeseci u potpunosti nestala. Terapija je vraćena na **#1...TDS**.

Od listopada 2015, pacijent je sretan jer mu je liječnik postupno smanjivao alopatske lijekove za dijabetes. Nastavlja uzimati **#1**.

11. Benigna kalcifikacija dojke ^{11573...India}

Gospođa (55), bliska rođaka praktičarke, bila je zabrinuta nakon što je posljednji mamogram pokazao benignu kalcifikaciju kategorije 2 u lijevoj dojci. Operirala je rak desne dojke prije devet godina i od tada je redovno išla na pregled. Praktičarku je posjetila 3. svibnja 2015. kad je odlučila uzeti vibrioniku i prestati s drugim oblicima liječenja. Dobila je:

CC2.1 Cancers + CC2.2 Cancer pain + CC2.3 Tumours & Growths + CC8.3 Breast disorders + CC12.1 Adult tonic + CC15.1 Mental & Emotional tonic...TDS

Tri mjeseca kasnije, na njenu veliku radost, testovi su pokazali da je kalcifikacija nestala. Tkivo je bilo normalno. Pacijentkinja je nastavila uzimati lijek tri mjeseca. Od studenog 2015. praktičarka planira da je stane na dozu za održavanje od **OD**.

12. Srčane palpitacije (nepravilan ritam otkucaja srca) i bolovi u kuku ^{01620...France}

Žena (77) je 20. travnja 2015. zatražila tretman za kronične probleme sa srcem i kukovima. Godinu dana je imala učestale epizode srčane aritmije. Palpitacije su ponekad znale trajati i po cijeli dan. Bila je zabrinuta jer je mislila da ima bolest srca. Međutim, njen elektrokardiogram je bio normalan.

Pored toga je prije četiri mjeseca razvila bolove u lijevom kuku, ali rentgenski snimak nije ukazivao ni na kakav poremećaj. Zbog bolova u kuku imala je poteškoća prilikom hodanja i uspinjanja i brzo se umarala ukoliko bi micala i nosila teške stvari. Nije voljela alopatske lijekove i nije ništa uzimala.

Za vrijeme konsultacija neprestano je govorila i vrlo brzo bi se uzбудila. Činilo se da joj je to navika. Dobila je:

Za palpitacije:

#1. CC3.6 Pulse irregular + CC10.1 Emergencies + CC12.1 Adult tonic + CC15.1 Mental & Emotional tonic...TDS, a ako je u krizi, 1 dozu svakih 10 minuta, sat ili dva ako je neophodno

Za bolove u kuku:

#2. NM3 Bone I + CC20.3 Arthritis + CC20.4 Muscle & Supportive tissue...TDS

Deset dana kasnije pacijentkinja je izvijestila da su palpitacije nestale nakon što je sat vremena učestalo uzimala **#1**. Savjetovano joj je da se nauči opustiti pomoću tehnike srčane koherencije.

Četiri tjedna kasnije gospođa je izjavila da nema bolova u kuku i da može normalno hodati. Iako je smatrala da je tehnika srčane koherencije dobra, nije ju koristila za palpitacije.

Šest tjedana kasnije izvijestila je da više nema palpitacije i da može hodati preko 6 km u komadu. Rekla je kako se dugo nije osjećala tako dobro.

Doziranje za oba lijeka je smanjeno na **OD** dva tjedna, **2TW** naredna dva tjedna, a zatim na **OW** prije nego što prestane s uzimanjem. Od rujna 2015. gospođa se nastavlja osjećati vrlo dobro i vrlo je sretna i zahvalna.

+++++

13. Slaba cirkulacija, bolovi u leđima, leukoreja i urtikarija ^{02799...UK}

Gospođa (76) je patila od vrlo hladnih stopala, bolova u leđima i leukoreje. Posjetila je praktičara 23. srpnja 2014. Još od djetinjstva je zbog loše cirkulacije patila od osjećaja hladnoće u udovima. Od bolova u leđima je zbog spondilitisa patila već dvadeset godina. Bolove je smirivala uz pomoć analgetika, ali bez većeg uspjeha. Osim toga nije uzimala nikakve lijekove. Dobila je sljedeće:

Za slabu cirkulaciju:

#1. CC3.1 Heart tonic + CC3.5 Arteriosclerosis + CC3.7 Circulation + CC10.1 Emergencies + CC12.1 Adult tonic + CC15.1 Mental & Emotional tonic...QDS mjesec dana, zatim **TDS**

Za spondilitis:

#2. CC18.5 Neuralgia + CC20.1 SMJ tonic + CC20.2 SMJ pain + CC20.3 Arthritis + CC20.4 Muscles & Supportive tissue + CC20.5 Spine...QDS mjesec dana, zatim **TDS**

Nakon 3 ½ mjeseca, pacijentkinja je izvijestila o 30% poboljšanja simptoma hladnih stopala i 20% olakšanja kod bolova u leđima. Uzimala je **#1** i **#2 TDS**.

Pacijentkinja je također otkrila još jedan problem: proteklih godinu i pol patila je od bjeličastog vaginalnog iscjetka zbog leukoreje te od vaginalnog svraba usljed koprivnjače. Nije uzimala lijekove. Dobila je:

Za leukoreju i urtikariju:

#3. CC8.1 Female tonic + CC8.5 Vagina & Cervix + CC21.1 Skin tonic + CC21.3 Skin allergies + CC21.7 Fungus...QDS mjesec dana, a zatim **TDS**

Nakon sedam tjedana je izvijestila da je potpuno izliječila leukoreju i urtikariju na čemu je bila vrlo zahvalna. **#3** je smanjen na **BD** sedam dana, a zatim na **OD** tjedan dana prije nego što je prestala. I ostali simptomi su se značajno smanjili: bolovi u leđima su bili 70% bolji, a stopala 50%. Nastavila je uzimati **#1** i **#2 TDS**.

Kad je ponovo došla 30. svibnja 2015, i leđa i udovi su joj bili 90% bolje, tako da su **#1** i **#2** smanjeni na **BD**. 23. rujna 2015. pacijentkinja je izvijestila da su joj bolovi u leđima i osjećaj hladnoće u stopalima potpuno nestali. Od listopada 2015. nastavlja uzimati **#1** i **#2 OD**.

+++++

14. Anemija ^{02799...UK}

Djevojka (26) je posjetila praktičarku 10. srpnja 2015. zbog anemije usljed nedostatnog željeza. Posljednjih je mjeseci osjećala veliku iscrpljenost. Nakon što joj je na osnovu nalaza krvi dijagnosticiran manjak željeza, liječnik joj je propisao tablete željeza što je za posljedicu imalo konstipaciju i pogoršanje hemoroida i zato ih je prestala uzimati. Nije uzimala niti jedan drugi lijek. Dobila je:

NM2 Blood + NM12 Combination 12 + NM22 Liver + NM45 Atomic Radiation + OM1 Blood + OM28 Immune System + BR1 Anaemia + SM1 Divine Protection + SM5 Peace & Love Alignment + SM6 Stress + SR216 Vitamin E (organic origin) + SR256 Ferrum Phos + SR306 Phosphorus + SR324 X-Ray + SR360 VIBGYOR + SR361 Acetic Acid + SR494 Haemoglobin + SR529 Spleen + SR561 Vitamin Balance...QDS

Nakon šest tjedana, osjećala je upola manje umora i više energije. Doziranje je smanjeno na **TDS**. U listopadu 2015. pacijentkinja se osjećala potpuno zdravo. Nalaz krvi od 12. listopada je pokazao da joj je željezo normalno tako da je doziranje smanjeno na **BD**.

+++++

15. Mini-udari nakon operacije srca ^{02890...USA}

Sestra ove praktičarke (74) je 2013. doživjela srčani udar, nakon čega su joj ugradili bajpas. Nakon operacije je zbog nedijagnosticiranih krvnih ugrušaka doživjela nekoliko prolaznih ishemičnih napada (mini-udara). Nažalost to je pogodilo dio mozga koji kontrolira refleks gutanja tako da nije mogla jesti niti govoriti bez gušenja, čak i kad miruje. Pustili su je nakon mjesec dana liječenja, koje je uključivalo antikoagulate i lijekove za povišen kolesterol. Praktičarka je ostala uz nju te joj dala:

Za bolove u tijelu i zglobovima:

#1. CC20.1 SMJ tonic + CC20.2 SMJ pain + CC20.3 Arthritis + CC20.4 Muscles & Supportive tissue...BD

Za srčani i moždani napad:

#2. CC3.4 Heart emergencies + CC3.5 Arteriosclerosis + CC18.4 Paralysis...BD

Za jetru i kožu:

#3. CC4.2 Liver & Gallbladder tonic + CC4.10 Indigestion + CC21.1 Skin tonic + CC21.5 Dry Sores...BD

Kad je gospođa primila prvu dozu **#2** pod jezik, došlo je do vidljivog poboljšanja. Oči su joj se razbistrile i trenutačno je podsjetila na staru energičnu sebe koja radi više stvari odjednom. To je osnažilo njenu vjeru u vibro liječenje. Nastavila je uzimati vibrice prema propisanom. Gušenje se postupno smanjilo i do kraja godine potpuno nestalo.

Od listopada 2015. pacijentkinja nastavlja uzimati vibrice, ali nedovoljno konzistentno. Iako je sporija nego prije, u nevjerojatnoj se mjeri vratila na staro.

Komentar praktičarke:

U ovom procesu iscjeljenja milost Božja je bila više nego vidljiva, a ovo je bilo nadahnjujuće iskustvo kako za pacijentkinju tako i za praktičarku.

+++++

16. Preponska kila (ingvinalna hernija) ^{02899...UK}

Muškarac (63) je 29. lipnja 2015. dobio dijagnozu preponske kile. Dan ranije osjetio je bolove u predjelu prepona dok je sjedio i obavljao vjerski obred. Prethodno nije bilo nikakvih indikacija. Do sljedećeg pregleda kod liječnika, stanje je postalo izuzetno bolno. Doktor je morao dvaput vraćati otečeno tanko crijevo. Preporučio mu je operaciju, ali je pacijent odbio odlučivši uzimati analgetike uporedo s vibrioničkim lijekovima (bez doktorovog znanja). Doktor je pristao nadgledati stanje 6-8 tjedana, ali je zamolio pacijenta da odmah ode u bolnicu ukoliko se stanje pogorša. Praktičar mu je dao:

CC4.9 Hernia + CC10.1 Emergencies + CC12.1 Adult tonic + CC15.1 Mental & Emotional tonic...TDS
u vodi

Nakon što je uzimao lijek samo jedan dan, bol se smanjila za 50% ali je tanko crijevo i dalje izbijalo kroz probušeni trbušni zid. Nakon tri dana, bol se smanjila za 80%, a crijevo je izbijalo samo jednom dnevno, obično ujutro prije stolice. To se popravilo u naredna četiri dana, kada je bol već potpuno prestala. Pacijent nije osjećao nikakvo ispadanje u trbuhu. Nakon dva tjedna osjećao se 100% bolje.

Na zadnjem pregledu kod liječnika, u drugom tjednu rujna 2015, potvrđeno je da je stanje izliječeno. Doktor je izjavio da neki pacijenti uspiju ojačati mišiće u području prepona, što se desilo ovom pacijentu. Savjetovao mu je da ne podiže ništa teško i da radi vježbe za jačanje mišića u preponama.

Pacijentu je savjetovano da nastavi uzimati preventivnu dozu od **OW**, ali on ipak nastavlja uzimati lijek **OD**.

+++++

17. Kronični bol u trbuhu i konstipacija ^{03523...UK}

Djevojčica (8) je tri godine patila od trbušnih bolova. Bio je to tupi bol koji bi danju fluktuirao, a noću pogoršavao. Nekim noćima se djevojčica od bolova valjala po podu. Uprkos testovima liječnici nisu bili u stanju odrediti uzrok. Proteklih nekoliko mjeseci je patila od konstipacije za koju je uzimala alopatske lijekove. 24. ožujka 2015. je dobila:

#1. CC4.3 Appendicitis + CC4.4 Constipation + CC12.2 Child tonic + CC13.2 Kidney & Bladder infections + CC15.1 Mental & Emotional tonic...TDS

Nakon sedam dana majka je izvijestila da je bol 10% bolje. Nakon mjesec dana, intervali između napada boli su bili mnogo duži a napredak je bio 70%. Konstipacija je bila 100% bolje. Gornjoj kombinaciji dodata su još dva lijeka:

#2. CC4.10 Indigestion + CC10.1 Emergencies + #1...TDS

Trenutno, rujan 2015, djevojčica povremeno pati od bolova, jednom u 14 dana, uz napredak od preko 90%. Majci je savjetovano da lijek daje preventivno **OD** umjesto samo kad se bol pojavi.

Majčin komentar:

U svibnju 2012, naša kćerka, koja je tada imala 5 godina, počela je patiti od teških stomačnih bolova. Dobivala je napade gotovo svaki dan, što bi trajalo veći dio dana. To je tako trajalo mjesecima. Nakon nekoliko pregleda i snimanja trbuha, doktori nisu mogli pronaći uzrok. Od svibnja 2014. je postala konspirirana a bolovi u trbuhu su se nastavili.

Krajem ožujka 2015. počela je uzimati šećerne globule Sai Vibrionike rastvorene u vodi. U roku od nekoliko dana više nije imala zatvor. Bolovi u trbuhu su se također smanjili i više nisu bili konstantni. A zatim je počela imati dane kad je bila potpuno oslobođena bolova. Sada, u kolovozu 2015, povremeno ima bolove, u prosjeku jedanput u dva tjedna. Međutim, nisu tako jaki kao prije niti traju tako dugo. Rekla bih da je 93% bolje.

Globule su imale nevjerovatan utjecaj na život naše kćeri. Bol je znala biti tako jaka da nije mogla sjediti prekrštenih nogu u školi. Bilo je dana kada bi ostala ležati a mi nismo mogli izaći iz kuće niti nastaviti sa svakodnevnim životom. Lijek koji je uzimala za zatvor nije djelovao, a mi smo gotovo prestali planirati bilo što unaprijed jer smo se bojali da bi joj se nešto moglo desiti. Nasreću, uz Božju milost, saznali smo da je jedna naša prijateljica upravo završila obuku iz Sai Vibrionike, a ja sam odmah znala da bi to moglo biti upravo ono što nam treba. Najviše me je iznenadila brzina kojom se bol naše kćeri povukla. Danas, ako i osjeti bol, ona brzo nestane čim uzme globulu. Ovo je bio dar Božji za sve nas.

+++++

18. Analna fisura ^{10355...India}

Gospođa (75) koja je patila od analne fisure u protekla dva mjeseca tretirana je u srpnju 2015. Za vrijeme pražnjenja imala je osjećaj pečenja i nije mogla jesti ništa začinjeno. Dobila je:

CC4.4 Constipation + CC10.1 Emergencies + CC12.1 Adult tonic + CC15.1 Mental & Emotional tonic...QDS

Nije uzimala druge lijekove. Nakon mjesec dana osjećala se 80% bolje glede pekuće senzacije, fisura se smanjila za pola i mogla je podnijeti male količine začinjene hrane. Nakon dva mjeseca, svi su joj se simptomi povukli i mogla je normalno jesti. Doziranje je zatim smanjeno na **TDS**. Od rujna 2015. nastavlja uzimati lijek **TDS** i jako je sretna.

Napomena urednika: Kako su se svi simptomi povukli u potpunosti, doziranje je moglo biti smanjeno i na **OD** s postupnim smanjivanjem na dozu za održavanje od **OW**.

+++++

19. Akutni aciditet ^{10355...India}

15. svibnja 2015. praktičar je tretirao gospođu (52) zbog akutnog aciditeta. Pacijentkinja je preko mjesec dana patila od loše probave, gasova, slabog apetita i nadutosti. Uzimala je antacide koji joj nisu pomagali.

Za vrijeme konsultacija praktičar je saznao da se gospođa osjećala uznemireno zbog neke osobe u njenom životu. Pripremio joj je:

CC4.10 Indigestion + CC12.1 Adult tonic + CC15.1 Mental & Emotional tonic...QDS

Pacijentkinja je prestala uzimati antacide kad je počela uzimati vibrioniku. U roku od sedam dana je izvijestila da su se simptomi smanjili za najmanje 30%, a nakon četiri tjedna za 90%. Potpuno se izliječila u roku od dva mjeseca nakon čega je dozu postupno smanjivala prema sljedećem: **QDS 4 tjedna, TDS 2 mjeseca i konačno OD 2 mjeseca.** Sada je dobrog zdravlja i nije imala povrat simptoma od studenog 2015.

+++++
20. Kronični bol u želucu ^{10363...India}

Dječak (14) je patio od bolova u želucu preko godinu dana. Prema liječniku, bila je to trajna posljedica polenske alergije od koje je patio od djetinjstva. Bol je bila tako jaka da je dječak znao grčiti se satima na podu i propuštati mjesece školovanja. Liječio se alopatski, uključujući steroide, ali nije pomoglo. 15. kolovoza 2013. kad je došao praktičaru prestao je uzimati sve druge lijekove. Dobio je:

CC4.10 Indigestion + CC9.2 Infections acute + CC15.1 Mental & Emotional tonic...QDS

Već sljedećeg dana, majka je ushićeno saopćila praktičaru da su bolovi njezinog sina doslovno nestali nakon samo jedne doze. Smanjili su se za 90%. Dječak je nastavio uzimati lijek četiri mjeseca, nakon čega je bio potpuno izliječen. Doziranje se do lipnja 2014. postupno smanjilo na razinu održavanja od **OW**. Kad smo ih u listopadu 2015. nazvali da upitamo za zdravlje, rečeno nam je da je dječak stabilnog i dobrog zdravlja.

+++++
21. Uhobolja ^{11568...India}

U srpnju 2015, praktičareva kći (13) razvila je akutnu bol u lijevom uhu. Bol je počela nakon što je prisustvovala predstavi na kojoj se puštala glasna muzika a ona se jednu ili dvije minute zadesila u blizini glasnih zvučnika. Dobila je sljedeću kombinaciju pripremljenu u ekstra djevičanskom kokosovom ulju, otprilike dva sata nakon što je bol počela:

CC5.1 Ear infections...svakih 10 minuta, jedna kapljica ulja u uho

Bol je nestala u roku od sat vremena, a roditeljima je silno laknulo. Sljedećeg dana doziranje je smanjeno na **6TD**, a zatim postupno na **OD** prije nego što je prestala s uzimanjem.

+++++
22. Dijabetička gangrena ^{02786...Russia}

Dok je bila u posjeti prijateljici u bolnici, 19. ožujka 2015, praktičarka je upoznala gospođu (72) koja je patila od ozbiljnih dijabetičkih komplikacija. Pacijentkinju su iz njenog sela doveli u bolnicu nakon što je doživjela moždani udar. Nije znala reći praktičaru koliko dugo je patila od dijabetesa, ali je znala da joj je šećer vrlo visok i da je dugo na inzulinu. Zahvaljujući dijabetesu patila je od zatajenja bubrega i bila gotovo slijepa usljed dijabetičke retinopatije. Također je imala dijabetičku gangrenu stopala i donje trećine cjevanice obje noge. Koža joj je bila tamnosmeđa. Podsjećala je na koru drveta i bila vrlo gruba na dodir. U bolnici joj je rečeno da hitno treba operirati stopala. Operacija je bila zakazana mjesec dana nakon završetka tretmana za moždani udar. Gospođa je bila tako slabog zdravlja da nije željela operaciju. Praktičarka joj je donijela sljedeći lijek spravljen u ulju:

#1. CC3.7 Circulation + CC21.11 Wounds & Abrasions...BD za vanjsku primjenu

Praktičarka je mazala gospođina bolna stopala svakih 15-20 minuta oko dva sata ujutro i naveče. Nakon prva dva sata pacijentkinja je rekla da su joj noge mnogo bolje. Uz praktičarkin tretman, noge su joj se nastavile oporavljati svaki dan. Nekoliko dana kasnije, puštena je iz bolnice. Kao dodatak **#1** spremljenoj u ulju, dobila je sljedeći lijek da uzima oralnim putem:

#2. NM6 Calming + NM20 Injury + NM25 Shock + NM32 Vein-Piles + NM81 Glandular Fever + OM3 Bone Irregularity + SM15 Circulation + SM17 Diabetes + SM26 Immunity + SM27 Infection + SR264 Silicea 200C + SR298 Lachesis 30C + SR325 Rescue + SR408 Secale Corn + SR457 Bone + SR507 Lymphatic Organ...6TD mjesec dana, a kasnije **TDS**

Od tada je praktičarka u kontaktu s gospođom samo telefonom. Nakon mjesec dana boja nogu se promijenila nabolje i operacija je otkazana. Nakon tri mjeseca, noge su povratile normalnu boju. Kad ju je praktičarka pozvala 15. studenog 2015, gospođa je izvijestila da su joj noge potpuno zdrave. Hodala je po kući i obavljala sve svoje uobičajene kućanske poslove.

23. Dijabetes sa alergijom na metformin ^{11567...India}

Gospođa (52) se obratila praktičaru 15. svibnja 2015. tražeći tretman za dijabetes koji joj je dijagnosticiran šest mjeseci ranije (prije jela: 190mg/dl, normalni 70-110mg/dl; nakon jela: 250mg/dl, normalni: 70 do 150mg/dl). Dijabetes joj još uvijek nije bio pod kontrolom kako su pokazali rezultati nasumičnog testiranja tog dana (316mg/dl, u usporedbi s normalnih 70-130mg/dl). Nije mogla uzimati alopatske lijekove jer je imala tešku alergiju na metformin i druge lijekove. (Također je patila od alergije na namirnice kao što su patlidžan, riba i krumpir). Jedna tableta metmorfina izazvala bi joj dijareju, vrtoglavicu i osip, tako da je pokušala s homeopatskim lijekovima, bez uspjeha. Posljednja tri mjeseca osjećala je slabost i umor, razvila osjećaj pečenja u stopalima i osjećala učestaliju potrebu za mokrenjem, 2-3 puta svake noći, što joj je remetilo san. Radila je kao pralja u nekoliko domova te patila od života punog fizičkog i mentalnog stresa. I otac joj je bio dijabetičar. Praktičar je smatrao da je dijabetes vjerovatno bio uzrokovan stresnim životom uz genetsku predispoziciju.

Dao joj je:

CC4.2 Liver & Gallbladder tonic + CC6.3 Diabetes + CC12.1 Adult tonic + CC15.1 Mental & Emotional tonic...TDS.

Liječenje Vibrionikom je dovelo do značajne promjene. Za deset dana osjećaj pečenja u njeznim stopalima se smanjio za pola i počela je da se budi samo jednom kako bi obavila toaletu. Šećer je počeo da joj opada. U roku od dva mjeseca šećer nakon jela je spao na 156mg/dl. Nakon još mjesec i pol, oba šećera, prije i poslije jela, bili su savršeno normalni (prije: 92mg/dl, poslije: 115mg/dl; 11. rujana 2015).

Za vrijeme sljedećeg testiranja, 29. listopada, u razini šećera nakon jela uočen je blagi porast (prije jela: 90mg/dl, poslije jela: 181mg/dl). Na temelju daljnjeg ispitivanja, gospođin sin je pomenuo da je majku 19. listopada oborila virusna groznica i da su je zbog toga tretirali alopatskim lijekovima, uključujući antibiotike, šest dana. Za to vrijeme nije uzimala vibrice. Uprkos tome, pacijentkinja je rekla da se glede slabosti i vrtoglavice osjeća 50% bolje. Neuropatija u stopalima je ostala nepromijenjena od posljednjeg poboljšanja. Praktičar je zamolio pacijentkinju da ne prestane uzimati vibrice i te ju je ohrabrio da ga pita za mišljenje kad god se nađe u nedoumici.

Od studenog 2015. gospođa nastavlja uzimati lijek **TDS** i vrlo je sretna što joj je dijabetes pod kontrolom.

+++++

24. Retinitis pigmentosa, napadi panike, problemi s probavom ^{02802...UK}

1. veljače 2015, muškarac (65) je zatražio lijek za retinitis pigmentosu (RP), progresivnu bolest očiju. Bio je gotovo slijep od svoje petnaeste godine. Vremenom mu se vid pogoršavao. Sada je vidio samo crne i sive mrlje, boje nije vidio. Također je patio od gasova, povišenog kolesterola (6.2 mmol/L) i bolova u leđima, te je osjećao ljutnju i frustriranost. Propisan mu je statin za kolesterol, ali ga nije želio uzimati. Tretman je započeo sljedećim:

#1. CC3.7 Circulation + CC4.1 Digestion tonic + CC4.2 Liver & Gallbladder tonic + CC4.10 Indigestion + CC7.1 Eye tonic + CC15.1 Mental & Emotional tonic + CC20.4 Muscles + CC20.5 Spine...TDS

Za vrijeme kontrole, 10 dana kasnije izvijestio, je da se osjeća prilično uznemirenim. Noću je imao napade panike, san mu je bio poremećen i jako se bojao da će u potpunosti izgubiti vid. Tretman mu je promijenjen na:

Za mentalne i emotivne simptome:

#2. NM6 Calming + NM25 Shock + NM95 Rescue Plus + SM39 Tension... uzimati svaki sat dok ne osjeti poboljšanje, a zatim postupno smanjivati do **OD**

Za vid:

#3. NM96 Scar tissue + NM72 Cleansing + OM25 Eye Retina + SR455 Artery + SR477 Capillary + SR526 Retina + SR539 Vein...TDS

Nakon ovoga mu se mentalno stanje znatno popravilo. Uznemirnost i napadi panike spali su za 75% nakon što je tri dana uzimao **#2**. Za sedam dana simptomi su potpuno nestali. Nakon tri mjeseca (4. svibanj 2015.) osjećao je da mu se vid popravio za 50%. Sada je mogao vidjeti nešto boja i obrise lica. Zatražio je lijek za probleme s probavom i povišen kolesterol. U to vrijeme nije uzimao nikakve lijekove osim vibrice. Praktičar je kombinaciju promijenio na:

#4. NM21 KBS + NM22 Liver + NM29 SUFI + BR20 Eye + SR216 Vitamin E + SR480 Cholesterol + SR561 Vitamin Balance + #3...TDS

Kad je došao na pregled 23. rujna 2015, rekao je da se osjeća mnogo bolje i da želi nastaviti s liječenjem. Više nije osjećao uznemirenost, problem s gasovima bio je u velikoj mjeri riješen (75%), a vid je nastavio da mu se popravlja (60%). Trenutno je vidio više boja i obrisa, iako slika još uvijek nije bila jasna. Bio je optimističan. U listopadu 2015. je trebao ići na testiranje kolesterola. Također je imao zakazan pregled kod očnog specijaliste na kojem je, na zahtjev praktičara, trebao provjeriti ima li promjena na retini.

25. Halacion ^{02817...India}

Mlada softverska inženjerka (23) je 22. kolovoza 2015. zatražila lijek za veliki čir na unutrašnjoj strani donjeg desnog očnog kapka, koji se javio tri dana ranije. Oftalmolog joj je dijagnosticirao halacion te propisao antibiotske i protuupalne kapi za oči (Occumox K) i mast (Ocupol-D). Uprkos tome, u naredna dva dana čir se povećao i zagnojio. Liječnik je savjetovao operaciju. Pacijentkinja je već 3-4 godine ranije već imala sličnu operaciju. Zakazala se za operaciju sljedećeg dana, ali kako je liječnik bio nedostupan, operacija nije obavljena.

Zbog iskustava iz prošlosti, pacijentkinja je imala povjerenja u Vibrioniku. Prije tri godine se potpuno izliječila od akni, prehlade i groznice. Zato je sad prestala uzimati kapi i mast za oči i obratila se praktičaru. Dobila je:

#1. CC2.3 Tumours & Growth + CC3.7 Circulation + CC7.3 Eye infections + CC10.1 Emergencies + CC12.4 Autoimmune diseases + CC17.2 Cleansing + CC20.4 Muscles & Supportive tissue + CC21.11 Wounds & Abrasions + potentised Wysolone*... u vodi, 5ml oralno svaki sat; te pomiješano s ružinom vodicom koristiti kao kapi za oči, po jednu kap svaki sat

*Steroid Wysolone je uz pomoć mašine potenciran na 200C, i kap je dodana u kombinaciju kako bi se ubrzao proces.

U isto vrijeme kombo je kontinuirano odašiljan nadaljinu uz pomoć Sai Ram mašine.

Trećeg dana, iz halaciona je iscurilo mnogo gnoja, te je doziranje i za lijek i za kapi smanjeno na **6TD**. Nakon četiri dana, stanje je bilo 70% bolje. Slanje vibracija na daljinu je prekinuto a tretman promijenjen:

#2. #1 minus potencirani Wysolone...6TD oralno i u kapima

Do osmog dana, halacion je potpuno izliječen. S **#2** je nastavila još sedam dana, a zatim je dozu postupno smanjivala.

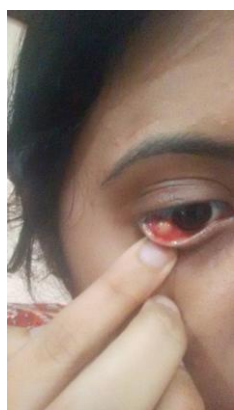Komentar praktičarke:

Čini se da je proces izlječenja bio ubrzan zbog toga što smo isti lijek davali u globulama i slanjem na daljinu.

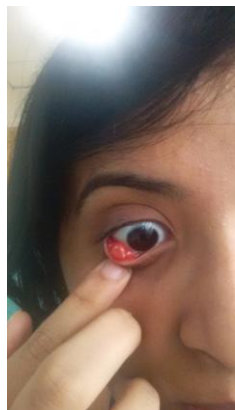Komentar pacijentkinje (vidjeti slike ispod):

Problem je počeo 19. kolovoza 2015. Imala sam čir ispunjen žutim gnojem u donjem desnom kapku uporedo s oticanjem. Ni nakon tri dana antibakterijskih kapi i masti koje mi je propisao oftalmolog nije bilo poboljšanja, kako se vidi na prvoj slici. Oftalmolog mi je savjetovao operaciju. Kako sam već imala pozitivno iskustvo s Vibrionikom, odlučila sam se za nju.

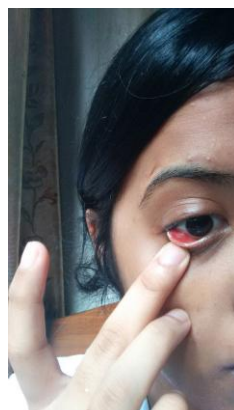Druga slika je načinjena jedan dan nakon što sam počela s vibro tretmanom. Prije toga gnoja je bilo puno više, a otok je bio mnogo veći. Dan poslije sam uočila određeno poboljšanje, iako se na početku javila reakcija. Trećeg dana, iznenada, bez ikakvog pritiskanja ili tople obloge, sav je gnoj bezbolno iscurio. Halacion je nestao u roku od samo tri dana. Ostao je samo mali otok, koji se do kraja dana smanjio. Četvrtog dana ostalo je samo malo crvenila. Otok je spao za 80%. Nije bilo bola. Petog dana crvenilo se još smanjilo, a otok spao gotovo 100%. Šestog dana, oko je bilo potpuno iscijeljeno bez traga crvenilu ili oticanju.



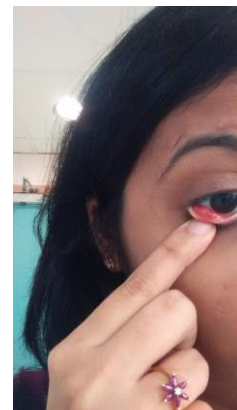2. dan (22. kolovoz)



3. dan (23. kolovoz)



5. dan (25. kolovoz)



7. dan (27. kolovoz)

Imala sam sklonost ka razvijanju halaciona i ječmira. Već sam bolovala od toga prije 3-4 godine. Halacion je postao tvrda masa koju sam morala odstraniti kirurškim putem. Bio je to vrlo bolan proces. Vibrionika me je izliječila za manje od sedam dana, bez imalo bola. Sve što mi je trebalo bila su dva briljantna vibropraktičara i vjera u izlječenje. Sai Vibrionici zahvaljujem iz dubine srca!

Kad sam 8. rujna otišla kod oftalmologa, on je bio vrlo sretan vidjevši da mi je oko potpuno izliječeno. Na njegovo iznenađenje, oko je bilo dovoljno zdravo za lasersku operaciju, koja je uspješno obavljena 12. rujna. Postoperativno izlječenje je, također zahvaljujući Vibrionici, prošlo brzo.

+++++

26. Bolna ovulacija, PMS i bolan menzes ^{03520...USA}

21. ožujka 2015, djevojka (28) je zatražila pomoć za bolnu ovulaciju (tzv. Mittelschmerz simptom), PMS i bolan menzes. Spoj ova tri stanja stvarao joj je veliku patnju.

Patila je od ovulacijskog bola proteklih 6-7 godina. Simptomi su uključivalu nadutost, mučninu, grčeve u želucu i bol u zdjelici, a u protekle dvije godine i krvarenje nekoliko puta na dan ovulacije. Svi su se simptomi pogoršali nakon 2014. Za olakšanje je uzimala propisani antiupalni Naproxen, a pored toga je stavljala i termofor na trbuh kad bi bolovi bili nepodnošljivi.

Od PMS-a i bolnog menzesa patila je otkad je počela dobivati menzes. Simptomi PMS-a počinjali su 2-3 dana prije menzesa, a uključivali su nadutost, naizmjenične napade vrućine i hladnoće, povišen puls i zadihanost prilikom naprezanja, kao što je uspinjanje. Simptomi bi se nastavili i 3-4 dana nakon što bi menzes počeo te su se preklapali s menstrualnim bolovima.

Dan prije menzesa dobila bi grčeve u želucu. Grčevi bi postali nepodnošljivi prvog dana, kad bi osjetila i dodatne simptome, kao što su bol, akne, nadutost, mučnina i osjetljivost grudi. Bol bi prvog dana bila tako jaka da ne bi mogla ni hodati. Većinu je vremena uzimala analgetik i čekala da bol popusti za 3 sata. Od ljeta 2014. simptomi prvog dana su se ponavljali i četvrtog dana menzesa.

Praktičarka je pripremila:

Za bolnu ovulaciju:

#1. CC8.4 Ovaries & Uterus + CC8.7 Menses frequent + CC10.1 Emergencies + CC12.1 Adult tonic + CC15.1 Mental & Emotional tonic + CC20.2 SMJ pain...TDS početi 9. dan ciklusa, uzimati do i na dan ovulacije

Za PMS i bolan menzes:

#2. CC8.6 Menopause + CC8.7 Menses frequent + CC12.1 Adult tonic + CC15.1 Mental & Emotional tonic...TDS, početi 4 dana prije mjesečnice i uzimati do 5. dana menzesa. Ukoliko se simptomi jave, uzimati jednu dozu svakih 10 minuta 1-2 sata.

Pacijentkinja je počela uzimati lijek za bolnu ovulaciju 9. dana ciklusa, oko 4-5 dana prije ovulacije. Ovoga puta nije razvila ekstremnu mučninu i nadutost. Iako je trinaestog dana, na dan ovulacije, imala jedno krvarenje, nije osjećala bol u zdjelici niti grčeve u želucu. Bio je to neposredan i vrlo značajan napredak.

Četrnaestog dana je uzela posljednju dozu **#1**. Prije nego što je imala priliku započeti sa **#2**, praktičarka je odlučila spojiti **#1** i **#2** i dala joj:

#3. #1 + #2...TDS u vodi

Učinak ove terapije je bio jednako nevjerovatan. 4. lipnja 2015. pacijentkinja je završila drugi menstrualni ciklus i nije osjećala napade vrućine i hladnoće, povišen puls, zadihanost pri naprezanju i osjetljivost grudi. Iskusi je samo mali dio preostalih simptoma: akne i mučninu (95% bolje), bol i grčenje (90% bolje). Jedini simptom kod kojeg je došlo do blagog poboljšanja bila je nadutost u prva dva dana (10% bolje).

Pacijentkinja je također ovulirala jednom dok je uzimala **#3** bez grčeva ili bolova u zdjelici (90% bolje). Gotovo da nije osjećala nikakvu mučninu (95% bolje). I ostali su se simptomi znatno smanjili. Krvarila je jednom ili dvaput u odnosu na nekoliko puta prije početka tretmana i osjećala nadutost samo sat ili dva četrnaestog dana.

Jedan od testova učinkovitosti bio je taj što je u to vrijeme dosta putovala. Putovanje joj je generalno pogoršavalo simptome, ali prema njenim riječima, lijekovi su nevjerovatno pomogli. Pacijentkinja je pored toga jela orahe kako bi ublažila simptome PMS-a i menstrualne grčeve te banane kako bi smanjila nadutost.

Za vrijeme pregleda, 9. listopada 2015, izvijestila je o daljnjem napretku. Posljednja poboljšanja simptoma ovulacijskog bola bili su nadutost (90% bolje), krvarenje (95%), zdjelična bol i grčevi u želucu (98%) i

mučnina (100%). Što se tiče bolova kod PMS-a i menzesa, poboljšanja su bila nadutost (90% bolje), mučnina i želučani grčevi (95%), preostali simptomi (100%).

Od studenog 2015. doziranje je smanjeno na **BD** mjesec dana, nakon čega će praktičarka pratiti stanje kako bi odredila nastavak tretmana.

Komentar pacijentkinje:

U drugoj polovini 2013. osjetila sam kako se moji menstrualni problemi pogoršavaju. Najviše sam se zabrinula kad sam ugledala krvave mrlje i osjetila nevjerovatan bol u trbuhu usred ciklusa. Otišla sam na ultrazvuk i Papa test, ali nalazi nisu ukazivali ni na kakav poremećaj. Ginekolog mi je rekao da simptomi podsjećaju na stanje koje se naziva ovulacijski sindrom. Preporučio mi je Naproxen. Međutim, nakon što sam ga koristila godinu dana zabrinula sam se da ne pretjeram s upotrebom analgetika.

Tad sam kontaktirala praktičarku i saznala o vibrioničkoj terapiji. Kako čvrsto vjerujem u prirodne oblike liječenja, donijela sam odluku prepustiti praktičarki i njenom lijeku da mi pomognu.

Lijek uzimam šest mjeseci i vodim zdrav život (prema preporuci praktičarke), a moji su se simptomi popravili za 95%. Jako sam zahvalna praktičarki i vibro lijekovima za tako nevjerovatno izlječenje. Snažno preporučam ovaj oblik liječenja svakome tko pati od bolova prije nego pokuša neki oblik liječenja koji nije prirodan.

+++++

27. Leukoreja ^{10399...India}

U ožujku 2009, žena (50) je posjetila medicinski kamp u selu. Preko dvije godine je patila od bijelog vaginalnog iscjetka (leukoreje) uporedo s bolom u predjelu struka i općom slabošću. Osjećala se ugodnije razgovarati o svom problemu s praktičarkom nego s liječnikom. Dobila je:

CC8.5 Vagina & Cervix...TDS

Nakon što se vratila u selo, nastavila je redovito uzimati lijek narednih sedam mjeseci. Nije upražnjavala niti jedan drugi oblik liječenja. Za vrijeme sljedećeg kampa izvijestila je da je potpuno izliječena.

+++++

28. Cista na jajniku ^{10940...India}

Djevojka (16) dobila je vibro lijekove nakon što joj je ginekolog početkom kolovoza 2015. dijagnosticirao složenu cistu na lijevom jajniku. Tri je mjeseca patila od bolova u donjem dijelu trbuha i neredovitog menzesa. Proteklog je mjeseca imala i dijareju s tečnim stolicama 6-7 puta dnevno. Rekla je praktičarki da slabo jede i pije i da voli kinesku hranu.

14. kolovoza 2015. je dobila:

Za cistu na jajniku i neredovit menzes:

#1. CC8.1 Female tonic + CC8.4 Ovaries & Uterus + CC8.8 Irregular Menses...TDS

Za probleme s probavnim traktom:

#2. CC4.1 Digestion tonic + CC4.2 Liver & Gallbladder tonic + CC4.8 Gastroenteritis...TDS

Savjetovano joj je da pije najmanje 2-3 l vode dnevno, počne jesti hranu bogatu vlaknima i prestane jesti kinesku hranu.

Nakon dva tjedna (28. kolovoz 2015.) izvijestila je da su joj se simptomi popravili za 60%. Tečna stolica je spala na 2-3 puta dnevno. Spomenula je da su joj se na početku menzesa uporedo s izljevom krvi pojavili i ugrušci.

Kako bi se fokusiralo na crijeva, **#2** je promijenjen na:

#3. CC4.1 Digestion tonic + CC4.2 Liver & Gallbladder tonic + CC4.6 Diarrhoea...TDS

2. rujna 2015. novi klinički pregled je pokazao da je cista nestala. Nakon još dva tjedna, stolica joj se vratila na normalu, tako da je **#3** promijenjen na:

#4. CC4.1 Digestion tonic + CC4.2 Liver & Gallbladder tonic + CC4.10 Indigestion tonic...BD

U isto vrijeme **#1** je smanjen na **BD**.

Od listopada 2015, pacijentkinja se oporavila u potpunosti i nastavlja uzimati **#1** i **#4** u dozi za održavanje.

+++++

29. Sterilitet ^{11176...India}

Muškarac (32) i žena (26) koji su bili sedam godina u braku bez djece obratili su se praktičarki 28. studenog 2013. Očajnički su željeli dijete i pokušali su svaki mogući tretman za sterilitet uključujući alopaciju, Ayurvedu i homeopatiju, no bez uspjeha. Praktičarka je pripremila:

Za ženu:

#1. CC8.1 Female tonic...TDS

Za muškarca:

#2. CC14.1 Male tonic + CC14.3 Male infertility...TDS

U siječnju 2014, ženin je lijek proširen na:

#3. CC15.1 Mental & Emotional tonic + #1...TDS

Oko mjesec dana kasnije, u veljači 2014, žena je zatrudnjela. Lijek joj je promijenjen na:

#4. CC8.2 Pregnancy tonic + CC8.9 Morning sickness + CC15.1 Mental & Emotional tonic...TDS

Žena je nastavila uzimati **#4** cijelo vrijeme trudnoće, i 24. listopada 2014. normalnim je putem rodila zdravog dječaka. Sretni par je nedavno proslavio prvi rođendan svog sina.



30. Bolan i neredovit menzes, konjuktivitis ^{11177...India}

30. rujna 2010, mlada žena (21) tražila je lijek za bolan i neredovit menzes. Proteklih godinu i pol mjesečnica joj je kasnila pet do deset dana. Također je tri dana ranije dobila konjuktivitis. Nije uzimala lijekove niti za jedan od problema. Dobila je:

Za menzes:

#1. CC8.8 Menses Irregular...TDS

Za konjuktivitis:

#2. CC7.3 Conjunctivitis...TDS

Konjuktivitis je nestao za četiri dana. Pacijentkinja je nastavila uzimati **#2** još sedam dana. Nakon što je tri tjedna uzimala **#1**, mjesečnica se pojavila u normalno vrijeme bez bolova i menstrualni se problemi više nisu ponovili. Uzimala je **#1** još dva mjeseca, a zatim je završila tretman.

31. Leukoreja i prolongirani menzes ^{11278...India}

Gospođa (47) je tražila lijek za leukoreju (bijeli iscjedak) i obilno krvarenje za vrijeme mjesečnice, koji su trajali godinu dana. Ginekolog je dijagnosticirao fibroide prednjeg zida te joj je u listopadu 2012. obavio dilataciju i kiretažu. Međutim, nije došlo do poboljšanja. Gospođa je patila i od visokog tlaka koji je držala pod kontrolom alopatskim lijekovima. Dobila je sljedeće u vodi:

CC3.3 High Blood Pressure (BP) + CC8.5 Vagina & Cervix + CC8.6 Menopause + CC12.1 Adult tonic...6TD u vodi

Nakon tri tjedna je izvijestila da se osjeća 100% bolje. Tlak joj je bio normalan. Kombo je sad pripremljen u globulama koje je uzimala **TDS** naredna dva mjeseca. Kako je nastavila biti bez simptoma, stavljena je na režim smanjivanja: **BD** mjesec dana, **OD** sljedeći mjesec i na kraju **3TW** dva mjeseca. Od listopada 2015, nema ginekoloških problema i uzima alopatske lijekove samo za tlak.

32. Akutna prehlada ^{03523...UK}

Muškarac (37) je razvio rane simptome prehlade nakon što je proveo neko vrijeme s oboljelim članovima obitelji. Simptomi su se tek pojavili a on nije uzimao lijekove. 22. ožujka 2015. je dobio:

CC9.2 Infections acute + CC12.1 Adult tonic...TDS

Nakon jednog dana osjećao se malo bolje. Barem se simptomi nisu pogoršali. Do trećeg dana simptomi su se očistili za 90%, tako da mu je rečeno da doziranje smanji na **OD**. Do petog dana je bio 100% bolje i prestao s uzimanjem.

Napomena urednika: Promptno tretiranje vibricama je spriječilo napredovanje prehlade.

+++++

33. Prehlada i kašalj ^{10400...India}

Žena (52) je 4. srpnja 2015. dobila lijekove za prehladu. Žalila se na curenje nosa u proteklih mjesec dana i konstantni umor. Uzimala je paracetamol, ali bi olakšanje trajalo samo dan ili dva prije nego bi se simptomi vratili. Proteklih je trideset godina imala tendenciju 4 do 5 puta u godini oboljeti od prehlade. Počela bi s prehladom a završila s ozbiljnim kašljem koji bi trajao mjesec ili više. A zatim bi uzimala alopatske lijekove za to.

Najprije je dobila lijekove za akutne simptome prehlade:

#1. **CC9.2 Acute infections + CC15.1 Mental and Emotional tonic...QDS**

Nakon deset dana je izvijestila da se osjeća mnogo bolje. Simptomi su se smanjili za oko 80% bez alopatskih lijekova. Lijek je zatim proširen kako bi se iskorijenio potencijalni kašalj:

#2. **CC19.6 Cough chronic + #1...QDS**

Pacijentkinja je uzimala #2 15 dana, nakon čega su se simptomi očistili. Bila je vrlo zadovoljna rezultatom te je prestala s uzimanjem. Od studenog 2015. ostaje dobrog zdravlja.

+++++

34. Bol usljed frakture zapešća ^{01644...USA}

Praktičarka piše: Dok sam pohađala obuku za asistenta vibrionike (AVP) u listopadu 2012, dr Aggarwal nam je rekao da napravimo komplet lijekova koje ćemo nositi sa sobom. Jako sam sretna da sam napravila jedan takav jer me je jedne noći prijateljica (63) koja živi u blizini i koja je isto tako praktičarka, nazvala da me zamoli da je odvedem u bolnicu. Spotakla se o veliku loptu za jogu u mraku i slomila zapešće, što ju je silno zaboljelo. Zapravo, u početku joj uopće nisam prepoznala glas; toliko je bio izobličen usljed šoka i bola. Za vrijeme 20-minutne vožnje do bolnice prisjetila sam se da u svom kompletu za hitne slučajeve imam **CC10.1 Emergencies**. U mraku nisam mogla vidjeti koliko je globula upalo u čep niti koliko ih je dospjelo pod njezin jezik, ali nakon što je uzela lijek, nešto se istog trenu preokrenulo. Disanje joj je usporilo, a ječanje smanjilo. Dala sam joj još jednu dozu prije nego što smo ušle u bolnicu i još dvije u bolnici (iako ne pred osobljem). Nakon sat i nešto, doktor se vratio sa rentgenskim snimkom. Do tog trenutka pacijentkinja nije dobila ništa za bolove. Upitao ju je koliko bol osjeća od 1 do 10. Ona je neko vrijeme razmišljala te naposljetku rekla, "7". Doktor je rekao, "Vi mora da imate visoku toleranciju na bol. Bilo tko na vašem mjestu bi rekao 30! Slomili ste kosti koje su potom gurnute na vrh druge strane prijeloma."

Komentar praktičarke:

Uz molitve upućene Babi i **CC10.1 Emergencies**, pacijentkinja nije toliko patila i bila je spokojnija nego što bi se moglo očekivati usljed tako teškog prijeloma.

+++++

35. Ozljede i ogrebotine ^{10363...India}

U rano večer 22. rujna 2013, djevojčica (10) je pala u žlijeb pun metalnih šipki. Dok se pokušavala izvući, povrijedila je bedro. Kad je došla praktičaru, obilno je krvarila iz desetak dubokih posjekotina. Dobila je:

CC10.1 Emergencies + CC21.11 Wounds & Abrasions...6TD

Kasnije te noći rane su počele da zarastaju, a do jutra su bile smeđe i suhe. Nije krvarila niti ju je boljelo. Sljedećeg dana ne samo da joj se koža vratila u normalno stanje, već nije bilo ni ožiljaka. Doziranje je smanjeno na **TDS** 3 dana, a zatim na **OD** 2 dana. Dvije godine kasnije, u listopadu 2015, koža joj je savršen normalna bez tragova ozljede.

+++++

36. Krava koju je ujela zmija ^{11972...India}

U jednom indijskom selu, praktičaru je došao seljak čiju je kravu upravo ujeo poskok u 19h, 23. lipnja 2014. Krava je odmah dobila:

#1. **CC1.1 Animal tonic + CC10.1 Emergencies + CC21.4 Stings & Bites...svakih 10 minuta sat vremena**

Nakon toga, kombinacija je promijenjena kako bi se pomoglo izbacivanje otrova:

#2. CC13.2 Kidney & Bladder infections + CC17.2 Cleansing + CC18.1 Brain disabilities + #1...jedna doza svaka dva sata

Krava je počela pokazivati znakove oporavka tako da je **#2** nastavljeno s istim doziranjem cijelu noć, sve do sljedećeg jutra. Kako je nastavila da se oporavlja, doziranje je smanjeno na **TDS** sljedeća dva tjedna. Na kraju je krava bila 100% izliječena od smrtonosnog ugriza poskoka.

+++++

37. Bolovi u vilici, upala desni i nepca ^{01163...Croatia}

Žena (56) je došla praktičarki zbog komplikacija nakon oralnog kirurškog zahvata na gornjoj vilici nekoliko mjeseci ranije. Nakon operacije se osjećala dobro. Kasnije joj se javila bol u vilici, desni i nepce su joj otekli i postalo je suviše nelagodno da bi mogla cementirati zubni most. U svibnju 2015. je dobila:

#1. NM3 Bone Irregularity + NM39 Teeth Decay + NM89 Mouth & Gums + SM26 Immunity + SM27 Infection...TDS

Nakon deset dana, došlo je do 30% poboljšanja. To je bilo dovoljno da joj zubar učvrsti most. Krajem drugog mjeseca, oticanje desni i nepca spalo je za 80%. Međutim, vilica nije bila potpuno oporavljena tako da su dodate dvije kartice:

#2. NM96 Scar tissue + SR576 Tumours + #1...TDS

Do rujna su svi simptomi nestali i gospođa više nije imala problema sa zubima.

+++++

38. Površinska gljivična infekcija kože (Tinea barbae) ^{01767...Holland}

30. kolovoza 2014, muškarac (40) je zatražio pomoć za tinea barbae (površna gljivična infekcija) koja se prvi put pojavila 19. kolovoza. Imao je velike mrlje po licu, obrvama i glavi. Smatrao je da je mu se to javilo kao posljedica stresa na radnom mjestu inženjera. Mrlje su bile tako neugledne da je smatrao da ne može ići čak ni na posao. Doktor mu je dijagnosticirao tinea barbae i propisao antibiotik Fucidin. Kako mu to nije pomagalo, prestao ga je uzimati 29. kolovoza. Sljedećeg dana je dobio:

#1. CC11.1 Hair tonic + CC11.2 Hair problems + CC15.1 Mental and Emotional tonic...6TD

Kada je sljedećeg tjedna došao na kontrolu (5. rujna), izvijestio je da je potpuno izliječen. Suzdržavao se od češanja i uzimao lijek prema uputama. Sve su mrlje nestale, a koža mu se vratila u normalu. Bio je vrlo sretan zbog brzog oporavka. Nastavio je uzimati lijek s istim doziranjem još tri dana, zatim ga je smanjio na **BD** tri dana, **OD** sedam dana, a zatim na **3TW** prije nego što je skroz prestao.

Međutim, i njegova su djeca bila zaražena. 5. rujna mrlje su se pojavile oko usta njegovog petogodišnjeg sina. On je dobio **isti kombo...TDS**. Nije uzimao ništa drugo. Nije se mogao prestati češati do 8. rujna nakon čega se svrab smanjio, a do 12. rujna je bio potpuno zdrav. Doziranje je smanjeno na **BD** sedam dana, a zatim je postupno smanjivan do nule.

10. rujna i pacijentova desetogodišnja kćerka je dobila mrlje po licu i uzela **isti lijek...QDS**. Nakon sedam dana, mrlje su počele da nestaju, a za par dana koža joj se potpuno očistila. Nastavila je uzimati lijek **QDS** još sedam dana, **BD** sedam dana, a zatim je postupno smanjivala do nule. Godinu dana kasnije ni jednom od njih troje se infekcija nije vratila.

+++++

39. Kronična migrena, kožna alergija ^{02802...UK}

Gospođa (50) koja je radila kao stalna njegovateljica praktičarkine starije susjede tražila je lijek za jaku migrenu. Patila je od migrena cijeli život. Većinu vremena patila je od migrena koje su pratile mučnina i povremeno povraćanje. Obično je za glavobolju uzimala osam tableta paracetamola. Nedavno je dobila i kožnu alergiju s nešto svraba po licu. Za to nije uzimala lijekove. 28. srpnja 2015. je dobila:

#1. CC4.2 Liver & Gallbladder tonic + CC4.6 Diarrhoea + CC4.10 Indigestion + CC10.1 Emergencies + CC11.3 Headaches + CC11.4 Migraines + CC15.1 Mental & Emotional tonic + CC21.3 Skin allergies...jednom svaki sat dok ima migrenu, postupno smanjivati do **OD** kad se bude osjećala bolje

Nakon sedam dana je izvijestila da se osjeća 75% bolje.

Kada je ponovo došla 3½ mjeseca kasnije (17. rujna 2015.), bila je vrlo sretna te izvijestila da je gotovo u potpunosti izliječena. Prestala je uzimati paracetamol te je uzimala vibrice samo **OD**. Iako su joj glavobolje uglavnom prestale i dalje je pomalo patila od stresa i brige zbog svoje starije majke. Dobila je savjet o

pozitivnom razmišljanju i tehnikama za minimiziranje brige tako što će u potpunosti boraviti u sadašnjem trenutku. Lijek joj je promijenjen na:

#2. CC18.1 Brain disabilities + #1...OD

Od listopada 2015. nastavlja uzimati kombinaciju kako bi lakše izašla na kraj s brigama.

40. Alopecia areata (ćelave mrlje) ^{02806...Malaysia}

Dječak (9) je 28. ožujka 2015. došao praktičaru zbog ćelavosti (alopecia areata), veličine oko 2.5 cm u prečniku na stražnjem dijelu glave (srednji parijetalni dio, vidjeti sliku ispod) šest mjeseci. Dječaka je od studenog 2014. pratio dermatolog koji mu je davao oralne steroide dva mjeseca, intrakožnu steroidnu injekciju u dio bez kose u prosincu te steroidne kreme koje je dječak nastavio koristiti dok nije ponovo posjetio praktičara. Za svo to vrijeme nije uočen novi rast kose. Praktičar mu je propisao:

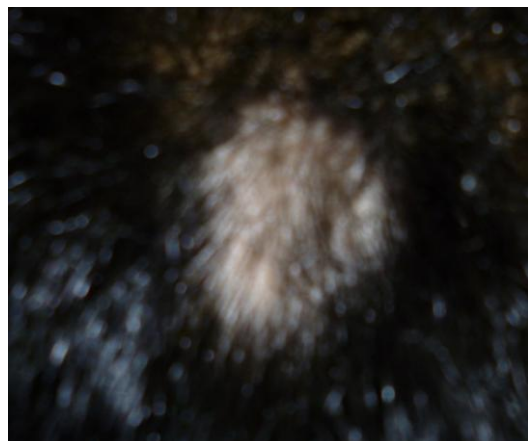
#1. CC11.1 Hair tonic + CC11.2 Hair problems + CC12.2 Child tonic + CC21.1 Skin tonic...TDS

#2. CC21.1 Skin tonic...BD u kremi na bazi vode za lokalnu primjenu

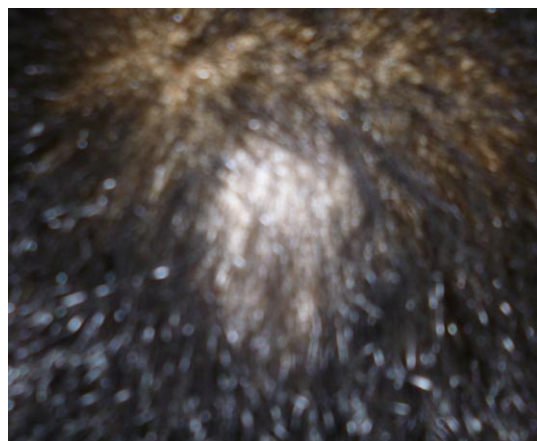
Kad je počeo uzimati vibrice, dječak je prestao uzimati alopatske lijekove. Rezultat je bio nevjerovatan. Nakon tri tjedna (18. travanj 2015), ćelavost se smanjila za 50% a kosa mu je počela ponovo rasti (vidjeti sliku ispod). Nakon šest tjedana (9. svibanj 2015), na ćelavom dijelu se mogao uočiti normalan rast bez ostataka ćelavosti (vidjeti sliku ispod). Vibro tretman je nastavljen još sedam dana, a zatim je okončan.

Komentar oca:

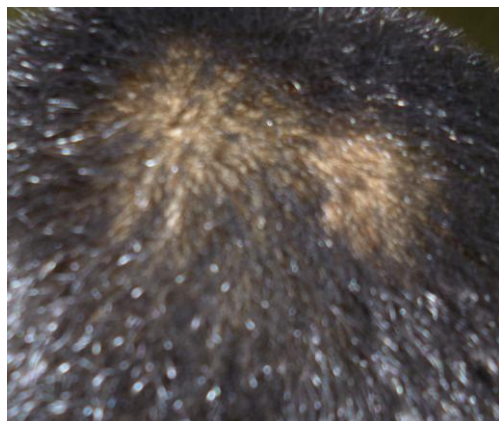
U studenom 2014. mom sinu je dijagnosticirana alopecia areata. Na tjemenu mu se ukazao dio bez kose veličine novčića. Primio je bolnički tretman, dobio tablete, masti i injekciju, ali nije došlo do konkretnog poboljšanja. U ožujku 2015. došli smo u vibrioničku kliniku u SS3 Sathya Sai Baba centru. Pomolili smo se Swamiju i započeli liječenje. Uz Božiju milost i blagoslove nova kosa je prekrila ćelavi dio do svibnja 2015. Zahvaljujemo Bhagavanu i dobrom praktičaru Vibrionike što su nam izliječili sina.



28. ožujak 2015



18. travanj 2015



9. svibanj 2015

41. Rast zuba ^{03523...UK}

Desetomjesečna beba je počela pokazivati simptome rasta zuba. Obrazi su joj se zacrvenjeli, dva zuba su počela izbijati te je osjećala bolove nekoliko dana. Dobila je čepić paracetamola za djecu da joj pomogne spavati. 27. ožujka 2015. praktičar joj je dao:

CC11.6 Tooth infections + CC12.2 Child tonic + CC18.5 Neuralgia...TDS

Iako nije htjela uzeti lijek u vodi, radosno je otvarala usta kako bi dobila globulice. Prvog dana je prespavala cijelu noć. Sljedećeg dana boja obraza joj se vratila u normalu. Dva dana kasnije nije bilo znakova bola, a poboljšanje je bilo 100%.

Doziranje je smanjeno na **OD**, s napomenom da ga treba povećati na **TDS** ako se bol usred izrastanja zuba poveća. Šest mjeseci kasnije djevojčica ima deset zubi i kombo dobiva samo kad joj raste novi zub.

42. Migrena ^{11568...India}

Žena (32) koja je protekle četiri godine patila od čestih, jakih migrena primljena je u kolovozu 2015. Napad bi izazivao cijeli niz situacija, kao što su fizički napor (putovanje, izlazak u kupovinu, spremanje za vrijeme obiteljskih praznika), mentalni stres, glasna muzika ili buka, izloženost sunčevom svjetlu i nedostatak sna. Glavobolje bi trajale između 24 i 48 sati. Pokušala je s različitim ayurvedskim tretmanima, no bez uspjeha. Za vrijeme napada uzimala bi alopatske analgetike, za koje se sada nadala da bi ih mogla izbjeći. Također je patila od napada mučnine i uznemirenosti koji bi remetili njezinu dnevnu rutinu. Dobila je:

CC11.4 Migraines + CC12.1 Adult tonic + CC15.1 Mental & Emotional tonic...TDS u vodi. Za vrijeme napada jedna doza svakih 10 minuta, do dva sata ako je potrebno.

Nakon tri dana, dobila je migrensku glavobolju, ali čim su se simptomi pojavili, počela je uzimati kombo svakih 10 minuta sat vremena. Izvijestila je da je bila prijatno iznenađena kad je nakon pete doze osjetila olakšanje.

Pacijentkinja je nastavila uzimati lijek **TDS**. Do 14. listopada 2015. oporavila se 90% te je doziranje smanjeno na **OD**. Petnaest dana kasnije (29. listopada) rekla je da se osjeća potpuno izliječenom jer nije imala niti jedan napad uprkos brojnim fizičkim i mentalnim stresovima i nedostatku sna. Trenutno je na dozi za održavanje od **OW**. Rečeno joj je da u slučaju migrene odmah počne uzimati lijek u vodi svakih 10 minuta, sat vremena.

43. HIV/AIDS ^{11177...India}

Djevojka (24) je primljena 12. prosinca 2012. zbog dijagnoze AIDS-a.

Potiče iz siromašne obitelji. HIV-om ju je zarazio suprug koji joj nije rekao da ima AIDS šest godina ranije kad su se uzeli. Godinu dana ranije, dok je rađala prvo dijete, došlo je do komplikacija i odveli su je u bolnicu. Nalazi krvi su otkrili šokantnu činjenicu da ima AIDS. Nažalost, dijete nije preživjelo. Uz pomoć obitelji, djevojka je zatražila razvod a zatim počela liječiti HIV/AIDS u lokalnoj državnoj bolnici i uzimati alopatske lijekove. A zatim je od susjede čula za vibropraktičarku.

Kad je došla, požalila se na umor. Izgledala je potišteno te ispoljavala simptome apatije, beznađa i odsustvo zainteresiranosti za život. Praktičarka joj je dala:

CC12.1 Adult tonic + CC12.3 AIDS-HIV + CC12.4 Autoimmune diseases + CC15.1 Mental & Emotional tonic...TDS

Nakon što je počela uzimati lijek, djevojka je počela napredovati svakog dana. Također je nastavila uzimati alopatske lijekove koje su joj propisali u bolnici.

Vibro lijek je uzimala redovito 11 mjeseci. Za to vrijeme postala je raspoloženija, čak optimistična, te je počela pokazivati zanimanje za život. Našla je posao i počela raditi. Upitala je praktičarku da li bi se smjela ponovo udati. Ona joj je savjetovala da ponovo testira krv. Nalaz je pokazao da je napravila nevjerovatan pomak, svi su parametri bili unutar prihvatljivih granica. Liječnici su rekli da više ne postoji rizik da bi mogla zaraziti partnera te da se može bezbjedno udati. Djevojka je bila presretna i odmah je telefonirala praktičarki kako bi joj prenijela sjajne vijesti.

Komentar praktičarke: To je sve bila Babina *leela* (čudo).

44. Moždani udar, zatajenje bubrega, dijabetes, problem s disanjem, epilepsija, dupli vid, poteškoće u govoru ^{02895...UK}

Muškarac (62) je primljen u bolnicu 23. ožujka 2014. s temperaturom, osjećanjem slabosti, gubitkom apetita, za što se smatralo da su simptomi tuberkuloze. Dijagnosticirali su mu kolaps desnog plućnog krila i upalu pluća te je tijekom noći prebačen na intenzivnu njegu, gdje su mu intravenozno davali teške doze lijekova za TB. Stanje mu se pogoršalo. Dobio je manji moždani udar, dijabetes, zatajenje bubrega, problem s disanjem, epileptičke napade, oštećen govor, poremećaj vida (dupli vid) i perforaciju jednjaka. Zbog teškog problema s disanjem, stavljen je na aparat za disanje i obavili su mu traheotomiju. Bio je teško sediran i označen kao terminalni slučaj s prognozom od još 12 sati života.

Međutim, pacijent je nastavio egzistirati u takvom stanju još devet tjedana. Trebao je transfuziju krvi i dijalizu svaki drugi dan. Kad su daljnji testovi pokazali da zapravo nema TB, ukinuli su mu lijekove za to. Ali pošto je greškom dobivao lijekove za TB četiri tjedna, razvio je zatajenje bubrega i dijabetes, kao i učestale epi napade.

Nakon pet mjeseci je pušten iz bolnice s cjevčicama za dijalizu i intravenozno hranjenje jer još uvijek nije bio u stanju jesti ni piti. Oporavio se od upale pluća ali je i dalje bio na različitim alopatskim lijekovima koje je uzimao intravenozno. U ovom je stanju bio kod kuće oko osam tjedana. U srpnju 2014. počeo je polako jesti samostalno; u početku samo male količine kašaste hrane.

23. kolovoza 2014. je dobio:

Za zatajenje bubrega:

#1. CC10.1 Emergencies + CC12.1 Adult tonic + CC15.1 Emotional & Mental tonic + CC13.1 Kidney & Bladder tonic + CC13.2 Kidney & Bladder infections ...QDS

Za moždani udar, oštećenje govora, dupli vid, epilepsiju:

#2. CC10.1 Emergencies + CC12.1 Adult tonic + CC15.1 + Mental & Emotional tonic + CC17.3 Brain & Memory tonic + CC18.1 Brain disabilities + CC18.3 Epilepsy + CC18.4 Paralysis + CC18.5 Neuralgia + CC18.6 Parkinson's disease ... QDS

Za dva tjedna, pacijent se potpuno izliječio od zatajenja bubrega, oštećenja govora, duplog vida, poteškoća s disanjem i gotovo svih simptoma moždanog udara. Nije više trebao dijalizu. Mogao je hodati do kupatila i sam se oblačiti. Ali i dalje nije mogao uzimati čvrstu hranu ili piće.

Nastavio se oporavljati. Do listopada 2014. mogao je normalno jesti i piti, iako je mogao pojesti samo malu količinu hrane odjednom. U studenom 2014. počeo je pomalo raditi u svojoj radnji. Kad je osjetio da se u potpunosti oporavio, prestao je uzimati vibro lijekove.

U dogledno je vrijeme nastavio s normalnim životom. U veljači 2015. je otputovao u Indiju na četiri tjedna. Po povratku je nastavio raditi u svojoj radnji puno radno vrijeme. U ožujku 2015. je počeo voziti auto. U svibnju 2015. se skinuo sa svih alopatskih lijekova prema uputama svog liječnika - od listopada 2015. nastavlja biti dobro.

+++++

45. Pretjerano aktivan mjehur, inkontinencija ^{03507...UK}

Stariji čovjek (79) obratio se praktičaru 21. travnja 2015. zbog preaktivnog mokraćnog mjehura i inkontinencije. Petnaest godina ranije dijagnosticirali su mu rak te uklonili prostatu. Nakon operacije su ostali tragovi ožiljačnog tkiva. Zbog operacije i ožiljačnog tkiva, kapacitet mjehura je u značajnoj mjeri reducirano što je rezultiralo učestalim mokrenjem i inkontinencijom, češće noću. To mu je remetilo san. Nije uzimao lijekove. Dobio je:

CC10.1 Emergencies + CC12.1 Adult Tonic + CC13.2 Kidney & Bladder infections + CC13.3 Incontinence + CC15.1 Mental & Emotional tonic...QDS.

Nakon četiri tjedna došlo je do određenog poboljšanja, ali ono nije bilo konzistentno. I dalje bi se nekim noćima budio zbog nagona za mokrenjem. U lipnju mu je supruga slomila nogu. Zauzet pomaganjem i obavljanjem kućanskih poslova, prestao je s uzimanjem lijeka šest nedjelja. Dva mjeseca nakon što je nastavio uzimati lijekove, izvijestio je o 50% poboljšanja kod mjehura. Nakon toga se napredak nastavio malim koracima. 26. rujna 2015. je izvijestio da se osjeća 75% bolje. Noćna uznemirenja su urijedila. Bio je zadovoljan napretkom. Od listopada 2015. nastavlja uzimati kombinacije prema preporučenom doziranju.

+++++

46. Alkoholizam ^{00534...UK}

Praktičarka piše: Djevojka (25) koja je patila od ovisnosti o alkoholu i promjena raspoloženja zadnjih je pet godina svaku noć pila bocu alkohola. Poricala je ovisnost. Postajala bi ljuta i agresivna prema članovima obitelji. Zahvaljujući promjenama raspoloženja i lošem upravljanju vremenom nije mogla zadržati posao duže od dvije do tri nedjelje.

Za vrijeme konsultacije, 9. srpnja 2015, zamolila sam je da kucka duž meridijanskih točaka na licu (koristeći EFT, tehniku emotivne slobode) dok mi je pripovijedala svoju životnu priču. Nakon toga je počela da govori o tome kako je imala dva partnera koja su je zlostavljala (od ukupno tri) od njene osamnaeste godine. Redovito su je tukli, a ona je mislila da je to normalno i da predstavlja izraz ljubavi. Nakon drugog partnera koji je bio nasilan prema njoj, počela je piti kako bi zaboravila na bol i patnju. Objasnila sam joj posljedice opijanja na zdravlje i pomogla joj da razumije dobiti razvijanja pozitivnog pogleda na život i otpuštanja negativnih sjećanja, pomažući joj da shvati privlačimo i postajemo ono o čemu konstantno razmišljamo ("Zakon privlačnosti"). Dala sam joj:

CC3.7 Circulation + CC4.1 Digestion tonic + CC8.1 Female tonic + CC10.1 Emergencies +CC12.1 Adult Tonic + CC13.1 Kidney & Bladder tonic + CC15.1 Mental & Emotional tonic + CC15.2 Psychiatric disorder + CC15.3 Addictions + CC15.4 Eating disorder + CC17.3 Brain & Memory tonic + CC18.1 Brain disability + CC18.5 Neuralgia + CC19.1 Chest tonic + CC19.7 Throat chronic...TDS u vodi.

Također sam joj savjetovala da uzima dodatak kompleksa vitamina B jer joj je dugogodišnje ispijanje alkohola sigurno iscrpilo zalihe tog nutrijenta.

Sljedeće sedmice mi je slala tekstovne poruke kako bi ostala u dodiru sa mnom, dijeleći doživljaj ljepote svakoga dana. Zatim je imala sukob sa svojim nasilnim dečkom nakon čega ga je samo pustila da ide svojim putem. Otkrila je da joj je to bilo vrlo lako. Nakon toga je u tijelu osjetila veliko olakšanje. Dva tjedna kasnije provodila je vrijeme u hramu govoreći da se tu osjeća "spokojno i uravnoteženo".

Nakon pet tjedana, zakazala je pregled. Zamolila sam je da sa sobom ponese svoj alkohol kako bismo mogle načiniti nozod. Ona nije pristala na to, ali je za vrijeme susreta rekla da zapravo više nikako ne pije. Prestala je unutar sedam dana nakon što je počela uzimati vibrice, a također je našla i novi posao. Bila je vrlo sretna. Rekla je da planira kratki odmor. Već je aplicirala da se vrati na redovni studij kako bi započela novi život.

Komentar praktičarke:

Nevoljko sam pristala za vrijeme prve konsultacije primiti samo majku jer je kćerka u početku odbijala doći, ali na kraju je ipak popustila. U dogovoru s objema, radila sam samo s njom, a majka je u međuvremenu otišla u šetnju. Kako bih je ohrabrila da se otvori, najprije sam je potakla da priča o svom zdravlju i ishrani. To joj je pomoglo da prevaziđe nervozu. Kad se majka vratila sat kasnije, kćerka se smiješila. Bio je to prizor koji je majku prilično šokirao.

Za vrijeme sljedeće konsultacije, majka je plakala rekaši da joj se "kćerka vratila". Sada su kuhale zajedno, skupa odlazile u šetnju, i nije bilo "ljutih ispada noću". Od kraja rujna 2015. pacijentkinja mi nastavlja slati SMS poruke u kojima mi poručuje da se osjeća dobro.

+++++

47. Teška depresija, dupli vid, nesаница ^{01339...USA}

Prema preporuci prijatelja, odrasli sin je u ožujku 2014. poslao praktičaru e-mail tražeći pomoć za majku (65), koja je preko tri godine patila od depresije i psihičkih poremećaja. Za to vrijeme je razvila i cijeli niz fizičkih oboljenja. Izgubila je dosta na težini, izvadili su joj maternicu, a također je razvila i dijabetes, povišen kolesterol, kamenje u žuči, čir i žgaravicu, nesanicu, jaku migrenu, probleme sa sinusima, hemoroide i trenutno diplopiju (dupli vid). Fizički problemi su produbili depresiju. Većinu dana bi provela spavajući u krevetu. Sin je rekao da su majčini problemi počeli otprilike u vrijeme kad se on oženio (vidjeti njegovu izjavu ispod). Majčinu depresiju tretirali su psihoterapijom i psihotropnim lijekovima; obitelj je također pokušala s meditacijom i muzikoterapijom, ali činilo se da ništa ne pomaže.

Nakon što je primila e-mail, praktičarka je i sa sinom i s majkom razgovarala telefonom 23. ožujka 2014. Poslala im je poštom:

Za depresiju i druga mentalna oboljenja:

#1. CC12.1 Adult tonic + CC15.1 Mental & Emotional tonic + CC15.2 Psychiatric disorders + CC17.3 Brain & Memory tonic + CC18.1 Brain disorders + CC18.2 Alzheimer's disease...TDS sedam dana, zatim QDS

Kako nije imala reakcije, na dvanaesti dan tretmana, #1 je zamijenjen sa #2 kako bi se uključio i lijek za diplopiju:

#2. CC7.1 Eye tonic + CC7.5 Glaucoma + CC7.6 Eye injury + #1...QDS

Pored toga je dobila:

Za nesanicu:

#3. CC15.6 Sleep disorder...jednu dozu 30 minuta prije spavanja. Ukoliko ostane budna, jednu dozu svakih 30 minuta do 4 puta. Ukoliko se probudi po noći, ponoviti.

Praktičarka više nije ništa čula o obitelji šest mjeseci dok joj gospođin sin nije poslao e-mail 5. studenog 2014. kako bi ju izvijestio da je majka nedavno doživjela iznenadno i potpuno izlječenje od depresije (vidjeti izjavu ispod), a prije toga potpun oporavak od diplopije. Praktičarka je kontaktirala obitelj. Pacijentkinja je bila vrlo sretna i zahvalna Saiju što ju je vratio u normalno stanje. Sada može sretno kuhati za obitelj i uživati u životu sa unucima, sinom i snahom. Od listopada 2015. praktičarka je nastavlja tretirati za druga fizička oboljenja.

E-mailovi gospođinog sina:

23. ožujak 2014:

Moja je majka u svibnju 2011. pala u ozbiljnu depresiju i nikada iz nje nije izašla, čak ni za kratko. Činilo se da stanje s vremenom postaje samo dublje i gore. Sve je počelo svibnju 2011, u vrijeme kada sam se oženio. Stvarni razlog depresije nije bio poznat, ali sam smatrao da bi mogao biti izazvan mješavinom različitih faktora, kao što su strah od gubitka sina od druge žene, pripreme za vjenčanje, stres, prevruće ljeto i zagađenje u Mumbaiju te nesuglasice s roditeljima moje supruge. Sve je to u njoj kuhalo, a okidač je bio kad je moj tast rekao nešto izuzetno uvredljivo samo nekoliko dana prije našeg vjenčanja.

Svibanj 2011. bio je samo početak. Nakon toga je postala izuzetno negativna i puna ljutnje. Zapela je u prošlosti i uvijek priča o njoj te o tome koliko je grijeha počinila. Također se mnogo ponavlja. Konstantno plače po cijeli dan i strašno se boji smrti. Stalno razmišlja o tome kako joj se kraj primakao i boji se u kojem bi se obličju mogla utjeloviti u sljedećem životu zbog svoje loše karme. Zove me u ured nekoliko puta dnevno što mi jako remeti pozornost. Također je provocira tatino ponašanje. Pored mentalne tjeskobe, u protekle tri godine je oboljela od nekoliko bolesti koje samo dodaju sol na ranu. Izgubila je mnogo na težini. Imala je histerektomiju, dijabetes, povišen kolesterol, kamen u žuči, čir i žgaravicu, besane noći, teške migrene, probleme sa sinusima, hemoroide i sada diplopiju, što je sve gura dublje u depresiju. Voli se sklopčati u krevetu i prespavati cijeli dan.

Pokušali smo s psihijatrijskim lijekovima i različitim alternativama (psihoterapija, meditacija, slušanje umirujuće glazbe, itd.), no čini se da ništa ne pomaže. U njenom stanju nemoguće je meditirati ili se koncentrirati na bilo što pozitivno. Nastojimo je nečim okupirati i uključiti u različite aktivnosti, ali bez mnogo uspjeha.

Ljudi kažu da molitva djeluje i da Bog čini čuda, ali Bog kao da ne čuje naše molitve. Međutim, mi i dalje molimo. Znam da u životu svaka osoba prolazi kroz uspone i padove i da moramo platiti za naša loša djela, ali iskreno, u protekle tri godine mama i mi smo dovoljno propatili da sagorimo lošu karmu za nekoliko života. Polako nam ponestaje strpljenja i svaki dan biva sve teže. To škodi našoj obitelji, osobito mojoj ženi jer svi živimo pod istim krovom.

5. studeni 2014:

Jako sam sretan što vas mogu izvijestiti da je majka potpuno izliječena od teške depresije od koje je patila preko 3½ godine. To se desilo tako iznenada da nam je trebalo nekoliko dana da shvatimo da se vratila u normalno stanje! Ne znam kako je do toga došlo, ali izvjesno odajem priznanje Swamiju, VAMA i vašim vibro lijekovima. Mama ih je uzimala precizno po uputama i desilo se čudo. Ono što psihijatrijski lijekovi nisu postigli u tri godine, Vibrionika je učinila za manje od šest mjeseci. Njen dupli vid je nestao mnogo prije nego što je izašla iz depresije. Ne sjećam se točno kad. Moja obitelj i ja smo vam beskrajno zahvalni. Ove protekle 3½ godine bile su izuzetno teške za sve nas.

48. Emotivne poteškoće kod djeteta ^{02128...Argentina}

Majka je došla praktičaru jer je bila zabrinuta za svoju kćer (6) koja je imala naglu narav, bila tvrdoglava i imala problema s učenjem. Djevojčica je dobila:

CC12.2 Child tonic + CC15.1 Mental & Emotional tonic + CC17.2 Cleansing + SR542 Aethusa Cyn...TDS

Nakon dva tjedna, majka je izvijestila da je djevojčica 90% bolje. Namjeravala je nastaviti davati djevojčici lijek još nekoliko tjedana.

+++++
49. Nesanica, tahikardija, bulimija, napadi panike i bolan menzes ^{02658...Italy}

U studenom 2014, žena (48) je zatražila lijek za probleme vezane za stres na poslu. Žalila se na poteškoće prilikom spavanja u proteklih deset mjeseci kao i na povremenu tahikardiju (lupanje srca iznad fiziološke granice). Nije uzimala nikakve lijekove. Dobila je:

Za nesanicu:

#1. CC15.6 Sleep disorders... uzeti jednu dozu pola sata prije spavanja i drugu pred spavanje. Uzeti još jednu dozu ukoliko se probudi usred noći.

Za tahikardiju:

#2. CC3.1 Heart tonic + CC15.1 Mental & Emotional tonic...TDS

Nakon mjesec dana problemi sa snom i srcem su riješeni. Prestala je uzimati **#1**, ali je nastavila uzimati **#2** narednih mjesec dana zbog stresa. Pacijentkinja je ostala u kontaktu sa praktičarkom te je u prosincu dobila lijek za sezonski napad gripe.

U lipnju 2015. je zatražila pomoć za noćne napade panike kao i za bulimiju. Pored pritiska na poslu, patila je i zbog stalnih finansijskih poteškoća i problema u braku. Kad bi se svađala s mužem, postajala bi ljuta i dobivala napade panike te osjećala bol u srcu. Dobila je:

#3. CC3.1 Heart tonic + CC15.4 Eating disorders...TDS

Nakon dva tjedna, simptomi su joj se popravili za 80%. Nastavila je uzimati lijek još dva mjeseca. U kolovozu 2015, nakon daljnjeg poboljšanja, u tretman je uvršten i lijek za pročišćenje:

#4. CC17.2 Cleansing + #3...TDS

U rujnu je izvijestila da ima bolan menzes, tako da je **#4** prekinut a pacijentkinja je dobila sljedeće za dužu upotrebu:

Za bolan menzes, napade panike i bulimiju:

#5. CC8.1 Female tonic + #3...TDS

Od listopada 2015. bulimija i napadi panike su potpuno nestali iako je menzes i dalje bio bolan. Nastavila je uzimati **#5**. Također je izvijestila da bi povremeno uzela globulu više kad bi se posvađala s mužem i osjetila bol u srcu. Nakon toga bi se ona smirila a bol povukla.

+++++
50. Demencija i nerazgovjetan govor nakon liječenja raka dojke ^{02864...USA}

Žena (47) je kontaktirala praktičara tražeći pomoć za oboljenja koja je razvila kao posljedice alopatskog liječenja raka dojke. Nakon duple mastektomije u travnju 2014, pacijentkinja je završila kemoterapiju u studenom 2014. i terapiju zračenjem u siječnju 2015. Nakon toga je počela razvijati demenciju te počela nerazgovjetno govoriti i zamuckivati. Konsultirala je neurologa koji joj je potvrdio da je živčani sustav pogođen rakom i posljedicama njegovog liječenja. Neurolog je također primijetio da je gospođa za vrijeme prve konsultacije ispoljavala simptome ekstremne histerije. Bila je depresivna. Samopouzdanje joj je bilo narušeno usljed demencije i osjećanja krivice – vjerovala je da se obitelj njenog sina raspala zbog njezine bolesti. Također nije bila potpuno izliječena od raka. Bila je na hormonskoj terapiji i na lijekovima za rak dojke. S vibrioničkom terapijom je počela 15. lipnja 2015:

#1. NM5 Brain TS + NM6 Calming + NM25 Shock + NM67 Calcium + NM91 Paramedic Rescue + NM105 Visc Alb (F) + NM106 Visc Alb (FG) + NM110 Essiac + BR3 Depression + BR4 Fear + BR6 Hysteria + BR7 Stress + SM9 Lack of Confidence + SM13 Cancer + SM41 Uplift + SR253 Cal Fluor + SR256 Ferrum Phos + SR257 Kali Mur + SR265 Aconite + SR271 Arnica + SR281 Carbo Veg + SR345 Calendula...QDS

Tjedan dana nakon što je počela uzimati lijek, nazvala je praktičara da se požali na ozbiljnu upalu mokraćnih kanala (UTI). On joj je objasnio da tijelo prolazi kroz reakciju i izbacuje toksine, što uzrokuje infekciju. Uprkos nelagodi koju je osjećala, rečeno joj je da je iscjeljenje počelo. Praktičar je odmah ukinuo **#1** i dao:

Za UTI:

#2. CC10.1 Emergencies + CC13.2 Kidney & Bladder Infections...6TD

Infekcija je prošla za dva dana. Pacijentkinja je potom nastavila uzimati #1...OD s uputom da prestane ukoliko se infekcija ponovo javi, da se u tom slučaju odmah vrati na #2 i nastavi s #1 samo kad infekcija prođe. Nakon tri tjedna (6. srpanj 2015), pacijentkinja je izvjestila da osjeća 60% poboljšanja po pitanju pamćenja. Govor joj se gotovo vratio u normalu i emotivno se osjećala stabilno. I njeni odnosi s obitelji su se također sustavno popravljali. Nastavila je uzimati #1...OD.

3. rujna 2015. gospođa je nazvala kako bi saopćila da je medicinski nalaz pokazao da je sada izliječena od raka. Nije imala problema s pamćenjem, govor joj se vratio u normalu i osjećala je dovoljno samopouzdanja da se vrati vođenju svog biznisa. Od listopada 2014. nastavlja vibrionički tretman sa #1...2TW.

51. Klinička depresija ^{03503...UAE}

Kada se gospođa (60) iz Mumbaija, dok je bila u posjeti kćerki u Dubaiju, obratila praktičaru, 21. siječnja 2015, nekontrolirano je plakala. Njena je obitelj objasnila da njihova majka proteklih 21 godinu pati od kliničke depresije. Uzimala je antidepresive, koji su pomagali, ali se depresija pogoršala u zadnjih devet godina nakon što joj je brat naglo umro od raka. Naročito bi nekontrolirano plakala između 9h i 14h. Nakon 14h bi se osjećala malo bolje. Patila je od straha od smrti zbog neočekivanog gubitka brata te "gubitka" kćeri koja se udala otprilike kad je depresija počela. Uzimala je 20 mg Fludaca (Floksetin, SSRI inhibitor) kako bi izdržala do kraja dana. Ostali problemi su bili dijabetes, visok tlak i neuralgija u nogama, za što je uzimala alopatske lijekove (Diamicron MEX 500 OD, Amlodipin i Combiflam 400mg). Prije 21 godinu je imala tuberkulozu, kao i histerektomiju.

Za depresiju je dobila:

CC8.1 Female tonic + CC8.6 Menopause + CC10.1 Emergencies + CC15.1 Mental and Emotional tonic + CC15.2 Psychiatric disorders...6TD 7 dana, zatim **QDS**

Tri dana nakon što je počela uzimati lijek, kod pacijentkinje je došlo do 50% poboljšanja i prestala je plakati. Nakon pet dana osjetila se 80% bolje i prestala uzimati antidepresive. Do devetnaestog dana, razdoblja depresije su spala s nekoliko sati na nekoliko minuta. Epizode su trajale 5 minuta u odnosu na 3-4 sata ranije, i mnogo se brže vraćala u normalu. U roku od četiri tjedna, pacijentkinja je bila 100% bolje. Devet mjeseci kasnije i dalje se osjeća dobro. Nastavlja uzimati lijek **QDS** jer se boji povratka simptoma. Praktičar će nastaviti posmatrati gospođu dok ne stekne više samopouzdanja i radit će na tome da postupno počne smanjivati dozu na **OW**.

Komentar kćerke:

Vibrionika je naš čarobni prijatelj. Bilo mi je strašno teško gledati majku koja svaki dan gorko plače između 9h i 14h. Plakala je poput bebe i čvrsto se držala svakoga tko bi joj pružio bilo kakvu podršku. Nakon što je počela uzimati vibrioniku, već od drugog dana se osjećala bolje a do četvrtog je bila sretna mama koju poznajem od prije. Sada istinski uživa biti s nama jer je u stanju smijati se i zbijati šale. Majka Sai je blagosiljala moju majku i našu obitelj. Jako smo Joj zahvalni na izlječenju i molimo da naša praktičarka nastavi sa praksom.

52. Kronična depresija ^{03505...UK}

Muškarac (50) koji je patio od dugogodišnje depresije došao je na tretman, 20. prosinca 2014. Bio je nastavnik matematike, hiperosjetljiv na stres, mentalno uznemiren, lako se nervirao te bio sklon ispadima bijesa. Tri godine ranije su mu se počele javljati suicidalne misli. Dugogodišnja borba s depresijom, još od njegove četrnaeste godine, narušila mu je samopouzdanje. Nije uzimao lijekove. Pored par savjeta, dobio je:

CC12.1 Adult tonic + CC15.1 Mental and Emotional tonic + CC15.2 Psychiatric disorders + CC17.3 Brain and Mental tonic...TDS u vodi

Nakon deset dana, pacijent je rekao da nakon što je počeo uzimati vibrice, više nije imao napade depresije, kvalitet sna mu se popravio i osjećao se mnogo spremnijim za borbu sa stresom. Bio je u redovitom kontaktu s praktičarom. Krajem trećeg mjeseca izvjestio je da se osjeća 90% bolje.

Suicidalne misli su mu se postupno povukle. Nakon šest mjeseci je pisao, "Jedna od mogućih promjena koje sam uočio zvuči prilično morbidno, ali većinu jutara nakon što bih se probudio u glavi bih vidio omču. Mislim da to predstavlja ostatak misli koje su me morile u mladosti. Međutim, u zadnje vrijeme se ta slika rijetko javlja."

Nakon osam mjeseci (kolovoz 2015), pacijent je izvjestio da se osjeća 95% bolje. Od 1. studenog 2015. nastavlja napredovati i redovito uzimati vibrice.

53. Ovisnost o duhanu ^{10400...India}

Muškarac (30) koji je bio ovisan o žvakanju duhana zadnjih petnaest godina želio je prestati s navikom. Nije pokušao niti s jednim tretmanom prije nego što je zatražio pomoć od praktičara, 2. travnja 2015. Dobio je:

#1. **CC15.1 Mental & Emotional tonic + CC15.3 Addictions...TDS**

Nakon sedam dana je izvijestio da je smanjio žvakanje duhana za 85% te da osjeća manju potrebu za tim. Međutim, iznenada je razvio probleme s probavom. Kako bi se to ispravilo, dobio je:

#2. **CC4.10 Indigestion + CC17.2 Cleansing + #1...TDS**

Nakon tri tjedna, pacijent je izvijestio da je konzumiranje duhana smanjio za cijelih 95% te da mu je probava 80% bolje. Nakon pet tjedana je nazvao praktičara da mu saopći da je sa žvakanjem duhana prestao u potpunosti. Također je izliječio i problem s probavom. Od studenog 2015. pacijent se nije vratio na staru ovisnost. Ali kako se radi o navici staroj petnaest godina, nastavit će uzimati lijek **TDS** dok početkom prosinca 2015. ne počne s postupkom smanjivanja doze.

54. Nesanica ^{11176...India}

Gospođa (75) je 1. rujna 2015. tražila lijek za nesanicu koja ju je mučila osam mjeseci. Nije uzimala ništa. Dobila je:

CC15.6 Sleep disorders...OD sat prije spavanja

U narednih nekoliko tjedana osjetila je postupno poboljšanje. Nakon prvog tjedna mogla je spavati dva sata noću. U sljedeća dva tjedna postigla je četiri sata sna. Do kraja naredna četiri tjedna bila je potpuno izliječena. Od oktobra 2015. uživa u kvalitetnom snu koji traje od 21h naveče do 9h ujutro. Savjetovano joj je da dozu postupno smanjuje.

55. Ovisnost o alkoholu ^{11210...India}

Mladić (26) je imao naviku piti svaki dan, četiri godine. Svoju je ovisnost pripisivao stresu zbog sukoba oko imetka u obitelji. Godine 2011. tlak mu je bio toliko visok da je morao otići u bolnicu na liječenje, nakon čega mu se tlak spustio na normalu. Godine 2013. je zamolio majku da mu pomogne naći pomoć u odvikavanju od alkohola. Ona je kontaktirala praktičarku koja mu je dala sljedeće:

CC15.1 Mental & Emotional tonic + CC15.3 Addictions...TDS

U kolovozu 2013. obitelj je izvijestila da je mladić skroz prestao piti. Odbijao je piti čak i lagana alkoholna pića poput piva, zbog straha od povraćanja.

56. Kronična migrena, problemi s probavom, napadi panike, bol u udovima ^{03507...UK}

Žena (30) je tražila lijek za nekoliko različitih problema. Nekoliko godina je patila od migrene te preko pet godina od dispepsije s kiselim refluksom i blagim napadima panike. Također je imala bol od starog loma u desnom stopalu te bol koja se već dvije godine radijalno širila niz obje ruke. U prošlosti je pokušala s s analgeticima koji su joj pomagalo privremeno, ali u datom trenutku nije ništa uzimala. 25. studenog 2014. je počela sa:

Za probleme s probavom i napade panike:

#1. **CC3.7 Circulation + CC4.1 Digestion tonic + CC4.10 Indigestion + CC10.1 Emergencies + CC12.1 Adult tonic + CC15.1 Mental & Emotional tonic...6TD**

Za migrenu te mišićno-skeletne i neurološke bolove:

#2. **CC11.4 Migraines + CC18.5 Neuralgia + CC20.3 Arthritis + CC20.4 Muscles & Supportive Tissue + CC20.7 Fractures ...6TD**

U roku od sedam dana njeno se stanje znatno popravilo. Bol u stopalu je potpuno nestala. Probava joj se znatno popravila (90% bolje), kiseli refluks je prestao i mogla je jesti namirnice kao što su leće i žitarice zbog kojih je prethodno imala problema. Više nije imala napada panike. Sve u svemu osjećala je da joj je mentalno znatno bolje (90%); bila je mirnija i sretnija. Migrene su joj se značajno smanjile (za 75%); čak i kad bi imala napad, ne bi bio tako jak i brzo bi prošao. Nastavila je s tretmanom.

12. siječnja 2015. došla je zbog akutnih simptoma usljed nezgode koja se desila dok je tog jutra, sat ranije, šetala psa. Torzo i leđa su joj se uvrnuli kad ju je pas iznenada povukao ustranu. Pas ju je vukao na uzici,

a torzo se naglo uvrnuo. Zbog toga su je leđa toliko zaboljela da se nije mogla ni sagnuti. Također je prilikom disanja osjećala bol u prsima. Nije uzela nikakve lijekove. Praktičar ju je zamolio da prestane sa #1 i #2 te uzme:

Za akutni bol u leđima i bol u prsima za vrijeme disanja:

#3. CC10.1 Emergencies + CC15.1 Mental & Emotional tonic + CC20.2 SMJ Pain + CC20.4 Muscles & Supportive tissue + CC20.5 Spine + CC20.7 Fractures...svakih 10 minuta dva sata

U roku od sat vremena osjetila je kako joj se mišići leđa opuštaju kao da je razvezan neki čvor, a bol iz prsa je prešla u predio solarnog plexusa što joj je pomoglo da diše bez bolova. U roku od dva sata, intenzitet bola je spao na podnošljivu razinu i mogla je saviti leđa.

Pacijentkinja je nastavila uzimati lijek svakih pola sata. Do sljedećeg jutra gotovo se vratila u normalu uz malo preostalog bola na lijevoj strani gornjeg dijela leđa. 15. siječnja, nakon četiri dana, bol je u potpunosti prestala i nije se više vratila. Prestala je uzimati #3 te se vratila na #1 i #2.

Od listopada 2015. nema kroničnih simptoma osim migrena, koje su se smanjile za 90%. Nastavlja uzimati #1 i #2 TDS.

+++++

57. Neaksijalna lezija, problemi s probavom, povraćanje i zatvor, nesanicu, neurodermatitis i staračka slabost ^{11573...India}

Praktičarkina baka (88) je u lipnju 2015. patila od nekoliko oboljenja. Zdravlje joj je počelo temeljito propadati nakon što je u prosincu 2012. pala i slomila rame. Tom prilikom je udarila glavom te zadobila neaksijalnu leziju, što je u veljači 2013. dovelo do krvarenja u mozgu. Četiri mjeseca nakon toga počela je imati napade povraćanja uporedo sa slabom probavom. Jela je minimalno; nije mogla bez problema popiti čak ni čaj ili vodu, te je postajala sve slabijom. Pokušalo ju se tretirati alopatskim i ayurvedskim lijekovima, ali bezuspješno. Homeopatski tretman joj je olakšao privremeno.

Nakon nezgode je razvila i bol u vratu, išijas, nesanicu, zatvor te, u skorije vrijeme, neurodermatitis koji je uzrokovao svrab po cijelom tijelu. Ponekad bi prokrvarila zbog češanja, što je svrab samo još više pogoršavalo. Dobila je sljedeće remedije načinjene u vodi:

Za opće blagostanje:

#1. CC3.1 Heart tonic + CC4.1 Digestion tonic + CC4.2 Liver & Gallbladder tonic + CC8.1 Female tonic + CC9.1 Recuperation + CC10.1 Emergencies + CC12.1 Adult tonic + CC13.1 Kidney & Bladder tonic + CC15.1 Mental & Emotional tonic + CC17.3 Brain & Memory tonic + CC18.1 Brain disabilities + CC19.1 Chest tonic + CC20.1 SMJ tonic + CC21.1 Skin tonic...TDS

Za probavu, povraćanje i zatvor:

#2. CC4.4 Constipation + CC4.6 Diarrhoea + CC4.8 Gastroenteritis + CC4.10 Indigestion + CC4.11 Liver & Spleen...TDS

Neurodermatitis:

#3. CC3.7 Circulation + CC12.4 Autoimmune diseases + CC21.2 Skin infections + CC21.3 Skin allergies + CC21.6 Eczema + CC21.7 Fungus + CC21.10 Psoriasis + CC21.11 Wounds & Abrasions...TDS

Za prijelom i bol:

#4. CC20.2 SMJ pain + CC20.3 Arthritis + CC20.4 Muscles & Supportive tissue + CC20.5 Spine + CC20.6 Osteoporosis + CC20.7 Fractures...TDS

Za nesanicu:

#5. CC15.2 Psychiatric disorders + CC15.6 Sleep disorders + CC18.2 Alzheimer's disease + CC18.5 Neuralgia...OD pred spavanje

Vrlo brzo je došlo do primjetnog poboljšanja. U roku od sedam dana, počela je uzimati vodu i juhu od leće, zatvor je prestao, svrab se smanjio, začarani krug češanja i svraba prestao, a bol se smanjila za 30%. Sada je mogla mirno spavati.

Nakon mjesec dana, cjeloviti liječnički pregled je pokazao da joj vitalni organi normalno funkcioniraju te da je neaksijalna lezija 70% bolje. Do tog trenutka, išijas i ostali bolovi u tijelu su se povukli, bila je vesela i svjesna, te je počela uzimati polučvrstu hranu. Nastavila je s istim tretmanom.

Tijekom posljednja tri mjeseca života često ju se moglo vidjeti u meditativnom stanju kako radosno priča o Swamiju. Babu je znala 30 godina, ali nikada nije pričala o Njemu dok nije počela uzimati vibrice. Otišla je spokojna u svoje nebesko boravište, 12. listopada 2015.

+++++

58. Senilna demencija ^{10831...India}

Gospođi (96) je dijagnosticirana senilna demencija godinu dana prije nego je počela uzimati vibrice. Liječnici joj nisu preporučivali liječenje zbog uznapredovalih godina. Nije bila u stanju voditi brigu o svojim svakodnevnim potrebama te je potpuno ovisila o sinu koji je skrbio o njoj doslovno 24 sata na dan. Kad je čuo za Vibrionku, sin je kontaktirao praktičara koji je posjetio njegovu mamu. Zatekao ju je kako leži u krevetu potpuno nesvjesna vanjskog svijeta. Dobila je:

CC12.1 Adult tonic + CC18.2 Alzheimer's disease...TDS

Za manje od sedam dana, refleksi su joj se počeli vraćati. Postala je asertivna, čak i tvrdoglava, te je odbijala koristiti tutu, tražeći da ju se umjesto toga odvede u toalet.

Nakon još sedam dana, počela je odlaziti u toalet sama uz pomoć osobe sa strane te o svim osobnim potrebama te prirode brinuti samostalno. Nastavila je uzimati vibrice svaki dan. Tako je njeno stanje bilo stabilno još dvije godine. Nakon toga je, u zreloj dobi od 98 godina, napustila tijelo krenuvši na svoje nebesko putovanje.

+++++

59. Paraliza ^{11176...India}

16. srpnja 2014, muškarac (82) se požalio na vrtoglavicu a zatim kolabirao. Hospitaliziran je u nesvjesnom i paraliziranom stanju. Liječnici koji su ga pregledali nisu vjerovali da će preživjeti. Nakon sedam dana poslali su ga kući u polusvjesnom stanju. Nije uzimao nikakve lijekove. Istog je dana njegov sin kontaktirao praktičara koji mu je dao sljedeće:

CC18.4 Paralysis...TDS

U prvom tjednu došlo je do blagog poboljšanja. Nakon mjesec dana, pacijent je bio potpuno svjestan, simptomi moždanog udara su mu se smanjili za 20% te je počeo i govoriti. Nastavio je napredovati i postupno je povratio motoričke sposobnosti. Nakon šest mjeseci, bio je 100% oporavljen i vratio se u normalu. Doziranje je postupno smanjeno na dozu za održavanje - **OD**.

+++++

60. Epilepsija, neredovit menzes, konstipacija ^{11310...India}

Djevojčica (13) je primljena 16. rujna 2013. zbog epilepsije. Napadi su počeli kad je imala osam godina, šest mjeseci nakon što je pala s krova visokog 3 metra. Nakon toga je počela dobivati napade svakog mjeseca. Kad je došla, imala je napade svakih 15 do 20 dana te patila od glavobolje i nagona za povraćanjem. Osim toga, bila je vrlo slaba i konstipirana. Praktičarka joj je dala:

Za epilepsiju:

#1. NM50 Epilepsy + NM63 Back-up + NM86 Immunity...6TD

Za nedostatak vitalnosti:

#2. CC3.2 Bleeding disorders + CC3.7 Circulation...TDS

Za konstipaciju:

#3. CC4.4 Constipation + CC4.10 Indigestion...BD

10. studenog, osam tjedana kasnije, izvijestila je da je imala samo jedan napad dan ranije. Glavobolja i mučnina su joj također bili 50-60% bolje.

Liječenje je nastavljeno još tri mjeseca. Do tog trenutka simptomi su bili 90% bolje. Međutim, u međuvremenu je razvila neredovit menzes, koji je kasnio 2-3 dana. Također je imala obilan bjeličasti vaginalni iscjedak te bolove u donjem dijelu trbuha. U tom trenutku (4. veljače 2014), doziranje **#1** je smanjeno na **OD**, **#2** i **#3** su prekinuti, i dobila je novi lijek:

Za neredovit menzes i vaginalni iscjedak:

#4. CC8.5 Vagina & Cervix + CC8.8 Menses Irregular...6TD

Praktičarka joj je također savjetovala da uzima proteinski prah i pije mnogo vode.

Dva mjeseca kasnije (7. travnja 2014), djevojčica je izvijestila da se osjeća potpuno oporavljenom – nije imala epi napada, glavobolje, mučnine niti menstrualnih problema. Željela je nastaviti s vibro tretmanom, tako da je **#1** nastavljen **OD** a **#4** smanjen na **BD**.

Nakon još dva mjeseca (3. lipanj 2014), dobila je još i:

Čišćenje:

#5. CC17.2 Cleansing...TDS samo mjesec dana, uz mnogo vode

Pacijentkinja je uspješno završila tretman čišćenja. Od listopada 2015. nastavlja uzimati dozu za održavanje **#1...OW** kako bi spriječila povratak epilepsije.

Komentar urednika:

Za praktičare koji imaju samo 108CC kutiju, **#1** se u gornjem slučaju može zamijeniti sa **CC12.2 Child tonic + CC18.3 Epilepsy**.

61. Kronično kihanje i curenje nosa ^{02799...UK}

Dječak (9) koji je patio od napada kroničnog kihanja i curenja iz nosa primljen je 27. lipnja 2015. Majka je rekla da je dječak prve simptome razvio prije osam godina kad je imao samo godinu dana. Većinu jutara bi po ustajanju kihao kontinuirano nekoliko minuta. Također je dobivao i napade u školi koji bi trajali 3-4 minute. Dječak je bio vrlo uznemiren zbog toga, a to je brinulo njegove roditelje. Propisali su mu sprej za nos, ali nije pomoglo. Nije uzimao ništa drugo. Dobio je:

Za kihanje:

#1. SR520 Phrenic Nerve (CM)...jednu dozu u vodi koju mu je dao praktičar

Za kihanje i curenje iz nosa:

#2. CC12.1 Adult tonic + CC12.2 Child tonic + CC17.3 Brain & Memory tonic + CC19.1 Chest tonic + CC19.2 Respiratory allergies + CC19.6 Cough chronic + CC19.7 Throat chronic...QDS mjesec dana, a zatim **TDS**

Nakon dva dana, dječakova majka je nazvala kako bi izvijestila da je kihanje 70% bolje. Nakon tri mjeseca (26. rujna) je izvijestila da dječak gotovo uopće ne kiše i da je 95% bolje. Također je rekla da se curenje iz nosa popravilo za 75%. Dječak je zamoljen da nastavi uzimati **#2 TDS** još mjesec dana, a zatim da smanji na **BD**.

62. Astma i kašalj ^{02877...USA}

Mladić (18) se 13. prosinca 2012. požalio na curenje iz nosa, kašalj i bolove po tijelu. Istog je popodneva počeo uzimati lijek za gripu:

#1. CC9.2 Infections acute...svaki sat u vodi do odlaska na spavanje

Sljedećeg jutra činilo se da je 50% bolje te mu je doziranje smanjeno na **TDS**. Međutim, dva dana kasnije, osjetio je bol u grlu a kašalj i sinusitis su mu se znatno pogoršali. Kombo je proširen na:

#2. CC9.2 Infections acute + CC19.2 Respiratory allergies + CC19.5 Sinusitis + CC19.6 Cough chronic + CC19.7 Throat chronic...svaki sat u vodi

Mladić se sljedećeg dana osjećao malo bolje (15%). Doziranje je smanjeno na **6TD**, a nakon trećeg dana, na **TDS**. Nakon što je nastavio uzimati lijek **TDS** sedam dana, sinusitis mu je bio oko 40% bolje. Ali kašalj je ustrajao, uz malo do nimalo poboljšanja.

Posljednjeg tjedna u prosincu dobio je antibiotik Azithromycin. Sinusitis mu je prošao, ali kašalj se nastavio na neobičan način: nekim danima ne bi kašljao uopće a drugim bi kašljao non-stop.

3. siječnja 2013. praktičar je pokušao s drugom kombinacijom kako bi dokučio kašalj:

#3. CC9.2 Infections acute + CC19.6 Cough chronic... prvi dan **svaki sat** u vodi, drugi dan **6TD**, a poslije **TDS**

Novi lijek nije pomogao. Kašalj je nekim danima bio bolji, a nekim jako težak.

U međuvremenu, kako je liječnik smatrao da infekcija nije dobro reagirala na Azithromycin, propisao mu je drugi antibiotik. Međutim, što se tiče kašlja, ponovila se isto. Do tog trenutka pacijent je bio prilično frustriran, a pluća su ga boljela od konstantnog kašljanja.

Tad se došlo do važnog otkrića. Kad bi pacijent nakon što je bio u toplom dospio u vrlo hladnu okolinu (npr. kad bi izašao iz zagrijane prostorije vani na zimu) ili obratno, kašalj bi mu se pogoršao. Kad bi ostao dva dana zaredom kod kuće, čak i za vrijeme oštre zime, rijetko bi kašljao. Još jedna važna činjenica koju su svi previdjeli, uključujući i liječnike, jeste da je pacijent imao graničnu astmu kao dijete i da je s vremena na vrijeme koristio inhalator. S tim na umu, praktičar mu je pripremio novi lijek uključujući i tretman za astmu:

#4. CC19.2 Respiratory allergies + CC19.4 Asthma attack...svaki sat u vodi

Pacijent je počeo uzimati lijek 24. veljače 2015. i već je sljedećeg dana bio 80% bolje! Lijek je uklonio patnju koja je trajala duže od dva mjeseca. Drugog dana, doziranje je smanjeno na **6TD**, trećeg na **TDS**. Do tog trenutka, kašalj mu se potpuno očistio i bio je izliječen. Kad je počeo sa **#4**, nije uzimao niti jedan drugi lijek, uključujući antibiotike.

Nastavio je preventivno uzimati kombo još sedam dana. Od listopada 2015. kašalj mu se usljed vremenskih promjena vratio 2-3 puta, ali kad bi počeo uzimati **#4**, povukao bi se za 2-3 dana.

Komentar praktičara:

Ovaj je pacijent reagirao brzo samo na **#4**. Niti jedan drugi preparat ili dodatak drugih kombinacija kombinaciji **#4-ici** nije djelovao.

Napomena urednika:

Kako je pacijentu u djetinjstvu dijagnosticirana granična astma, još jedno rješenje bilo je davati **#4** na duže staze kako bi se proizvelo trajno izlječenje, a zatim nastaviti na dozi za održavanje kako bi se spriječio povratak bolesti.

63. Astma, prehlada i gripa ^{03503...UAE}

Muškarac (50) je primljen 29. studenog 2014. zbog napada bronhijalne astme od koje je patio od svoje osme godine, te sklonosti prehladi i gripi svake godine početkom zime. Posljednjih pet godina je pored astme 1-2 mjeseca patio i od prehlade. Često je morao uzimati dvije različite vrste antibiotika. Kako se zima približavala, već je počeo dobivati napade astme za koje je trebao ventolinski inhalator najmanje 3-4 puta dnevno. Kad je primljen, nije imao simptoma prehlade te je dobio:

Za astmu:

#1. CC12.1 Adult tonic + CC15.1 Mental & Emotional tonic + CC19.1 Chest tonic + CC19.4 Asthma attack...TDS

U prva tri dana je doživio reakciju u obliku glavobolja i iscrpljenosti. Petog dana je osjetio da su mu se napadi astme smanjili za 50%. Za deset dana astma je nestala i prestao je koristiti inhalator.

U tom je trenutku počeo ispoljavati simptome prehlade/gripe, uz grlobolju i kašalj. Čvrsto je odlučio da neće ići alopatskom liječniku te je dobio:

Za simptome prehlade/gripe:

#2. CC9.2 Infections acute + CC10.1 Emergencies + CC15.1 Mental & Emotional tonic + CC19.1 Chest tonic + CC19.3 Chest infections chronic + CC19.6 Cough chronic + CC19.7 Throat chronic...6TD u vodi

Do petog dana je bio 100% bolje po pitanju grlobolje, kihanja i curenja iz nosa. Međutim, kašalj i kongestija pluća su se nastavili čak i deset dana poslije bez znakova oporavka. Sumnjajući na dublji pozadinski uzrok, praktičarka je promijenila lijek na:

#3. CC9.3 Tropical diseases + #2...6TD u vodi

Pacijent je imao snažnu reakciju tri dana. Osjećao je iscrpljenost i pospanost, ali je čvrsto odlučio nastaviti s uzimanjem terapije. Od četvrtog dana nadalje, kašalj mu se popravio za 40%. Do sedmog dana, kašalj i kongestija pluća su nestali i potpuno se oporavio. Nastavio je uzimati lijek u smanjenoj dozi od **TDS** dva tjedna prije nego što je smanjio na **OD** još sedam dana. Osam mjeseci nakon oporavka, od listopada 2015, nisu su mu se vraćali simptomi astme ili prehlade/gripe, a pluća ostaju čista.

Komentar praktičarke:

Ovaj je pacijent zahvaljujući Swamijevoj milosti potpuno izliječen. Izuzetno je zahvalan za ono što je Sai Vibrionika napravila za njega. Nekoliko je pacijenata uputio na mene te je pomagao u organizaciji tri vibrionička kampa za građevinare u našoj zemlji.

64. Kronični alergijski rinitis ^{03507...UK}

1. prosinca 2014, kirurg (61) je zatražio pomoć za prolongirane napade kijavice svakog jutra usljed kroničnog alergijskog rinitisa. Od ovog je problema patio od djetinjstva. Za vrijeme ranojutarnjih napada, pored neprestanog kihanja, patio je i od curenja nosa i svraba u stražnjem dijelu grla. Napade kihanja mogli su potaknuti kućna prašina, polen i drugi nepoznati uzroci. Uzimanje antihistamina i lijekova za smanjivanje kongestije pomagalo mu je samo privremeno. Kad je primljen, nije uzimao ništa. Dobio je:

CC10.1 Emergencies+CC12.1 Mental & Emotional tonic+CC19.2 Respiratory allergies+CC19.3 Chest infections chronic...TDS

Nakon tri tjedna, izvijestio je da se osjeća 60% bolje. Nastavio je s tretmanom. Kako se radilo o zauzetom kirurgu, nije uvijek uspijevaao uzeti propisanu dozu ili u isto vrijeme. 2. veljače 2015. je izvijestio da se osjeća 90% bolje. Kontinuirani napadi kihanja su urijedili. Nakon još šest mjeseci (30. srpnja 2015), izvijestio je da se napredak nastavlja. Ponekad još teško diše noću, ali je dnevno kihanje u potpunosti prestalo. Postupno je smanjio dozu i prestao s uzimanjem. Od listopada 2015. nastavlja biti gotovo potpuno oslobođen od simptoma alergijskog rinitisa.

65. Kratak dah i iscrpljenost, psihoza ^{03507...UK}

Muškarac (53) se 11. veljače 2015. obratio praktičarki zbog dispneje (kratkog daha). Vodio je svoju krojačku radnju. Nekad je bio teški pušač, ali je prestao s tim četiri godine ranije. U prošlosti je patio od astmatičnih napada koje je doveo pod kontrolu uz pomoć alopatskih lijekova. Prije dva mjeseca je počeo osjećati jaku zadihanost usljed najmanjeg naprezanja. Nisu pomagali ni antihistamini niti inhalatori. Bilo mu je teško načiniti čak i par koraka. Osjećao se vrlo umornim, nedostajalo mu je energije te je prestao odlaziti na posao. Posjetio je liječnika opće prakse a zatim kardiologa. Svi su se nalazi pokazali normalnim. Na kraju mu je liječnik propisao sredstvo za iskašljavanje kako bi pročistio eventualni višak sluzi iz pluća. Ni to nije pomoglo.

Pacijent je imao vlastito objašnjenje za kratak dah. Vjerovao je da su ga urekli ljudi koji mu žele zlo. Našao je znakove crne magije u svom vrtu. Njegova obitelj i prijatelji su se složili s njim. Bio je jako zabrinut, ali praktičarka ga je ohrabrila i zamolila da vjeruje u Boga. Propisala mu je:

#1. CC3.4 Heart emergencies + CC10.1 Emergencies + CC12.1 Adult tonic + CC15.1 Mental & Emotional tonic + CC15.2 Psychiatric disorders + CC17.2 Cleansing + CC17.3 Brain & Memory tonic + CC18.1 Brain disabilities + CC19.3 Chest infections chronic...u vodi, da pije svakih 10 minuta cijeli dan.

#2. CC3.7 Circulation + #1...6TD

Rečeno mu je da počne samo sa **#1**. Nakon dva dana, izvijestio je da se osjeća 30% bolje što se tiče nedostatka daha te mu je rečeno da prestane s **#1** i počne s **#2**. Za dva dana se osjećao 50% bolje i vratio se na posao. Nastavio se oporavljati te je sada mogao hodati mnogo duže. Nakon sedam dana primijetio je da je hodajući prema radnji nedostatak daha osjetio samo jednom, dok je prije morao stati po nekoliko puta. Prestao je uzimati sredstvo za iskašljavanje. Nakon još sedam dana izvijestio je da se osjeća zdravo. Na putu prema radnji nije osjećao nedostatak daha i nije se morao odmoriti čak niti jednom. 27. veljače 2015. je izvijestio da je potpuno izliječen.

Praktičarka mu je savjetovala da nastavi uzimati lijek **6TD** još tjedan dana, zatim **TDS** dva tjedna i **OD** dva tjedna prije nego prestane. Međutim, on je prestao uzimati vibrice samo nakon dva tjedna jer se osjećao dobro.

U svibnju se ponovo jako razbolio od nedostatka daha te je morao u bolnicu. Pulmolog mu je dijagnosticirao kroničnu opstruktivnu bolest pluća. Funkcija pluća mu je bila kompromitirana usljed pušenja s kojim je prestao tek nekoliko godina ranije. Od listopada 2015. se osjeća dobro i vodi normalan život.

Napomena urednika:

Ovaj izvještaj pokazuje kako je Vibrionika pomogla u akutnom slučaju nedostatka daha tamo gdje drugi lijekovi nisu djelovali. Za pacijenta s kroničnom opstrukcijom pluća od najveće je važnosti vibro tretman nastaviti kroz duži vremenski period.

66. Polenska vrućica ^{03507...UK}

Vrlo zauzeti majstor za televizore (42) došao je 6. lipnja 2015. sa simptomima polenske vrućice, od koje je patio još od djetinjstva. Rekao je da mu je vrućica počela prvi put u dobi od 10 godina kad ga je otac odveo

da vidi konje u polju. Od tada je imao napade svakog proljeća i ljeta s curenjem iz očiju te osjećanjem slabosti i unutarnjeg nemira. Pokušao je sa raznim antihistaminima, no bez uspjeha. **Trenutno** nije bio ni na kakvim lijekovima. Dobio je:

CC10.1 Emergencies + CC12.1 Adult tonic + CC15.1 Mental & Emotional tonic + CC19.2 Respiratory allergies + CC19.5 Sinusitis...TDS

Prva doza u vodi stavljena mu je direktno pod jezik. Nakon nekoliko minuta, pacijent je rekao da se, iako to zvuči 'blesavo', već osjeća bolje. Osjetio je mir iznutra. Osjećaj uznemirenosti se povukao. Nakon pola sata je rekao da se osjeća 'ispravno poput kiše!' Prestao je šmrcati i djelovao bolje.

Nakon dva tjedna izvijestio je da je lijek uzimao samo dvaput dnevno. Kad je napad bio blag, simptomi bi se povukli u roku od nekoliko minuta. Ali za oblačnog vremena, kad je broj polenskih čestica u zraku bio visok, dobivao bi jake napade i tada mu vibro lijek ne bi pomagao. Rečeno mu je da za vrijeme jakih napada dozu poveća na **6TD**, a da se prva dnevna doza sastoji od po jedne doze svakih 10 minuta - dva sata.

Nakon tri tjedna, pacijent je izvijestio da nema nikakve promjene. Na temelju daljnjeg razgovora, praktičar je saznao da mu je bilo teško nositi lijekove na posao. Imao je gust raspored te radio sedam dana u tjednu, ponekad i do kasno u noć. Porazgovarao je s njim o važnosti zdravog načina života i ishrane te mu dao upute vezane za tehnike opuštanja, vježbe dubokog disanja koje je trebao raditi ujutro i naveče, te nekoliko metoda za minimiziranje stresa i postizanje kvalitetnije ravnoteže u životu. Nažalost, od listopada 2015. praktičar nema dalju povratnu informaciju.

Napomena urednika: Pridržavanje preporučenog doziranja jako je važno za učinkovitost vibrioničkog tretmana.

++++
67. Bronhitis, kašalj, kronični problemi s probavom 03524...USA

Nadarena pjevačica duhovnih pjesama (68) tražila je lijek za kronični bronhitis, koji je počeo tri godine ranije s iskašljavanjem sluzi, što se postupno razvilo u težak bronhitis. Nakon toga napade bronhitisa poticale bi alergije na mirisne štapiće i druge jake mirise. Redovito je koristila inhalatore i često antibiotike. Iako je poklonstvene pjesme pjevala proteklih dvadeset godina, više nije mogla pjevati sa samopuzdanjem jer se bojala upornog kašlja i sluzi. Bila je mentalno i emotivno uznemirena i počela osjećati iscrpljenost što je za rezultat imalo neželjeni gubitak kila. Također je imala problema s probavom od kojih je patila najmanje 15 godina. Dobila je:

Za probavu i gubitak kila:

#1. CC4.10 Indigestion + CC6.1 Hyperthyroid + CC12.1 Adult tonic + CC15.1 Mental & Emotional tonic...TDS

Za bronhitis:

#2. CC9.2 Infections acute + CC10.1 Emergencies + CC19.2 Respiratory allergies + CC19.3 Chest infections chronic + CC19.4 Asthma attack + CC19.6 Cough chronic...QDS dva tjedna, a zatim **TDS**

Već sljedećeg dana je poslala email u kojem je saopćila da je već na putu ka ozdravljenju. Nakon tri dana osjećala se mnogo bolje uz cjelokupno poboljšanje od 25%. Za manje od sedam dana bila je u stanju pjevati i ponuditi zahvalnost svom dragom Gospodu. Otprilike mjesec dana nakon što je počela uzimati Vibrioniku, osjećala se 80% bolje i bila potpuno oslobođena kašlja i sluzi. Probava joj se također popravila i dobila je kilu i pol, što je za nju bilo mnogo s obzirom da je bila mršave konstitucije i brzog metabolizma.

Sredinom listopada 2015, doziranja **#1** i **#2** su smanjena na **OD**. Do početka studenog gospođa se osjećala 90% bolje. Za vrijeme liječenja Vibrionikom nije uzimala alopatske lijekove osim povremeno inhalator.

Komentar praktičarke:

Pacijentkinja je jako sretna što je dobila par kila i što se oslobodila kroničnog bronhitisa. Izuzetno je sretna i zahvalna Swamiju što ponovo može pjevati u Njegovu slavu!

++++
68. Kronični bol u križima, depresija, učestala menstruacija i kihanje izazvano alergijom 03529...UAE

Žena (38) je tražila lijek za cijeli niz simptoma. Patila je od alergijskog kihanja od djetinjstva kad je izgubila oba roditelja u saobraćajnom udesu. Protekle četiri godine je osjećala bol u križima i nogama te nije mogla dugo sjediti prekrštenih nogu. Bol ju je učinio depresivnom. U zadnja tri mjeseca menstruacija joj je postala učestala. Nije se posavjetovala niti sa jednim liječnikom jer čvrsto vjeruje da je Swami njezin Liječnik. Umjesto toga, molila se Njemu za pomoć. Nije uzimala niti jedan drugi lijek kad je 2. rujna 2015. dobila:

CC8.7 Menses frequent + CC10.1 Emergencies + CC12.1 Adult tonic + CC15.1 Mental & Emotional tonic + CC15.2 Psychiatric disorders + CC17.3 Brain & Memory tonic + CC19.2 Respiratory allergies + CC20.3 Arthritis + CC20.4 Muscles & Supportive tissues + CC20.5 Spine...6TD u vodi

Uzimala je redovito lijekove s *vibhutijem*. Nakon sedam dana izvijestila je da osjeća 50% manje bola u križima i nogama i 100%-no olakšanje kod kihanja. Za manje od tri tjedna izjavila je da se osjeća 70% bolje. Do kraja petog tjedna, bol u križima je potpuno nestala, bol u nozi je bila bolje 80%, menstrualni ciklus joj se vratio u normalu, a ona se osjećala opušteno i emotivno energizirano. Doziranje je smanjeno na **TDS**. Od 8. rujna 2015. izvještava da nema bola i da ugodno sjedi na podu za vrijeme molitve i meditacije.

Komentar praktičarke:

Nakon što je svjedočila čudesnom izlječenju i oporavku pacijentkinje, cijela se njezina obitelj okrenula liječenju Sai Vibrionikom. Zapravo i njeni prijatelji su polako počeli da dolaze na liječenje.

+++++
69. Kronično kihanje i curenje iz nosa, neredovit menzes ^{11177...India}

Žena (41) je 25. rujna 2010. zatražila lijek za kronično curenje iz nosa i kihanje. Problem je trajao preko dvadeset godina. Patila je od napada konstantnog kihanja; ponekad bi kihнула preko 300 puta odjednom, naročito nakon pranja kose. Nakon toga bi bila toliko iscrpljena da je morala spavati 4 do 6 sati. Također je patila od osjećanja težine u glavi i bolnog, neredovitog menzesa. Nije uzimala lijekove. Dobila je:

CC8.8 Menses irregular + CC19.2 Respiratory allergies...QDS

Nakon dva dana je izjavila da su joj curenje iz nosa i kihanje 25% bolje. Nakon dva mjeseca svi su se problemi popravili za 80% tako da je doziranje smanjeno na **TDS**. Nakon četiri mjeseca pacijentkinja se oporavila u potpunosti. Još uvijek Swamiju zahvaljuje iz sveg srca jer vjeruje da je njena bolest izliječena Njegovom milošću.

+++++
70. Kronična infekcija grla, nadimanje ^{11177...India}

Praktičar (45) je odlučio sebe tretirati za kroničnu infekciju grla i gasove od čega je patio preko dvije godine. Infekcija grla bi mu se javila svaka dva do tri mjeseca, obično izazvana hladnim pićima, uključujući hladnu vodu. To je na njega ostavilo ozbiljnog traga jer je konstantno bio na antibioticima. 2. kolovoza 2010. je pripremio:

CC4.10 Indigestion + CC19.7 Throat chronic...TDS

Nije uzimao antibiotike ni druge lijekove. Nakon dva tjedna, došlo je do primjetne promjene. Oba su se stanja popravila za 70%. Smanjio je doziranje na **OD** još dva tjedna. Nakon toga je bio potpuno izliječen. Od listopada 2015. infekcija grla mu se nije vratila i danas smije popiti hladne vode ili drugih hladnih napitaka koliko god hoće bez opasnosti od posljedica.

+++++
71. Nedostatak daha, apneja, bol u vratu, vertigo ^{11271...India}

25. veljače 2015. sin je zatražio lijek za majku (72) koja je bila na odjeljenju intenzivne njege zbog teških poteškoća s disanjem. Posljednjih mjeseci je razvila sklonost drijemanju tijekom dana, što je obitelj smatrala posljedicom nedostatka noćnog sna. 15. veljače majka je drijemajući pala sa stolice, slomila C7 pršljen u vratu te je odvezena u bolnicu. Tamo su joj simptome pospanosti, vrtoglavice i nedostatka daha dijagnosticirali kao manjak kisika u krvi. Stavili su je na NIV mašinu zbog apneje u snu, zbog čega se osjećala vrlo nelagodno. Uzimala je propisane alopatske lijekove za višestruke kronične probleme uključujući Parkinsonovu bolest, prolaps diska, hipertenziju i trombozu dubokih vena. Praktičar je pripremio:

Za nedostatak daha:

#1. CC15.1 Mental & Emotional tonic + CC19.3 Chest infections chronic + CC19.6 Cough chronic...TDS

#2. CC3.4 Heart emergencies + CC10.1 Emergencies + CC19.4 Asthma attack...6TD

Za apneju u snu:

#3. CC15.6 Sleep disorders...OD u 21.00h

Sin joj je odnio lijekove na intenzivnu. Za manje od sedam dana došlo je do primjetnog poboljšanja. Nedostatak daha i nesаница su se popravili za 60% i gospođa je puštena iz bolnice. Za četiri tjedna problemi sa spavanjem bili su gotovo potpuno riješeni, a nedostatak daha se popravio za 80%. U tom je

trenutku #1 prekinuta a #2 smanjena na TDS. #3 za apneju u snu je nastavljen, te je uvedena terapija za prijelom u vratu i vertigo:

#4. CC18.7 Vertigo + CC20.5 Spine + CC20.7 Fractures...QDS

Do kraja travnja 2015. problemi s dahom i snom su skoro nestali. Bol usljed prijeloma u vratu je bila 20% manja, a vertigo 40% bolje. Gospođa se nastavila oporavljati i do kraja svibnja nedostatak daha i problemi sa snom su potpuno riješeni, bol u vratu je spala za 30% a vrtoglavica je bila 70% bolje.

Kako je pacijentkinja imala i druge probleme, uključujući Parkinsonovu bolest, bol u nozi zbog proširenih vena te osteoporozi, preparati od #1 do #4 su prekinuti, a dobila je nove kako bi se adresirala ova stanja te nastavio tretman za preostale simptome bola u vratu i vertiga:

#5. CC3.7 Circulation + CC20.3 Arthritis + CC20.4 Muscles & Supportive tissue + CC20.5 Spine + CC20.6 Osteoporosis...QDS

#6. CC18.6 Parkinson's disease + CC18.7 Vertigo...TDS

#7. CC12.1 Adult tonic + CC15.1 Mental & Emotional tonic + CC19.4 Asthma attack...TDS

Pacijentkinja se nastavila oporavljati. Do 8. srpnja 2015. bol u vratu je bila 40% bolje, vrtoglavica 80%, a bol u nozi se popravila za 50%. Tad je #7 prekinut a #5 i #6 su nastavljani TDS.

Kad je bila na kontroli zadnji put, 28. listopada 2015, nije imala probleme sa snom i disanjem, napredak u ostalim simptomima je bio postojan, a ona je nastavila s liječenjem.

Komentar praktičara:

Zbog njenog napretka, cijela obitelj uzima vibrice posljednjih šest mjeseci. 28. listopada 2015. u njihovom domu je organiziran vibrionički kamp prilikom kojeg je tretirano 15 osoba iz susjedstva. Bio je to prvi kamp održan u njihovom domu, a koje odsad planiraju održavati jednom mjesečno.

Komentar pacijentkinjinog sina:

Dok je majka bila na intenzivnoj njezi, uzio sam lijekove od praktičara i počeo ih joj davati još dok je bila u bolnici. Prvih nekoliko dana se činilo kao da joj se stanje blago pogoršalo, ali nakon toga se počela osjećati bolje. U roku od sedam dana je puštena. Posljednjih šest mjeseci nastavlja uzimati vibro lijekove i u cjelokupnom njenom zdravlju došlo je do nevjerovatnog napretka. Sada se vratila u uobičajenu rutinu te čak brine o mom ocu, koji također boluje od Parkinsona. Otac (82) također sada uzima Sai vibrioničke lijekove i oboje se osjećaju dobro.

72. Respiratorne alergije ^{11278...India}

Jedan aktivni praktičar (62) je deset godina patio od alergije na prašinu i jake mirise koji su mu izazivali kijavicu i konstantno začepljen nos. Do 2000. je uzimao antialergijski alopatski lijek gotovo svaki dan. Šećer mu je bio blago povišen, ali nije bio na dijabetičkom tretmanu. Do siječnja 2010. šećer mu se popeo iznad normalnog (na prazan stomak: 150mg/dl; poslije jela: 200mg/dl) te mu je dijagnosticirana blaga hipertenzija (140/80). Dobio je lijekove za dijabetes (Diamicrox R-6 OD prije ručka) i lijek za tlak (Cardace 2.5 mg BD). 15. siječnja je uporedo s alopatskim lijekovima počeo uzimati vibrionički tretman kojeg je sam propisao:

Za respiratorne alergije:

#1. CC9.2 Infections acute + CC19.2 Respiratory allergies + CC19.3 Chest infections chronic + CC19.6 Cough chronic...TDS

Za dijabetes:

#2. CC6.3 Diabetes + CC15.1 Mental & Emotional tonic...BD, nakon ručka i večere

Za visok krvni tlak:

#3. CC3.3 High Blood Pressure (BP) + CC12.1 Adult tonic...TDS

U naredna tri mjeseca učestalost alergijskih napada se počela smanjivati. Koncem trećeg mjeseca bio je potpuno izliječen. Tlak mu je također bio normalan (110/70) te mu je doktor smanjio dozu Cardace sa BD na OD.

Praktičar je nastavio uzimati #1 sljedećih 5½ godina, do rujna 2015. Tijekom svih tih godina alergije se nisu vratile. I od studenog 2015. je također bez njih. Nastavlja uzimati #2 i #3 uz alopatske lijekove za dijabetes i visok tlak.

Napomena urednika: Pacijent je mogao početi proceduru smanjivanja doziranja za #1 čim je osjetio da su svi simptomi nestali.

73. Respiratorna alergija i infekcija ^{11568...India}

Gospođa (65) je od djetinjstva patila od blage respiratorne alergije, koja se pogoršala 2005. nakon stresnog događaja u obitelji. Počela je osjećati težinu u plućima te razvila bolan kašalj, nedostatak daha i začepljenje sinusa kad god bi bila izložena prašini, klimatiziranim prostorima ili promjeni vremena. To je dovelo do učestalih respiratornih infekcija. Pokušala je s različitim alopatskim i homeopatskim lijekovima, ali bez rezultata. 6. travnja 2015. obratila se praktičarki. Protekla dva dana je patila od blage groznice i začepljenog nosa te je izgledala slabašno i potišteno. Dobila je:

CC9.2 Infections acute + CC12.1 Adult tonic + CC15.1 Mental & Emotional tonic + CC19.2 Respiratory allergies + CC19.3 Chest infections chronic + CC19.5 Sinusitis + CC19.6 Cough chronic...6TD u vodi

Savjetovano joj je da jede laganu večeru, izbjegava jogurt i hladna pića te kad ide van ili čisti kuću, nos prekrije maskom.

Nakon jednog dana temperatura je prestala, ali je gospođa razvila kihanje i curenje iz nosa. To je pročistilo začepljene sinuse (50%) i kongestiju pluća (75%) što joj je olakšalo disanje (50%) i pomoglo smanjenju bola pri kašljanju (10%).

Nakon tjedan dana nos joj je još uvijek curio, ali je došlo do poboljšanja na više polja. Začepljenost nosa je potpuno prestala, osjećaj težine u plućima, kašalj i bol pri kašljanju su skoro nestali (90%), a nedostatak daha je u velikoj mjeri smanjen (75%). Do kraja sljedećeg tjedna povukli su se svi simptomi osim blagog kašlja.

Nakon još dva tjedna, pacijentkinja je izvijestila da se prvi put nakon dugo vremena osjeća zdravo, sretno i opušteno. Doziranje je smanjeno na **TDS**. Nakon još sedam dana, prestao je i kašalj.

Gospođa je nazvala već sljedeći dan kako bi izvijestila da ponovo pati od jake kijavice i curenja iz nosa jer je bila izložena prašini. Praktičarka joj je rekla da poveća dozu na **6TD** nekoliko dana dok simptomi ne prođu i da koliko god je moguće pokuša izbjegavati prašinu.

Nakon što je uzimala vibrice **6TD** samo dva dana, ponovo je bila dobro. Doziranje je smanjeno na **TDS** mjesec dana a zatim na **BD**. Gospođa je u stalnom kontaktu s praktičarkom i u rujnu 2015. ju je izvijestila da se osjeća sigurnijom ako nastavi s istim doziranjem (**BD**).

74. Akutni tendonitis s kvržicama u ramenima i laktovima, dijabetes ^{01096...USA}

10. rujna 2014, praktičarka, ujedno i liječnica, primila je telefonski poziv od gospodina (62) koji je imao ekstremno bolne kvržice veličine klikera (10-25 mm) na oba ramena i lakta s jako upaljenim tetivama oba prednja zgloba. Protekla dva tjedna nije bio u stanju micati rukama usljed bolova. Na poslu je bio izložen velikoj količini dima nakon požara, a zatim prašini za vrijeme rekonstrukcijskih radova. Nije tražio medicinski savjet ili analgetik niti je mogao posjetiti praktičarku jer živi daleko. Bio je dijabetičar tri godine i na alopatskim lijekovima (Metformin 1gm BD). Imao je iskustvo s prethodnim uzimanjem Vibrionike za dijabetes i bio voljan pokušati ponovo. Dobio je:

Za tendonitis i kvržice:

#1. CC2.3 Tumours & Growths + CC20.4 Muscles & Supportive tissue...TDS

Za posljedice dima i prašine:

#2. CC17.2 Cleansing...OD

Za dijabetes:

#3. CC6.3 Diabetes...jedna doza noću samo u slučaju da mu šećer na prazan stomak ide iznad 140.

[Napomena praktičarke: Ova doza mu je propisana na osnovu prethodnog iskustva s lijekom od prije godinu dana. Šećer mu je znao pasti sa 200 na 50 sat vremena nakon što bi uzeo jutarnju dozu, što mu je izazivalo nesvjesticu. Noćna doza nije imala takav učinak. Samo bi mu šećer na prazan stomak spustila sa 130-140 na 120. Njegova supruga se tada uspaničila zbog reakcije na jutarnju dozu te je bio prestao uzimati lijek]

Gospodin je počeo osjećati olakšanje u roku od dan-dva a nakon četiri dana bol je bila bolje za 80%. Za fizičke simptome poput kvržica bilo je potrebno neko vrijeme. Pacijent je za dva tjedna izvijestio da osjeća 50% olakšanja kod tendonitisa te da se broj kvržica smanjio. Tada je **#2** sveden na **3TW**. Do siječnja 2015. izvijestio je da su mu bol i kvržice potpuno izliječeni. **#1** i **#2** su svedeni na **OW** a zatim ih je prestao uzimati u ožujku 2015. kad je osjetio da se izliječio od svih problema osim dijabetesa. Od listopada 2015. nastavlja uzimati **#3...OD** uporedo s alopatskim lijekovima za dijabetes.

75. Kronični bol u vratu i ramenu ^{01339...USA}

U ožujku 2014. bioenergetičar (42) je zatražio pomoć za bol u vratu i ramenu koji je trajao deset godina. Bol je bio probadajući; počinjao je u vratu a zatim se širio do gornjeg dijela lopatica sve do čašica ramenskih zglobova. Bol je utjecala na njegovu sposobnost liječenja. Pokušao je s različitim terapijama rada na tijelu, s pomiješanim rezultatima. Kiropraktički tretman mu nije pomogao. Akupunktura i masaža su mu pomagale ponekad, ali samo zakratko. Bol bi se smirila tjednima ili mjesecima, samo da bi se ponovo javila.

Praktičar mu je poslao sljedeće:

CC10.1 Emergencies + CC12.1 Adult tonic + CC15.1 Mental & Emotional tonic + CC20.1 SMJ tonic + CC20.2 SMJ pain + CC20.3 Arthritis + CC20.4 Muscles & Supportive tissue...QDS

Šest mjeseci kasnije, 24. rujna 2015, praktičar je dobio email od gospodina u kojem ga ovaj obavještava da mu je bol potpuno nestala nako nekoliko tjedana vibrioničkog tretmana i da se više nikad nije vratila (vidjeti ispod).

Email pacijenta:

“Mislim na vas već neko vrijeme. Želim vas obavijestiti da je prije nego što sam potrošio prvu bočicu globula koju ste mi poslali 2014. sva moja bol nestala. Trebao sam vam pisati ranije da vam kažem koliko je Vibrionika bila učinkovita za mene i koliko cijenim vašu pomoć. Zahvaljujem vam na prekrasnoj sevi koju obavljate i zahvaljujem Swamiju koji radi kroz vas. Ogromno hvala, Sai Ram!”

76. Bol i slabost u koljenu i nozi ^{02870...USA}

Gospodin (80) je tražio lijek za kontinuirani bol koji je počeo mjesec dana ranije kad je pao i povrijedio desnu nogu (početkom kolovoza 2015). Posjetio je liječnika sedam dana kasnije žaleći se na bol u desnoj tibiji i koljenu, bol koja se zrakasto širila od struka niz desnu nogu, oticanje u desnom koljenu te modrice na stražnjem dijelu bedra i noge. Na rentgenskom snimku nije bilo znakova loma. Liječnik mu je preporučio da nosi steznik te da se posavjetuje s ortopedom. Ovaj mu je savjetovao fizikalnu terapiju jer su oba koljena gubila tonus mišića. Pacijent je osjećao slabost u koljenima najmanje 6-12 mjeseci prije pada. 5. rujna 2015. je dobio:

CC10.1 Emergencies + CC20.1 SMJ tonic + CC20.2 SMJ pain + CC20.4 Muscles & Supportive tissue + CC20.7 Fractures...TDS

Samo četiri dana kasnije osjećao je 50% manje boli. Pored toga je osjećao da mu koljena dobivaju na snazi te je prestao nositi steznik. Također se više nije morao oslanjati na ogradu dok se penjao uz stepenice.

14. rujna je otišao na prvu fizikalnu terapiju, iako nije imao potrebu za njom jer je osjećao samo malu slabost u koljenu ali ne i bol. Terapeut ga je izložio nizu motoričkih i vježbi podizanja utega, ali nije pronašao nikakav problem te ga je isti dan otpustio.

Nakon tri tjedna (27. rujna) doziranje mu je smanjeno na **OD** jer je bol nestala a koljena bila 75% jača nego prije vibrioničkog tretmana. Od listopada 2015. pacijent ostaje bez bolova. U stanju je obavljati sve uobičajene aktivnosti s lakoćom što nije bio u stanju nakon pada. U to spadaju košenje, unošenje drva te iznošenje smeća. Praktičar mu je savjetovao da smanji doziranje na **3TW** kao na dozu za održavanje.

77. Kronični bol u nozi ^{03504...UK}

31. srpnja 2015. praktičar je primio gospođu (70) koja je imala poteškoća s hodaњem usljed bolova u nogama. Uzrok je bilo progresivno slabljenje mišića u nogama u proteklih pet godina. Posjetila je liječnika ali joj nije dijagnosticirano nikakvo specifično stanje koje bi se moglo tretirati te nije uzimala ništa za bolove. Dobila je:

CC3.7 Circulation + CC12.1 Adult tonic + CC18.5 Neuralgia + CC20.1 SMJ tonic + CC20.4 Muscles & Supportive tissue...QDS

U roku od dva tjedna osjećala je 50% manje boli. Do kraja trećeg tjedna došlo je do još 20% poboljšanja a gospođa je rekla da se osjeća mnogo bolje i da može hodati bez problema. Nakon sedam tjedana (20. rujna 2015), bila je 100% bolje. Pacijentkinja je vrlo zahvalna za potpuno izlječenje. Savjetovano joj je da doziranje smanji na **TDS** tri mjeseca, zatim **BD** još tri mjeseca i nakon toga **OD**.

78. Prijelom nadlaktice ^{03507...UK}

9. travnja 2015. primljen je gospodin (75) s prijelomom lijeve nadlaktice. Dva tjedna ranije je slomio ruku na dva mjesta kad se igrajući golf poskliznuo i pao. Ruka mu je stavljena u gips i dobio je jake analgetike za nepodnošljivu bol, koji nisu pomagali, a još su mu i uznemiravali želudac. Cijeli dan bi sjedio otupljen od bola. Noću nije mogao spavati od bolova. Samo bi u ranim jutarnjim satima zadrijemao usljed čiste iscrpljenosti. Dobio je:

CC10.1 Emergencies + CC12.1 Adult tonic + CC15.1 Mental & Emotional tonic + CC20.3 Arthritis + CC20.4 Muscles & Supportive tissue + CC20.6 Osteoporosis + CC20.7 Fractures...6TD

Prestao je uzimati analgetike čim je počeo s vibroterapijom. Sljedećeg dana je osjećao nešto manje boli i mogao je malo zaspati noću. Nakon tjedan dana je rekao da se osjeća 30% bolje. Bol mu je bila podnošljiva i nije imao problema sa snom. Napredak je opisao kao 'dramatičan'. Mogao se kretati i desnom rukom obavljati sitne poslove. Nakon toga je izvijestio da svakog tjedna osjeća 10% manje boli. Do kraja četvrtog tjedna bio je 60% bolje.

Za vrijeme bolničkog pregleda krajem svibnja, liječnik je bio zapanjen kako je pacijent brzo napredovao za osobu njegove dobi. Rentgen je pokazao da je kost dobro namještena i da je počela zarastati te je poslan na fizikalnu terapiju. Pacijent je sada izjavio da je prestao uzimati lijek jer je osjećao da je napredak dostigao maksimum. U naredna dva mjeseca imao je četiri fizikalne terapije. Do sredine lipnja počeo je voziti te je mogao koristiti lijevu ruku za jednostavne zadatke. Na zadnjem pregledu u bolnici, 5. kolovoza, liječnik je bio vrlo zadovoljan napretkom te potvrdio 'nevjerovatan oporavak' za osobu njegove dobi. Drugog tjedna u kolovozu pacijent se vratio igranju golfa, ali je načinio samo par laganih zamaha. Lijeva ruka mu je vremenom ojačala, uspio je povratiti gotovo cijeli raspon pokreta, i do 5. rujna 2015. sretan se vratio svojoj uobičajenoj igri.

79. Bol u leđima, iscrpljenost, gubitak pamćenja, upala zuba ^{03520...USA}

Gospodin (70) je 4. lipnja 2015. posjetio praktičara zbog bola u leđima, nedostatka snage i gubitka kratkoročnog pamćenja.

Vjerovao je da mu bol u leđima potiče od išijasa koji je počeo deset godina ranije. Trenutno je svaki dan osjećao bolove, naročito prilikom blagog pregibanja, okretanja glave, lijevanja te kašljanja i kihanja. Dva mjeseca ranije bol je postala tako jaka da nije mogao ustati iz kreveta i uspraviti se. Međutim, u vrijeme posjeta, opisao je bol kao podnošljiv, otprilike one razine koju je osjećao u protekle dvije godine. Bol u leđima se vjerovatno razvila usljed svakodnevnog sjedenja za računarom u neodgovarajućem položaju preko 16 godina.

Druga mu je briga bila što se lako zamara. Čak je i za vrijeme blagog vježbanja brzo gubio dah i osjećao iscrpljenost. Smatrao je da gubitak snage duguje nepotpunom iscjeljenju od izlaganja zagađenju prašinom koju su nosili jaki vjetrovi, kojoj je bio izložen kad je putovao Indijom 2003. Zbog toga je razvio suhi kašalj i bol u prsima te dobio antibiotike za infekciju pluća. Toga se konačno oslobodio nakon što je mjesec dana konzumirao luo han guo (kineski lijek).

Treći problem je bio gubitak kratkoročnog pamćenja koji je trajao gotovo 30 godina. Pomislio bi kako treba nešto učiniti i već sljedećeg trenutka bi zaboravio što je planirao. Dešavalo se da se sjeti nekoliko dana kasnije ili se ne sjeti uopće. Ti problemi s dozivanjem pamćenja su s godinama učestali. Praktičar mu je dao:

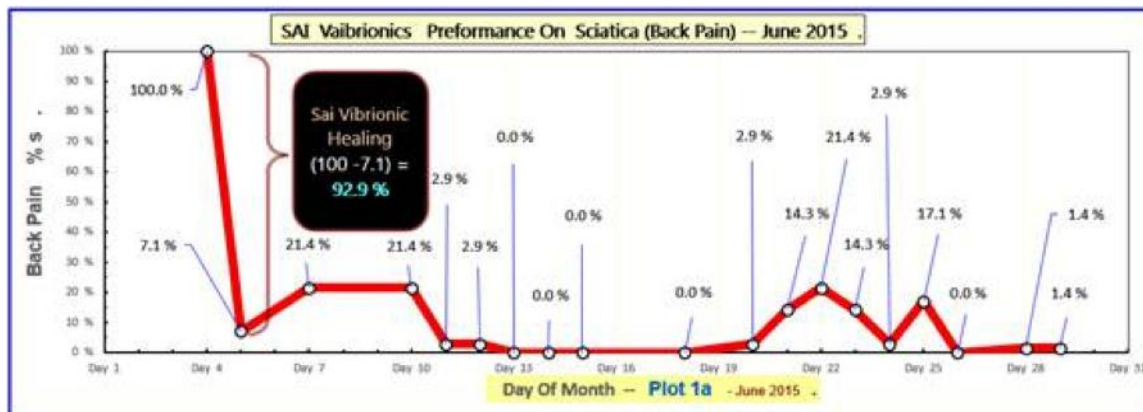
Za bol u leđima, iscrpljenost i gubitak pamćenja:

#1. CC10.1 Emergencies + CC12.1 Adult tonic + CC15.1 Mental & Emotional tonic + CC17.3 Brain & Memory tonic + CC18.5 Neuralgia + CC20.1 SMJ tonic + CC20.2 SMJ pain + CC20.3 Arthritis + CC20.4 Muscle & Supportive tissue + CC20.5 Spine...TDS u vodi

Za pluća:

#2. CC19.1 Chest tonic + CC19.3 Chest infections chronic + CC19.4 Asthma attack...TDS

Za vrijeme kontrole deset dana kasnije, gospodin je izvijestio o značajnom napretku. Rekao je da kad se probudio 5. lipnja gotovo uopće nije osjećao bol. Procijenio je da osjeća oko 93% manje boli samo nakon što je uzeo jednu dozu prethodnog dana. Od tada je imao samo sporadične napade koji su trajali po nekoliko minuta. Kako bi se pratio učinak Vibrionike na iscjeljenje, bol u leđima je praćena svakodnevno što je prikazano na grafičkom prikazu ispod. Također je osjećao da mu se iscrpljenost smanjila za 75%.



Za vrijeme kontrole pacijent je također otkrio da pati od problema sa zubima koji su se pogoršavali. Imao je upalu desni, infekciju zuba, oticanje u predjelu jezika u blizini inficiranog zuba te upaljenu gornju vilicu s klimavim kutnjakom. Vjerovao je da problemi sa zubima potiču od rada na njima nekoliko desetljeća ranije uključujući vađenje korijena 1981. Nakon vađenja je imao česte upale vilice i zuba. Koristio je bijeli luk kako bi kontrolirao stalnu upalu tako što bi ga pritisnuo između gornjih i donjih zuba na mjestu infekcije. Iako mu je to pružalo privremeno olakšanje, infekcija se vraćala. Trenutno je kutnjak u gornjoj vilici bio tako klimav da ga je morao držati dok pere zube. Zbog bola je mogao prati zube samo blagim pokretima.

Gospodin je rekao da je pet dana nakon što je počeo uzimati vibrioniku također odlučio pokušati sa #1 za zube. Kako je uzimao #1 u vodi, počeo je držati vibro vodu u ustima tako da dođe u dodir sa inficiranim gornjim zubom kao i sa drugim upaljenim dijelovima. Upala i bol su se smanjili za 95% za manje od 25 minuta. Nastavio je ponavljati tretman s vibro vodom jer su se bol i upala vraćali svaka 3-4 sata.

Iz znatiželje je odlučio testirati sposobnost vibro vode da ukloni bol. Najprije bi jezikom osjetio bol u klimavom zubu. Zatim bi mučkao vibro vodu u ustima. Nakon tri minute ponovo bi jezikom prešao po zubu, a bola nije bilo ni u tragovima! Do 11. lipnja, upala desni oko zuba je nestala.

Nakon što je čuo izvještaj, praktičar mu je poslao sljedeći lijek za probleme sa zubima i rekao mu da u međuvremenu nastavi sa #1 kako je i činio:

Upala zubi, desni, vilice i jezika:

#3. CC10.1 Emergencies + CC11.5 Mouth infections + CC11.6 Tooth infections + CC12.1 Adult tonic + CC15.1 Mental & Emotional tonic + CC17.3 Brain & memory tonic + CC18.5 Neuralgia...QDS, i da vibro vodu drži u ustima po potrebi

Dva tjedna kasnije, 30. lipnja, pacijent je izvijestio da je smanjenje bola u njegovim leđima i dalje na 93%, ali da osjeća znatno poboljšanje pamćenja – sad bi se stvari koje je zaboravio prisjetio u 1-2 minute umjesto nekoliko dana poslije ili nikad. Problemi sa zubima su također bili bolji. Nije bilo znakova upale u desnim, klimavi zub se učvršćivao i gospodin je mogao da se skine s tečne dijete i žvače hranu bez bolova, uključujući i orašaste plodove.

Isti se trend nastavio tijekom cijelog srpnja. Bol u leđima ostala je nepromijenjena, ali sada je trajala cijeli dan a ne tek povremeno. Što se tiče ostalih simptoma, pamćenje se popravilo na 95%. Pacijent bi se sjetio zaboravljenih informacija za samo nekoliko sekundi u odnosu na 1-2 minute ranije. Infekcija zuba, upala desni i jezika su bili potpuno izliječeni. Klimavi zub je bio stabiliziran u velikoj mjeri (90%) a bol je nestala. Također je uspijevaio biti aktivan bez iscrpljenosti ili nedostatka daha, uz poboljšanje od 95%.

Liječenje tijekom kolovoza dovelo je do blagog poboljšanja kod bolova u leđima. Pacijent je osjećao da ima ostatak bola (3%) na razini dubokog tkiva. Međutim, zdravlje zuba je nastavilo da se popravlja a nivo energije mu je bio visok.

Tijekom posljednje kontrole mjesec dana kasnije, 25. rujna, pacijent se u potpunosti oporavio od svih problema sa zubima i iscrpljenosti. Rupe u pamćenju su mu bile 99% bolje. I dalje je imao ponešto sporadičnog bola u dubokom tkivu (3%), ali su napadi bili rjeđi. U nastojanju da se postigne 100% izlječenje bola u leđima, u prvom tjednu listopada 2015, doziranje za #1 je zadržano na **TDS**, osim što se prva dnevna doza sastojala od jedne doze svakih 10 minuta 2 sata.

Komentar pacijenta:

Nudim svoju najdublju zahvalnost Saiju i svim bićima u univerzumu koja posredno ili neposredno doprinose Sai Vibrionici. To je zahvalnost koja traje zauvijek i nikad neće prestati.

80. Bol u čašici ramena ^{03524...USA}

9. srpnja 2015. čovjek (56) je došao zbog kroničnog bola u ramenu izazvanog rascjepljenjem mišića. Trpio je bol pet godina. Nakon što su drugi alopatski tretmani zakazali, imao je operaciju čašičnog zgloba lijevog ramena u prosincu 2014, a zatim je išao na fizikalnu terapiju. Međutim nije postigao obećano olakšanje. Trenutno se oslanjao na analgetike kako bi funkcionirao u svakodnevnom životu. Praktičar mu je dao:

Za bol u ramenu:

#1. CC12.1 Adult tonic + CC15.1 Mental & Emotional tonic + CC20.1 SMJ tonic + CC20.2 SMJ pain + CC20.3 Arthritis + CC20.4 Muscles & Supportive tissue...QDS dva tjedna a zatim **TDS** dok bol ne prestane

Trećeg dana pacijent je izvijestio da ima temperaturu i bolove po cijelom tijelu. Praktičar mu je odmah poslao:

Za prehladu i gripu:

#2. CC9.2 Infections acute + CC10.1 Emergencies...svakih 10 minuta prvi sat a zatim **6TD** dok se vrućica ne povuče

Pacijent je prestao uzimati **#1** kako bi se fokusirao na akutne simptome. Nakon tri dana temperatura mu je prestala, nastavio je uzimati **#1** i u tri tjedna je bio potpuno oslobođen bola. Za vrijeme liječenja Vibrionikom nije uzimao nikakve lijekove, ni analgetike. Također je počeo redovito vježbati kako bi ojačao rame. 9. rujna je prestao uzimati vibrice jer je bio potpuno oporavljen. Od studenog 2015. ostaje bez bolova. Osjeća veliku zahvalnost prema Swamiju, Iscjelitelju nad iscjeliteljima.

Komentar pacijenta:

Vaš lijek je čudo! Zahvaljujući njemu, ja sam potpuno izliječen!

81. Ozljede gležnja i noge ^{10304...India}

Jednog tvorničkog radnika (28) udario je skuter dok je vozio bicikl. Tom je prilikom uganuo lijevi nožni gležanj te ozlijedio mišiće lijeve potkoljenice. Praktičaru je došao tri mjeseca poslije, nakon što se nije uspio izliječiti alopatski. Dobio je:

#1. CC10.1 Emergencies...6TD 1 dan, zatim **TDS**

#2. CC20.4 Muscles & Supportive tissues...TDS

Nakon petnaest dana pacijent je izvijestio da je potpuno izliječen – nakon deset dana bio je 50% bolje, a nakon još pet dana, bol je potpuno nestala.

82. Ekcem ^{01044...New Zealand}

12. travnja 2015. majka je dovela sina (7) zbog teškog kroničnog ekcema. Praktičarka i liječnica, primila je dječaka prvi put sedam dana ranije u svojoj medicinskoj klinici. Imao je težak ekcem od glave do pete, rane su mu bile inficirane i ljuštio se po cijelom tijelu i tjemenu – nije bilo dijela tijela koji je ostao nezahvaćen. Dječak je patio od kožne bolesti cijeli život. Iako je rođen kao dječak sa zdravom kožom, dobio je osip kad je imao tek mjesec dana. Također je razvio mnogo ljutnje i nije dobro spavao, što je imalo posljedice po cijelu obitelj.

Na klinici je majci rečeno kako da brine o njegovoj koži, dobila je antibiotike, steroidne i zaštitne kreme. Bili su to isti lijekovi koje je dječak dobivao svakih nekoliko tjedana od različitih liječnika u proteklih nekoliko godina za osip, kojeg je karakterizirao začarani krug teškog svraba te infekcije usljed češanja. Nezdrava brza hrana mu je pogoršavala osip. Alopatski lijekovi su pomagali samo kratkoročno i djelimično.

Na klinici je praktičarka obavijestila majku da je potpuno iscjeljenje moguće uz pomoć Vibrionike. Tjedan dana kasnije, kako nije bilo poboljšanja uz isprobane lijekove, majka je zamolila za tretman i dobila:

Za ekcem, infekciju kože i ljuštenje:

#1. CC9.2 Infections acute + CC10.1 Emergencies + CC15.1 Mental & Emotional tonic + CC21.1 Skin tonic + CC21.5 Dry sores + CC21.6 Eczema...TDS

Dječaku je rečeno da treba jesti zdravo, izbjegavati brzu hranu i piti puno vode. Također mu je pokazano kako da uz pomoć toplih obloga i mekane gaze ukloni ostatke mrtve kože kako bi mu koža bolje disala.

Dok je uzimao vibrice, dječak nije koristio niti jedan drugi tretman osim povremeno steroidne kreme. Nije imao reakciju. Kako je bio u školi cijeli dan, uspio je uzimati **#1** samo dvaput dnevno, ali za tri tjedna je

došlo do poboljšanja od 30% te se moglo vidjeti kako mu na šakama raste zdrava koža. Majka je saopćila praktičarki da dječak još uvijek ne spava dobro jer je potišten usljed negativnih reakcija koje ljudi imaju pri pogledu na njegovu kožu. Dobio je:

Za probleme sa snom i depresiju:

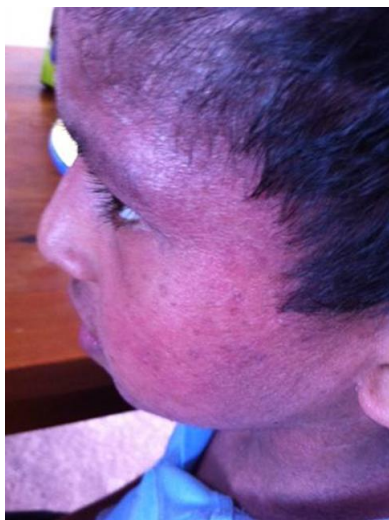#2. CC15.2 Psychiatric disorders + CC15.6 Sleep disorders...BD

Nakon sedam tjedana, 6. lipnja 2015, dječak je izgledao mnogo bolje, uz 70% poboljšanja. Kad je primljen 1. rujna 2015, bio je 90% bolje. Do tog je trenutka već je uzimao #1 samo jednom dnevno, iako redovito. Činio se sretnim i smirenijim. Na koži nije bilo pukotina ili infekcije i mogli su se uočiti dijelovi sa zdravom kožom. Izlječenje dječakova ekcema rezultiralo je velikim olakšanjem i radošću cijele obitelji.

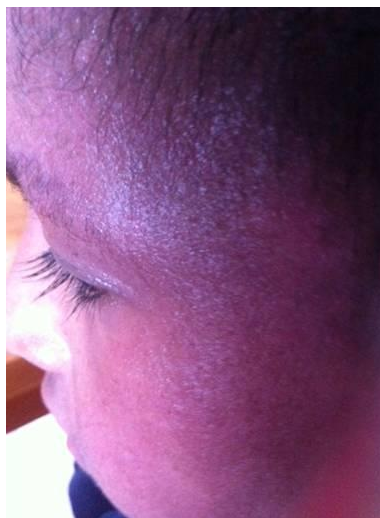Ukinuti su mu #1 i #2 i stavljen je na:

#3. CC15.1 Mental & emotional tonic + CC21.1 Skin tonic + CC21.6 Eczema + #2...OD

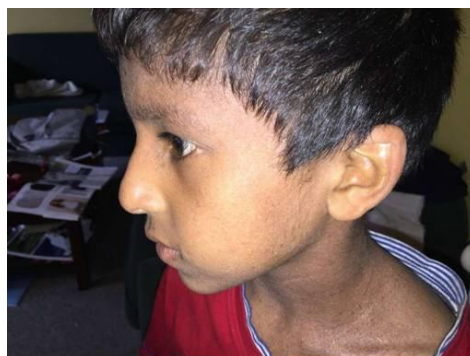Od kraja listopada 2015. dječak je zdrav, iako je imao par blažih osipa kad je pokušao jesti hranu koja ne odgovara njegovom tijelu. Ali sada je znao kako kontrolirati osip: uzimao bi #3...TDS dok mu se koža ne smiri, zatim bi smanjio doziranje na BD, pa na OD.



12. travanj 15



9. svibanj 15



1. rujan 15

83. Herpes zoster ^{01163...Hrvatska}

Starija gospođa (82) kontaktirala je praktičara 25. veljače 2015. Došla je zbog herpesa zostera uporedo s bolnim leđima i plikovima. Također je bila izuzetno slaba. Dobila je:

NM36 War + NM59 Pain + NM60 Herpes + SM26 Immunity...TDS

Učinak je bio trenutačan. Istog se dana njeno stanje popravilo za 50%, a do sljedećeg dana svi su se simptomi povukli. Kako je virus ostao u organizmu, s lijekom je nastavljeno još mjesec dana. Za vrijeme tretmana nije uzimala niti jedan drugi lijek. Od listopada 2015. gospođa je povratila energiju i dobrog je zdravlja.

84. Ekcem ^{01427...Singapore}

Žena (50) je u ožujku 2013. zatražila lijek za teški ekcem na nadlakticama koji je trajao preko 30 godina. Koža na obje nadlaktice je bila tamna, zadebljana, suha, ljuspava i mnogo je svrbjela, što je pacijentkinju činilo nesretnom. Pokušala je s različitim tretmanima od kojih niti jedan nije djelovao, a trenutno nije uzimala ništa. Također je imala povišen tlak i kolesterol koje je kontrolirala alopatskim lijekovima. Dobila je:

#1. SR295 Hypericum 30C + SR299 Lycopodium 200C + SR315 Staphysagaria + SR382 Croton Tig...TDS

Nakon nekoliko dana došlo je do blagog poboljšanja, ali je pacijentkinja bila nezadovoljna jer je smatrala da lijek djeluje presporo. Zatražila je nešto za vanjsku primjenu kako bi ubrzala izlječenje. Dobila je **#1 u vibhutiju** da stavlja po dijelovima s ekcemom uporedo s oralnim tretmanom. Nakon šest tjedana, ekcem se povukao u potpunosti. Pacijentkinja je radosno izvijestila praktičarku da su joj obje nadlaktice potpuno izliječene.

Bila je tako impresionirana da je željela vibrionički tretman i za druge probleme. Otkad su joj izvadili maternicu 2007. često je imala bol u trbuhu koji bi trajao i po nekoliko sati. Liječnik joj je rekao da će morati živjeti s tim jer se ožiljačno tkivo nakon operacije prilijepilo za jajnike, tanko crijevo i Falopijeve cjevčice. Također je u protekle četiri godine imala učestale infekcije mokraćnih kanala, zbog čega je područje oko bubrega često bilo vrlo osjetljivo. Za ovo nije uzimala lijekove. Dobila je:

Za upalu mokraćnih kanala i bol u trbuhu:

#2. CC4.6 Diarrhoea + CC13.2 Kidney & Bladder infections + CC15.1 Mental & Emotional tonic...TDS

Za nekoliko dana došlo je do poboljšanja i gospođa je osjetila veliko olakšanje kod upale mokraćnih kanala i trbušnih bolova. Dokle god lijek uzima redovito **TDS**, gotovo je uvijek slobodna od bola.

+++++

85. Infekcija nožnog palca s urastanjem nokta ^{02554...Italy}

Pacijentkinja koju je praktičarka tretirala zbog kronične depresije, 8. lipnja 2012 zatražila je lijek za sina kojemu se inficirao palac na nozi. Gospođa je živjela odvojeno od muža, koji je kasnije ozbiljno ozlijeđen u saobraćajnom udesu i bio u komi tri mjeseca. Iako su živjeli odvojeno, on joj je stvarao mnogo problema zbog čega je gospođa razvila tešku depresiju. Dječak (16) je imao kroničnu infekciju palca na lijevoj nozi koja je trajala preko četiri godine, nakon što je palcem udario o tvrdu površinu. Ponekad bi došlo do poboljšanja, ali infekcija se vraćala. Zadnju godinu se pogoršala i počela na dječaka utjecati i emotivno. Teško je navlačio obuću, nije mogao ići na plivanje, baviti se sportom ili se družiti s vršnjacima. Palac je bio bolan, crven, triput veći od normalnog te gnojan. Majka se požalila da je mnogo vremena i novca potrošila na različite specijaliste i fitoterapeute, ali bez rješenja, čak i nakon što je nokat izvađen; sad je ponovo rastao, iako ne pravo i bio je odvojen od kože. Dječak nije uzimao lijekove i nije imao drugih problema. Kako je praktičarka odlazila na put nije mogla primiti dječaka, ali je majci 8. lipnja 2012. dala slijedeći lijek: **#1. CC21.9 Nails + CC21.11 Wounds & Abrasions...6TD**, i da se u organskom maslinovom ulju aplicira na prst ujutro a u *vibhutiju* uveče.

Nakon petnaest dana jedino poboljšanje je bilo smanjenje crvenila. Gnoja je vjerovatno bilo i više. Pacijent je prestao s vanjskom aplikacijom iz straha od pogoršanja i samo je uzimao globule.

Kad je došao na kontrolu 4. srpnja 2012, otvorio se i počeo pričati o emotivnim problemima i osjećaju krivice zbog kritičnog stanja u kojemu se nalazio njegov otac, zbog depresije njegove majke, te stresa, muke i troškova koje joj je prouzročio njegov problem. Lijek je promijenjen na:

#2. NM2 Blood + NM16 Drawing + NM26 Penmycin + NM36 War + NM63 Back-up + SR264 Silicea + SR292 Graphites 200C + SR316 Streptococcus...6TD

12. srpnja 2012. majka je izvijestila da je mnogo manje crvenila i da je otok manji, ali da je još uvijek prisutno dosta gnoja. Istog je dana dječak dobio lijek za emotivne probleme:

#3. NM83 Grief + BR4 Fear + SM2 Divine Protection + SM9 Lack of Confidence...TDS

Pet dana kasnije, dječak je izvijestio da mu se infekcija popravila za 50%. Deset dana kasnije poboljšanje je bilo 80%. Dječak je bio zapanjen ovakvim rezultatima i vrlo sretan. Palac je izgledao gotovo normalno. Od trećeg tjedna dječak je smanjio **#2** na **TDS** bez konsultacije s praktičarkom. Međutim, poboljšanje se nastavilo, iako sporije. Nakon mjesec i pol palac je bio izliječen 90-100% na desnoj strani, ali lijeva strana još uvijek nije bila potpuno zacijeljena. Pacijent je tvrdio da vidi napredak svaki dan. Majka je rekla praktičarki da dječak više ne uzima lijekove redovito. 27. srpnja lijekovi su ažurirani prema sljedećem:

#4. SR267 Alumina 200C + #2...TDS

5. CC12.1 Adult tonic + #3...TDS

23. rujna dječak je izvijestio da je izliječen 100%. Palac je bio potpuno zdrav, a on je nešto prije toga prestao uzimati lijekove.

Komentar pacijenta:

Sve je počelo onog dana kad sam palcem snažno udario o tvrdi površinu. To je dovelo do modrice koja se nije smanjila niti sljedećeg dana. Također je bila vrlo bolna. Nakon toga sam otkrio da mi nokat urasta. Probao sam s različitim terapijama kao što su oblozi od blata, rikota sir, antibiotici itd. Više se ne mogu ni sjetiti što sam sve probao. Nakon godinu dana sam otišao u bolnicu gdje su mi nokat izvadili kirurškim putem. Ali čak i nakon toga, otok nije spao i dalje je bio vrlo bolan. Nakon otprilike pet mjeseci, nokat je ponovo izrastao, ali se infekcija nije zaliječila. Nisam se mogao baviti nikakvim fizičkim aktivnostima u školi. Morao sam kupovati dva broja veću obuću. Jednog dana mama je sreća praktičarku i ona joj je ispričala o Vibrionici. Uvjerila nas je da trebamo isprobati i tu vrstu liječenja. U roku od tri dana palac više nije bio upaljen i bol je prestala. Dvadeset dana nakon početka liječenja spao je i otok i nakon mjesec dana sam bio potpuno izliječen. Ove skromne granule nadmašile su suvremenu kirurgiju.

Komentar praktičarke: Ovaj je slučaj u potpunosti riješen. U početku je bilo teško jer je dječak bio mlad i razočaran prethodnim tretmanima. Te su terapije bile skupe i nisu mu pomogle. U nekim je slučajevima čak došlo i do pogoršanja. Također se osjećao krivim zbog toga što majka koja pati od teške depresije mora trošiti mnogo novca i vremena na njegov problem. Po mom mišljenju ovaj slučaj pokazuje koliko je važno raditi i na emotivnim aspektima situacije, pored fizičkih simptoma.

86. Psorijaza, dijabetes II, suzne oči ^{02799...UK}

Muškarac (59) koji je patio od teške psorijaze zadnjih dvadeset godina primljen je 11. lipnja 2014. Koža na nogama mu je bila tamna, zadebljana i ljuspava, što ga je zabrinjavalo. Liječnik mu je propisao steroidne masti koje je koristio redovito, no uzalud. Također je posljednjih dvanaest godina uzimao lijekove za dijabetes II (Metformin i Gliclazid), ali stanje nije bilo pod kontrolom. Pored toga, posljednjih godinu i pol patio je od suznih očiju. Za to je uzimao kapi, no uzalud. U vrijeme terapije nije bio ni na kakvim lijekovima osim na alopatskoj medikaciji za dijabetes. Dobio je:

Za psorijazu:

#1. CC21.1 Skin tonic + CC21.2 Skin infections + CC21.3 Skin allergies + CC21.6 Eczema + CC21.10 Psoriasis...QDS mjesec dana, zatim **TDS**. Pored toga, za vanjsku primjenu, istu kombinaciju pripremljenu u ekstradjevičanskom maslinovom ulju mazati na kožu ujutro i tijekom dana po potrebi za svrab

Za dijabetes:

#2. CC6.3 Diabetes + CC10.1 Emergencies + CC12.1 Adult tonic + CC13.1 Kidney & Bladder tonic + CC15.1 Mental & Emotional tonic...QDS mjesec dana, zatim **TDS**

Za suzne oči:

#3. CC7.1 Eye tonic + CC7.3 Eye infections + CC7.4 Eye defects...QDS mjesec dana, zatim **TDS**

Pacijentu je objašnjena važnost prehrane i tjelovježbe za kontroliranje dijabetesa te važnost minimiziranja stresa koji može potaknuti osip.

Nakon šest tjedana, pacijent je izvijestio o poboljšanju svih simptoma te mu je doziranje prilagođeno prema sljedećem:

- ❖ Psorijaza se popravila za 30%. **#1** je nastavljen **TDS**.
- ❖ Dijabetes mu je sad bio dobro kontroliran sa **#2** uporedo s oralnom alopatskom medikacijom. **#2** je nastavljen **TDS**.
- ❖ Oči su mu se oporavile 100%, više nisu suzile. **#3** je smanjen na **BD** sedam dana, zatim **OD** još tjedan. Uz nastavak tretmana, psorijaza se nastavila smanjivati. Nakon tri mjeseca, pacijent je izvijestio da je 50% bolje, a krajem devetog mjeseca (ožujak 2015) - 70% bolje. Zadebljanje i pigmentacija su značajno smanjeni i koži se polako vraćala normalna boja.

Na kontroli 10. listopada 2015, gospodin je izvijestio napredak od 95% kod psorijaze. Koža se činila gotovo normalnom, bez zadebljanih ili tamnih dijelova. Dijabetes je bio pod kontrolom.

Od listopada 2015, zahvalni pacijent nastavlja uzimati **#1 BD**, koji po potrebi koristi i za vanjsku primjenu. Nastavlja uzimati **#2 TDS**.

87. Kronične akne ^{03505...UK}

23. prosinca 2014, djevojka (18) je primljena zbog akni na licu, leđima i prednjem dijelu tijela. Patila je od akni od svoje osme godine. Trenutno je studirala. U prošlosti je pokušala sa propisanim i nepropisanim lijekovima iz ljekarne, ali bez mnogo uspjeha. Trenutno nije ništa uzimala. Dobila je:

CC8.1 Female tonic + CC15.1 Mental and Emotional tonic + CC21.1 Skin tonic + CC21.2 Skin infections...TDS u vodi, i također u maslinovom ulju da maže po koži **OD** prije spavanja

Također joj je rečeno da pije mnogo vode svaki dan kako bi pomogla izbacivanje toksina.

U nekoliko narednih nedjelja izvijestila je o postupnom napretku koji je najvidljiviji bio na licu. Kako je nastavila tretman, napredak se nastavio: 75% nakon četiri mjeseca, 85% nakon osam mjeseci i 90% nakon deset mjeseci. Od 1. studenog 2015. nastavlja liječenje Vibrionikom.

88. Alergije na hranu ^{03523...UK}

Žena (67) je tražila lijek za kožnu alergiju od koje je patila sedam godina, otkad se vratila s puta u inozemstvo. Kad bi jela određene namirnice, kao što su pšenica i orašasti plodovi, na koži glave i vrata bi joj izbili vlažni plikovi. Dvije godine ranije dijagnosticiran joj je visok krvni tlak koji je razvila nakon smrti bliskog člana obitelji. Za kožu je uzimala antihistamin (tablete Cetirizina), a za tlak Amlodipin 5mg. 25. lipnja 2015 je dobila:

#1. CC3.3 High Blood Pressure (BP) + CC3.7 Circulation + CC4.10 Indigestion + CC10.1 Emergencies + CC12.1 Adult tonic + CC15.1 Mental & Emotional tonic + CC21.2 Skin infections + CC21.3 Skin allergies...TDS

#2. CC21.2 Skin infections + CC21.3 Skin allergies u vodi, da po potrebi tapka vatom po zahvaćenim područjima

Tijekom prvog tjedna je primijetila da joj se osip pogoršao. Postao je suh a zatim počeo tamnjeti. Bila je svjesna da je u pitanju moguća reakcija te je nastavila uzimati vibrice. Nakon još tjedan dana, prestala je uzimati alopatske lijekove za alergiju jer joj se koža počela postupno oporavljati. Nakon mjesec dana je rekla da joj je koža 95% bolje. Također je počela u ishranu vraćati pšenicu i male količine orašastih plodova. Praktičarka ju je zamolila da smanji **#1** na **BD** i nastavi uzimati **#2** samo kad osjeća svrab.

Od 15. listopada 2015. može jesti pšenicu i orašaste plodove bez osipanja i nastavlja preventivno uzimati **#1...OD**. Prema mjerenju liječnika tlak joj je normalan, ali su je zamolili da nastavi uzimati alopatske lijekove za to.

Svjedočenje pacijentkinje:

Ove su globule uistinu pomogle mojoj koži tamo gdje su druge terapije zakazale. Koža mi je izgledala toliko loše, naročito po licu, da sam prestala izlaziti van. Sad kad je sve bolje, tako sam sretna. Ako počnem osjećati svrab, odmah uzmem vibro lijek i svrab prestane. Sada mogu jesti kruh, čapatije i orašaste plodove bez straha da ću se osuti.

89. Gljivice na noktu ^{03524...USA}

Gospođa (65) se obratila praktičarki na temelju preporuke prijatelja koji je imao koristi od Vibrionike. Imala je naviku gristi nokte. Ta je navika dovela do ozbiljne gljivične infekcije (paronihije) na noktima palca, kažiprsta i srednjaka na lijevoj ruci, te prstenjaka i srednjaka na desnoj. Godinu i pol je pokušavala to izliječiti jakim alopatskim lijekovima. Dokle god je bila na lijekovima, osjećala je da joj se nokti popravljaju, ali čim bi prestala, gljivice bi se vratile. 9. srpnja 2015. je dobila:

CC10.1 Emergencies + CC12.1 Adult tonic + CC15.1 Mental & Emotional tonic + CC21.7 Fungus...QDS tri tjedna

Krajem srpnja, pacijentkinja je izvijestila poboljšanje od 40%. Nastavila je s istim lijekom **TDS** još mjesec dana nakon čega je bila izliječena 100%. Doziranje je sredinom listopada 2015. smanjeno na **OD**, a od početka studenog 2015. bolest se više nije vratila. Gospođa je jako zahvalna Swamiju koji ju je povezo s nekim tko prakticira Vibrioniku.

90. Psorijaza ^{11567...India}

Dječak (7) je primljen zbog kožne bolesti koja je prethodno dijagnosticirana kao keratoderma palmoplantaris, vrsta psorijaze. Proteklih 18 mjeseci imao je suhe ljuspaste lezije na prstima nogu i ruku, laktovima i koljenima. Lezije bi se pogoršale za vrijeme zime i kad bi dehidrirao usljed znojenja i igre. Dermatolog mu je propisao hidratantne i steroidne kreme za lokalnu primjenu, uporedo s vitaminima A i D te tabletama kalcipotriola za oralnu upotrebu. Zahvaljujući tom tretmanu lezije su se povukle, ali su se vratile mjesec dana nakon što je prestao uzimati lijekove. Kasnije je dobio ajurvedski tretman, također bez mnogo uspjeha. 9. travnja je dobio:

#1. CC15.1 Mental & Emotional tonic + CC17.3 Brain & Memory tonic + CC21.3 Skin allergies + CC21.10 Psoriasis...TDS i QDS za lokalnu primjenu, rastvoriti 5 globula u 200ml vode.

U početku su se suhe ljuspaste lezije počele smanjivati (oko 50%). Koža je postala glatkija. Ali od 20. travnja se opet počela sušiti. Nakon konzultacije sa iskusnijim praktičarom 2. svibnja, gornji lijek **#1** je zamijenjen sa:

#2. CC21.1 Skin tonic + #1...6TD

#3. CC15.1 Mental and Emotional tonic + CC21.1 Skin tonic + CC21.3 Skin allergies + CC21.10 Psoriasis...QDS za lokalnu primjenu u vodi

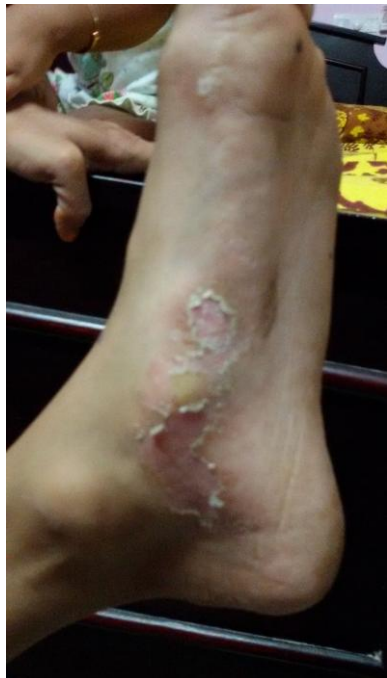Pored toga mu je rečeno da lezije maže hidratantnom kremom na bazi vode (Venusia Max) **BD**, jednom naveče i jednom ujutro prije škole. Prije Vibrionike, dječak je koristio ovu kremu uporedo s drugim alopatskim kremama, ali bez uspjeha. Razlika u ovom slučaju bio je dodatak vibro lijekova.

Nakon mjesec dana, lezije su se povukle i dječak je u potpunosti izliječen. Počevši od 2. lipnja, doziranje je postupno smanjivano svaki mjesec narednih 5 mjeseci prema sljedećem rasporedu:

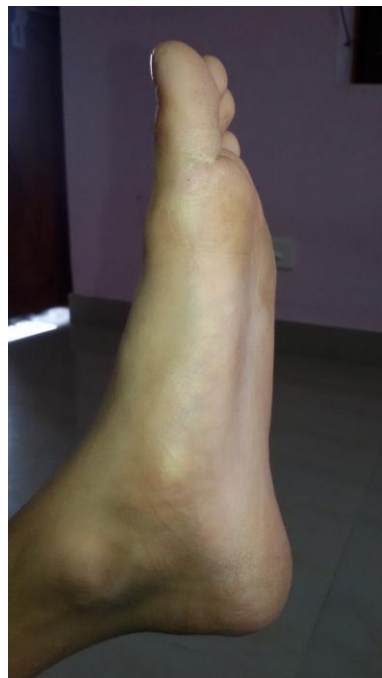#2...QDS (lipanj), **TDS** (srpanj), **OD** (kolovoz), **3TW** (rujan), **OW** (listopad). Od 2. kolovoza 2015. mu je ukinut **#3**. Kad je primljen zadnji put, 26. listopada, nije bilo povratka bolesti. Vidjeti ispod slike prije i poslije.

Komentar praktičarke:

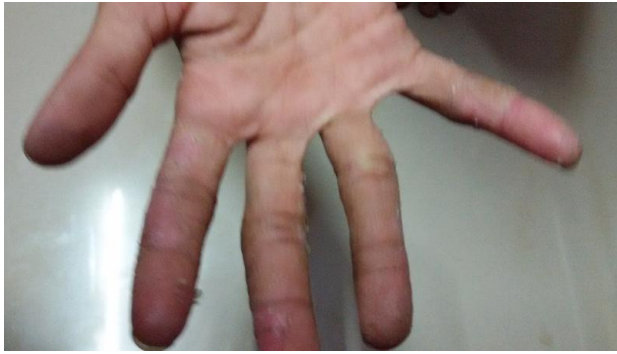Dječakovi roditelji su vrlo sretni. Zahvalni su Swamiju za potpuni oporavak svog sina. Također su sretni što je zahvaljujući Vibrionici dječak pošteđen negativnih posljedica steroida.



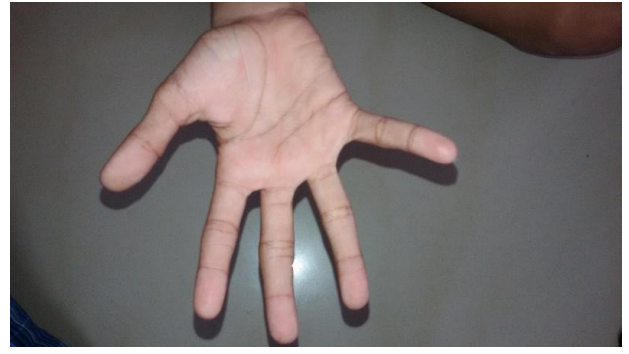Gležanj prije tretmana (9. travanj 2015)



poslije tretmana (26. listopad)



Šaka prije tretmana (9. travanj 2015)



poslije tretmana (26. listopad)

❧Dodatak❧

Ovu rođendansku ponudu za Swamija završavamo molitvom.

Samastha lokah sukhino bhavantu

Samastha lokah sukhino bhavantu

Samastha lokah sukhino bhavantu

Om shanti shanti shanti Hi

Neka sva bića, u svim svjetovima, budu sretna.

Om Sai Ram

Sai Vibrionika. . . na putu ka usavršavanju u *medicare* – zdravstvenoj brizi dostupnoj svima